



# Ventrikül Cerrahisinin Anatomik Temelleri

## Anatomical Basics of Ventricular Surgery

Fatih YAKAR, Barış ALBUZ

Pamukkale Üniversitesi Beyin ve Sinir Cerrahisi Anabilim Dalı, Denizli, Türkiye

**Yazışma adresi:** Fatih YAKAR ✉ yakarneurosurgery@gmail.com

### ÖZ

Lateral ventriküller talamus tarafından sarılan derin yerleşimli boşluklardır. Lateral ventriküller frontal, temporal, oksipital hornlar, atriyum ve gövde kısımlarından oluşur ve foramen Monro aracılığıyla 3. ventriküle açılır. Üçüncü ventrikül akuaduktus serebri ile 4. ventriküle açılır. Dördüncü ventrikül ise foramen Magendi ile sisterna magna'ya, foramen Luschka'lar aracılığıyla serebellopontin açığına bağlanır. Ventriküller lezyonlara yönelik cerrahilerde, ventriküle ulaşmak amacıyla yapılacak cerrahi insizyonlarda normal dokular cerrahi rotada olacaktır. Bu sebeple cerrahi rota üzerinde olan beyaz ve gri cevher, arteriyel ve venöz yapıların anatomisine hakim olmak gerekmektedir. Çalışmada ventriküllerin nöral dokularla olan komşulukları, arteriyel beslenmeleri, venöz drenajları ve beyaz cevher yapılarına olan komşulukları illüstrasyonlar, kadavra diseksiyonları ve otopsi spesmenleri kullanılarak ayrıntılı olarak açıklanmıştır.

**ANAHTAR SÖZCÜKLER:** Ventrikül, Anatomi, Beyaz cevher

### ABSTRACT

The lateral ventricles are deeply located cavities surrounded by the thalamus. The lateral ventricles consist of frontal, temporal, occipital horns, atrium and body and open to the third ventricle through the foramen Monroe. The third ventricle is opened to the fourth ventricle by the aqueductus cerebri. The fourth ventricle is connected to the cisterna magna with the foramen of Magendie and the cerebellopontine angle through the foramina of Luschka. In surgical procedures for ventricular lesions, normal tissues will be on the surgical route to reach the ventricle. Therefore, knowledge of the anatomy of the white and gray matter and the arterial and venous structures on the surgical route is necessary. In this study, arterial feeding, venous drainage and neighborhood of white matter structures of the ventricles are explained in detail using illustrations, cadaver dissections and autopsy specimens.

**KEYWORDS:** Ventricle, Anatomy, White matter

### ■ GİRİŞ

Lateral ventriküller (LV), talamus (Th) tarafından sarılan derin yerleşimli 'C' şekilli boşluklardır. Frontal (anteriyor) horn, gövde, atriyum, oksipital (posteriyor) ve temporal (inferiyor) hornlardan oluşurlar ve foramen Monro aracılığıyla 3. ventriküle bağlanırlar (Şekil 1) (7).

Foramen Monro 3-4 mm çapındadır. Foramen Monro'nun önde sınırını forniks (Fx) kolumnası ve gövdesinin birleştiği nokta, arkada Th ön kutbu oluşturur. Foramen Monro'dan

geçen yapılar ise koroid pleksus, mediyal posteriyor koroidal arterlerin distal dalları ve talamostriyat, süperiyor koroidal ve septal venlerdir (12).

Üçüncü ventrikül ise akuaductus Sylvius (serebri) ile dördüncü ventriküle bağlanır (5). Dördüncü ventrikül orta hatta foramen Magendi ile sisterna magna'ya ve lateralde foramen Luschka'lar ile serebellopontin açığına bağlanır (Şekil 1) (20).

Modern nöroradyolojinin kurulmasından önceki zamanlarda ventriküllerin farklı noktalarına ulaşmak için kemik yapıdaki

sütürler ve belirgin noktalar kullanılarak anatomik giriş alanları belirlenmiştir (Şekil 2) (11):

- Lateral ventrikülün trigon bölgesine ulaşmak için *Keen* noktası (10) (kulak kepçesinin 2.5-3 cm arkasında ve üzerinde)
- Lateral ventrikül frontal horn'una motor alana zarar vermeden ve altına insizyon yapmadan ulaşabilmek için *Kocher* noktası (2) (midpupiller hatta ve koronal sütürün 1-2 cm lateralinde)
- Alın insizyonu ile frontal horn'a ulaşılabilen *Kaufman* noktası (8) (orta hattın 3 cm lateralinde ve nasion'un 4 cm yukarısında),
- Oksipital horn'a ulaşmak için *Dandy* noktası (3) (inion'un 3 cm üzeri ve 2 cm lateralinde)
- Lateral ventrikül gövdesine ulaşmak için *Frazier* noktası (2,3) (inion'un 6 cm üzeri ve 4 cm lateralinde)

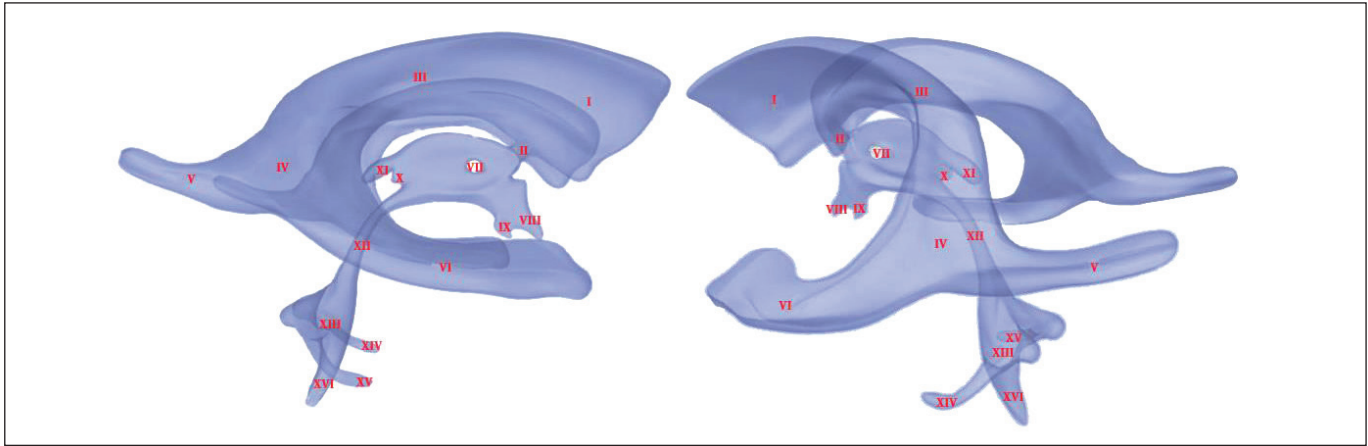
- Frontal horn'a transorbital olarak ulaşmak için *Tubbs* noktası (26) (orbita tavanında midpupiller hattın hemen mediyalinden ilerlenir).

### Lateral Ventriküllerin Cerrahi Anatomisi

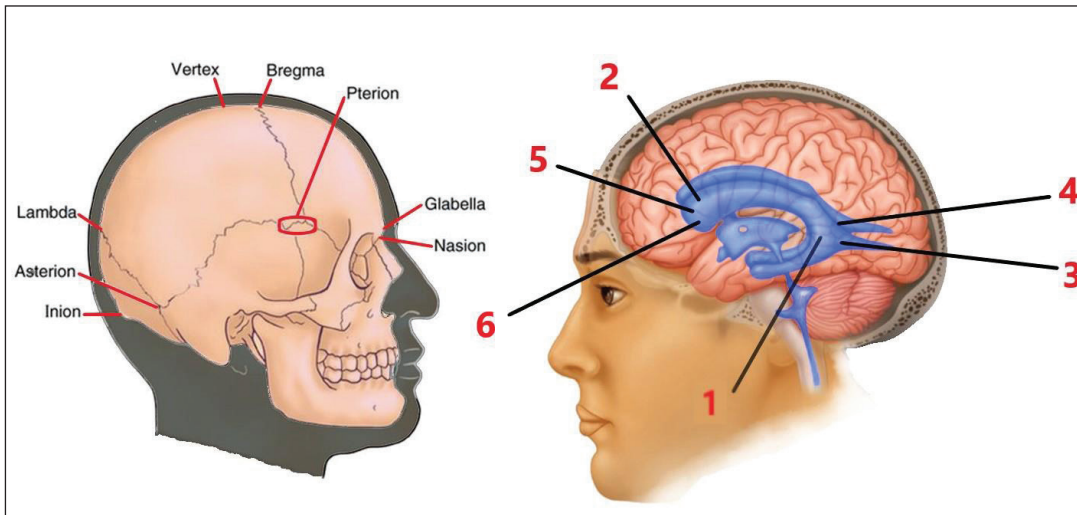
Her bir bölümün taban, tavan, mediyal ve lateral duvarları mevcut iken atriyum, frontal ve temporal hornların ön duvarları da bulunur (22).

**Frontal horn:** Frontal lobda foramen Monro'nun önünde uzanır. Mediyal duvarını oluşturan septum pellucidum (Sp), her iki frontal hornu birbirinden ayırır. Ön duvar ve tavanını korpus kollozum (CC) genusu (CCg), lateral duvarı kaudat nukleus (CN) baş kısmı ve tabanını CC rostrumu (CCr) oluşturur (Şekil 3, 4) (22).

**Gövde:** Paryetal lobun içinde uzanan LV kısmıdır. Foramen Monro'nun arkasında CC ve Fx'in birleştiği noktaya kadar uzanır. Lateral duvarını süperiyorda CN inferiyorda Th oluştururken, mediyal duvarı süperiyorda Sp inferiyorda ise



**Şekil 1:** Ventriküler sistemin sağ lateral ve sol posterolateral görünüşü (I: frontal horn, II: foramen Monro, III: gövde, IV: atriyum, V: oksipital horn, VI: temporal horn, VII: adhezyo intertalamika, VIII: optik reses, IX: infundibular reses, X: pineal reses, XI: suprapineal reses, XII: akuaduktus serebri, XIII: 4. ventrikül, XIV: sol lateral reses ve Luschka açıklığı, XV: sağ lateral reses ve Luschka açıklığı, XVI: foramen Magendi açıklığı).



**Şekil 2:** Sağdaki illüstrasyonda kemik yapıdaki önemli noktaların ve sütürlerin isimlendirmeleri yapılmıştır. Soldaki illüstrasyonda ise lateral ventriküllere farklı ulaşım noktaları tanımlanmıştır: 1- Keen, 2- Kocher, 3- Dandy, 4- Frazier, 5- Kaufman ve 6- Tubbs.

Fx gövdesi oluşturur. Tabanını Th, tavanını CC gövdesi (CCb) oluşturur (12).

**Atriyum:** Kranial, medial ve anterior yönde frontal horna, arka yönde oksipital horna ve kaudal, ventral ve lateral yönde ise temporal horna bağlanır. Ön duvarını Th arka duvarı olan pulvinar, tavanını CCb, spleniyum ve tapetum (Tp) oluşturur. Medial duvarını koroidal fissür yapar ve LV'ü ambiyen sinternden ayırır. Tabanını kollateral trigon (kollateral sulkusun arka ucunu saran üçgen alan) oluşturur. Lateral duvarını ise önde CN ve posteriyorda Tp meydana getirir (9,12,22).

**Oksipital horn:** Medial duvarını süperiyorda CC bulbu ve inferiyorda kalkar avis oluşturur. Tavanını ve lateral duvarını Tp ve Tp'nin lateralinde sırasıyla uzanan optik radyasyon (OR) ve inferior longitudinal fasikül (ILF) oluşturur (12). Kollateral trigon ise tabanında yer alır (Şekil 3).

**Temporal horn:** En geniş LV bölümüdür. Pulvinarın etrafında aşağı ve posteromediyal hatta uzanır ve sonra temporal lobun medial kısmında öne doğru uzanır. Temporal polün 2.5 cm gerisine ve amigdaloïd çekirdeğin hemen arkasına kadar uzanır ve amigdala temporal hornun ön duvarını yapar. Tabanını hipokampus ve kaudalde kollateral eminens meydana getirir. Tavanını medial kısmında Th inferior yüzü ve CN kuyruğu bulunur. Tapetum ise tavanın lateralini oluşturur ve temporal hornun lateralini oluşturmak üzere inferior hatta uzanır. Medial duvarını ise koroidal fissür yapar (12,22).

### Arteriyal Dolaşım (12)

Lateral ventrikül tabanındaki koroid pleksus koroidal arterler tarafından beslenir. Bu arterler derinde yerleşimlidir ve LV kavitesinin medial yüzünde yer alırlar. Sıklıkla tümör gibi patolojilerin arkasında kaldıkları için cerrahi sırasında cerrahın önüne çıkmazlar.

Anterior koroidal arter (AChA) internal karotis arterin (ICA) terminal segmentinde posteromediyal yüzünden çıkar. Sisternal ve pleksal segmentleri vardır. Sisternal segment optik trakt altında ilerler (Şekil 4), serebral pedinkülün lateral yüzünü sarar ve sonrasında koroidal fissüre ilerler. Unkusun süperomediyal bölümüne ulaşır ve temporal hornadaki koroid pleksusun ön kısmına dallar verir.

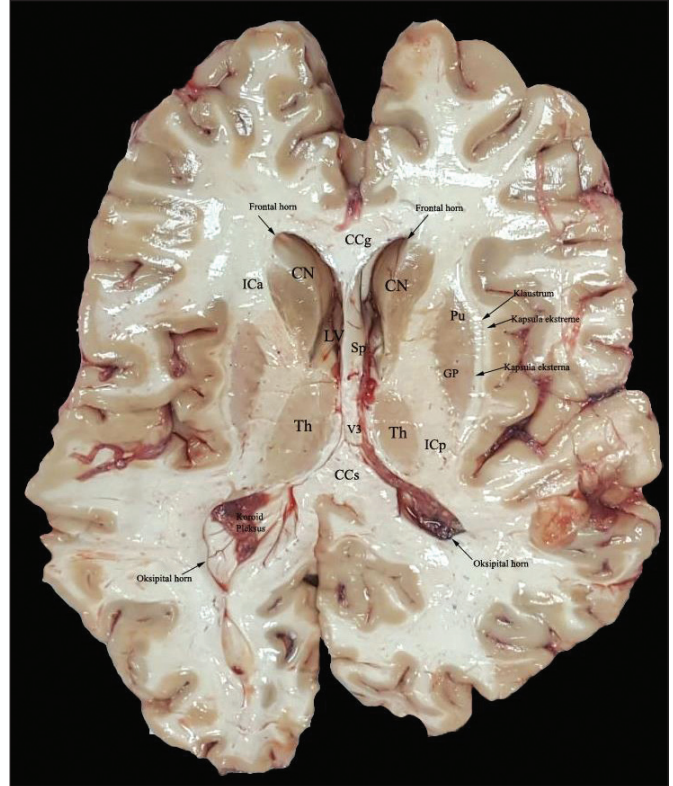
Posteriyor koroidal arterin (PChA) ise medial ve lateral dalları vardır. Medial dalı posteriyor serebral arterin (PCA) P1 dalından çıkar. Üçüncü ventrikül koroid pleksusunu besler. Lateral dalı ise P2 ya da P3 segmentlerinden ya da bunların dallarından çıkar ve glomus, serebral pedinkül, Fx, pulvinar ve CN'ye dallar verir. Lateral dal LV koroid pleksusunu besler.

### 3. Ventrikül Cerrahi Anatomisi (25)

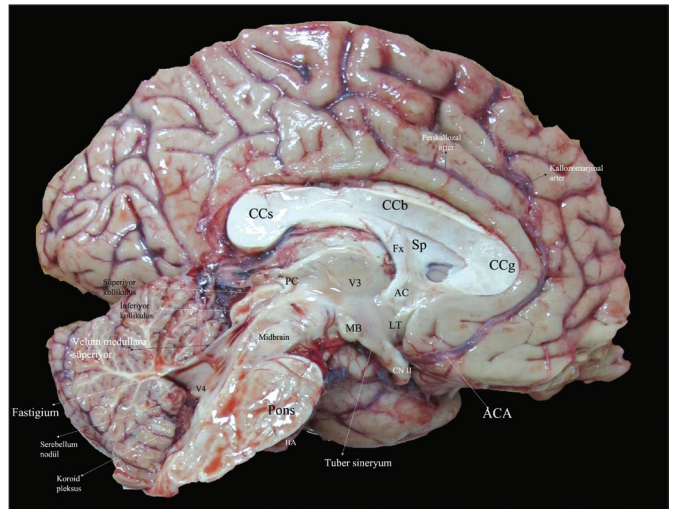
Tavanı, tabanı, anterior, posteriyor ve lateral duvarları mevcuttur (Şekil 5, 6A-C).

**Tavan:** Anteriyorda foramen Monro'dan posteriyorda suprapineal oluğa kadar uzanır. Forniks, tela koroidea, vasküler yapılar ve tekrar tela koroidea olmak üzere 4 tabakadan meydana gelir. Lateralinde koroid fissür, posteriyorunda Fx bacağı ve hipokampal kommissür bulunur.

**Taban:** Önde optik kiazmadan (OC) arkada akuaduktus serebriye kadar uzanır. Optik kiazma ön duvar ve tabanın kesiştiği noktadır. Tabanı infundibulum, tuber sineryum, mamiller body (MB), posterior perforated substans ve mezensefalon tegmentumu oluşturur.

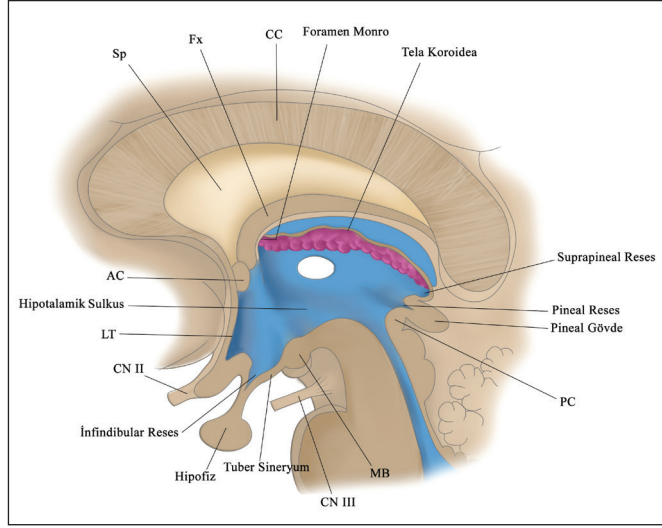


**Şekil 3:** Lateral ventrikülün frontal, oksipital hornları ve 3. ventrikülden geçen keside otopsi spesmeninde ventriküllerin komşulukları izlenmektedir (V3: 3. ventrikül, ICa/p: internal kapsül anterior/posterior bacağı).



**Şekil 4:** Otopsi spesmeninde supra/infratentoryal yapıların ventriküllerle olan komşulukları izlenmektedir (V4: 4. ventrikül, PC: posteriyor kommissür, CN II: optik sinir).

**Anteriyor duvar:** Foramen Monro'dan OC'ye dek uzanır. 3. ventriküle içeriden bakıldığında yukarıdan aşağıya kolumna fornixs, foramen Monro, anteriyor kommissür (AC), lamina terminalis (LT) ve OC bulunur.



**Şekil 5:** İllüstrasyonda 3. ventrikülün anteriyor/posteriyor duvarı, tabanı ve tavanını oluşturan nöral yapılarla olan komşulukları gösterilmiştir.

**Posteriyor duvar:** Suprapineal oluktan akuaduktus serebriye uzanır (yukarıdan aşağıya suprapineal oluk, habenular kommissür, pineal gövde, posteriyor kommissür (PC) ve akuaduktus serebri olarak yerleşir).

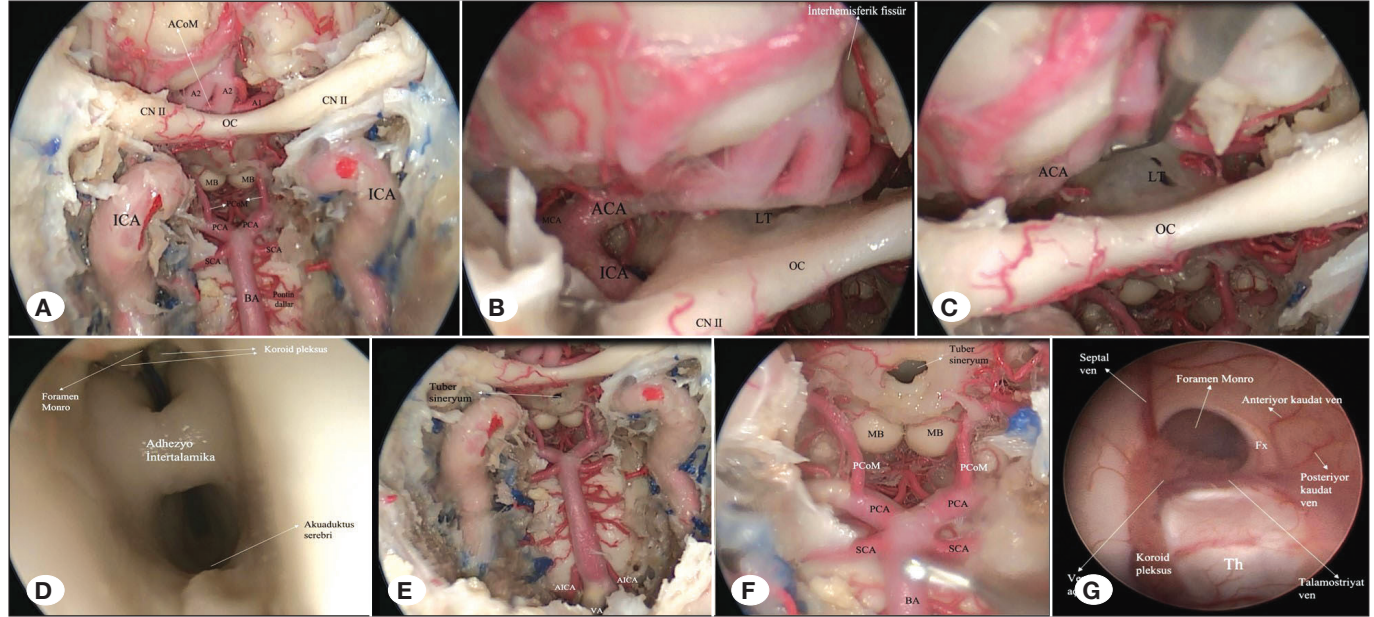
**Lateral duvarlar:** Süperiyorunda Th, inferiyorunda ise hipotalamus bulunur.

### Arteriyal Dolaşım

3. ventrikülün her bir duvarı önemli vasküler yapılarla komşudur. Willis poligonunun arka kısmı ve baziller arterin (BA) apeksi tabanın altında bulunur. Willis poligonu ön kısmı, anteriyor serebral arter (ACA) ve anteriyor komunikan arter (ACoM) ön duvar ile ilişkilidir. PCA, perikalozal, süperiyor serebellar (SCA) ve koroidal arterler posteriyor duvara komşudur. Tavanına her iki PCA ve ACA'dan dallar gelir. ICA, AChA, ACA, PCA, ACoM ve posteriyor komunikan arterler (PCoM) 3. Ventrikül duvarlarını besleyen dallara sahiptirler (29).

**İnternal karotis arter:** Optik sinir, ICA ve ACA'nın oluşturduğu üçgen alanda ICA'nın perforan dalları vardır. (Şekil 6B) Ayrıca ICA'nın dalı olan süperiyor hipofizyal arter 3. ventrikül tabanının mediyalinde seyrederek tuber sineryuma ulaşır ve karşıdan gelen diğer süperiyor hipofizyal arterle birleşerek infindibulum etrafında bir halka oluştururlar (18).

**Posteriyor komunikan arter:** ICA'nın posteriyor duvarından çıkar ve posteromediyal yönde optik traktus ve 3. ventrikül



**Şekil 6:** Kafatabanına yönelik olarak yapılan bir kadavra diseksiyonunda 3. ventrikül ile ilişkili yapılar ortaya konulmuştur. **A)** Sellar alanın tamamen rezeksiyonunu takiben bilateral ICA, BA (PCA, PCoM, SCA ve pontin dallar) ve ACA (A1, A2 ve ACoM) ve bilateral CN II (optik sinir) ve kiazma optikum ortaya konulmuştur. **B)** CN II komşuluğunda ICA bifurkasyonu, MCA ve ACA ortaya konulmuştur ayrıca OC üzerinde LT dikkati çekmektedir. LT ve OC 3. ventrikülün ön duvarında yerleşimlidirler. **C)** Daha yakından alınan bir fotoğrafta OC, LT ve ACA komşulukları izlenmektedir. **D)** Endoskop ile LT'den girildikten sonra ortada adhezyo intertalamika, üstte foramen Monro, koroid pleksuslar ve altta ise akuaduktus serebri izlenmektedir. **E)** CN II'lerin altında 3. ventrikülün tabanında bulunan tuber sineryum ve BA dalları olan AICA'lar ayrıca VA dikkati çekmektedir. **F)** Daha yakından alınan bir görüntüde endoskop OC'nin altına bakmaktadır ve MB'ler ile tuber sineryum ilişkisi net olarak görülmektedir. **G)** Kocher noktasından girilen endoskopik 3. ventrikülostomi vakasından alınan görüntüde septal ven ve talamostriyat venin oluşturduğu venöz açığı, anteriyor/posteriyor kaudat venler, koroid pleksus, foramen Monro, Th ve Fx izlenmektedir.

tabanının altından seyrederek PCoM'a katılır. Dalları optik traktus ile serebral pedinkül arasında 3.ventrikül tabanını delerek Th, hipotalamus, subtalamus ve internal kapsüle (IC) ulaşır (23).

**Anteriyor koroidal arter:** Seyri sırasında 3. ventrikül tabanının posteriyor kısmına dallar verir ve bu dallar optik radyasyon, globus pallidus (GP), IC, mezensefalon ve Th'a ulaşır (19).

**Anteriyor serebral ve anteriyor komünikan arter:** ACA anteriyor perforan substansın aşağısında ICA'dan çıkar, anteromediyalde optik sinir ve kiazmanın üzerinde ilerleyerek interhemisferik fissüre ulaşır (Şekil 6B). ACA, LT ve 3.ventrikül ön duvarı boyunca uzanır ve sonra CC üzerinde seyrederek (Şekil 4). ACA ve ACoM'dan çıkan perforanlar 3. ventrikül ön duvarında sonlanır ve hipotalamus, Sp, Fx ve striyatuma dağılır. Ayrıca ACA ve ACoM'dan kaynaklanan bir prekallosal arter LT'e uzanır ve anteriyor duvarı besler. 3. ventriküle anteriyor yaklaşımlarda Heubner'in rekürren arteri ile karşılaşılabılır. ACA'nın bir dalı olan rekürren arter ICA bifurkasyonuna doğru ilerler ve anteriyor perforan substansa girer (16,17).

**Posteriyor serebral arter:** Baziller arterin ikiye ayrılıp PCA'yı oluşturduğu nokta 3. ventrikül tabanının altındadır (Şekil 6A). PCA kuadrigeminal sistere ulaşmak için mezensefalon etrafında dolaşır ve temporal, pariyetal, oksipital loblar ve CC spleniyumuna (CCs) dallar verir. Dalları 3. ventrikül taban, tavan, posteriyor ve lateral duvarlarına ulaşır. Talamogenikulat ve talamoperforan dallar en geniş iki perforan daldır. Talamogenikulat arterler ambiyen sisternde PCA'dan ayrılır ve genikulat body ve Th'u besler. Talamoperforan dallar ise PCA ya da PCoM'dan çıkar, posteriyor perforan substansa girer ve 3. ventrikül tabanının posteriyorunu ve lateral duvarını besler (29).

**Süperiyor serebellar arter:** Baziller arterden PCA'nın altında çıkar ve kuadrigeminal sistern aracılığıyla serebelluma ulaşır

(Şekil 6A). 3. ventriküle ulaşmak için posteriyordan yapılan yaklaşımlarda kuadrigeminal sisterndeki segmenti ekspozе edilir (29).

### Lateral ve 3. Ventrikül venöz anatomisi (Şekil 7)

İnternal serebral ven (ICV), Rosentalin bazal veni (BV) ve Galen veni; LV, 3. ventrikülü, periventriküler beyaz ve gri cevheri, CC, Th, Sp, mezensefalon üst kısmını, LV ve 3. ventrikül koroid pleksusu ve serebellum üst kısmını drene ederler (4,29).

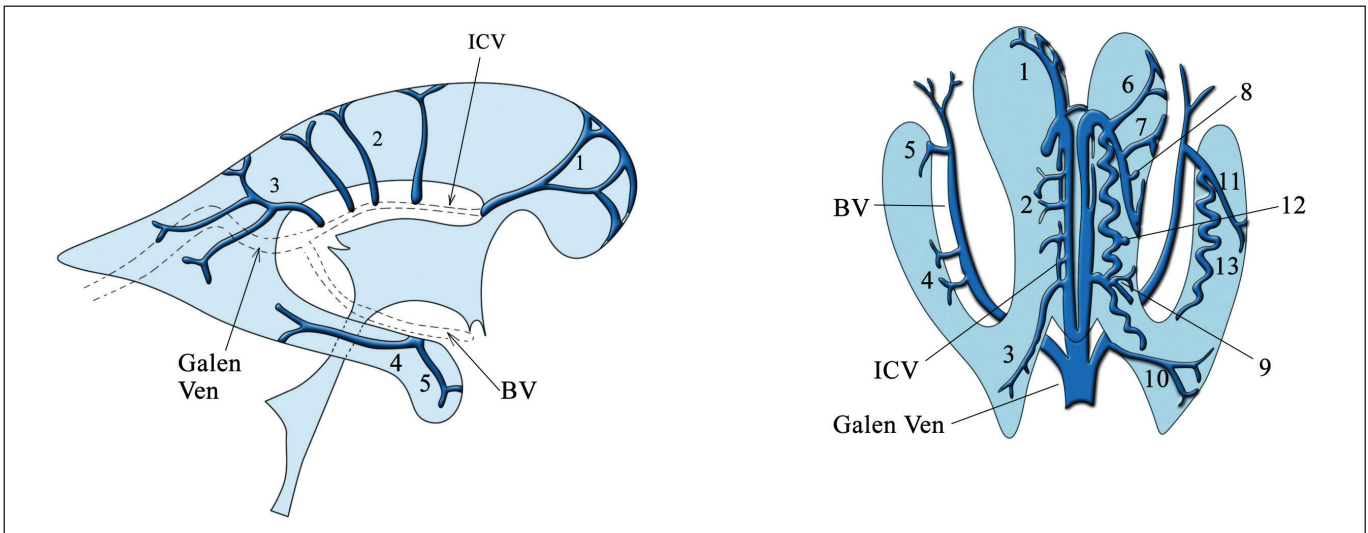
**Koroidal venler:** Sadece pleksusları drene ederler. Süperiyor koroidal ven atriyumun koroid pleksusu ve LV gövdesinde uzanır. Talamostriyat ven ya da ICV'ye dökülür. İnferyor koroidal ven ise temporal horn ve atriyumun koroid pleksusunu drene eder. İnferyor ventriküler ven veya BV'e dökülür. Mediyal koroidal ven ise ICV'ye dökülür (27).

**Talamik venler 4 gruba ayrılır:** Anteriyor, süperiyor, posteriyor ve inferyor. Anteriyor grup talamostriyat vene, süperiyor grup ICV ya da Galen venine, posteriyor ve inferyor gruplar ise BV ya da posteriyor mezensefalik vene katılırlar (6).

**Lateral ventrikül duvarındaki venler:** Sadece endimi değil komşu yapılar olan striyatım, IC, CC, Fx ve Sp'yi de drene ederler. Mediyal duvarda bulunan venler; anteriyor/posteriyor septal ven, mediyal atriyal ven, hipokampüs transversal ven ve amigdala gövdesini drene eden venlerdir. Lateral duvarda ise anteriyor/posteriyor kaudat ven, talamostriyat ven, talamokaudat ven, inferyor ventriküler ven ve lateral atriyal venler bulunur (27).

Septal ven (lateral ventrikül frontal hornunda yerleşir ve Sp'ye uzanır) ile talamostriyat ven (CN ve Th mediyalinde yerleşir) birleşerek foramen Monro düzeyinde ICV'yi oluşturur ve bu noktaya venöz aç denilir (Şekil 6G) (27).

İnternal serebral ven 3. ventrikül tavanında posteriyora doğru striya medullaris talami üzerinde seyrederek. Anteriyorda her iki



**Şekil 7:** Derin venöz yapıların lateralden (sağ) ve süperiyordan (sol) gösterildiği illüstrasyonlar. (1: anteriyor septal ven, 2: posteriyor septal ven, 3: mediyal atriyal ven, 4: hipokampüs transvers veni, 5: amigdaloid ven, 6: anteriyor kaudat ven, 7: posteriyor kaudat ven, 8: talamostriyat ven, 9: talamokaudat ven, 10: lateral atriyal ven, 11: inferyor ventriküler ven, 12: süperiyor koroidal ven, 13: inferyor koroidal ven).

ICV orta hatta birbirine komşu olarak seyrederek fakat pineal bez düzeyinde orta hattı saparlar. Her iki ICV CC's'unda yeniden orta hatta geçer (29).

Rosentalin bazal veni anterior perforan substansın ön yüzünde birçok venin birleşmesiyle oluşur. Unkus üzerinde posteromedial hatta ilerleyerek serebral pedikül anterior kısmına ulaşır. Kuadrigeminal sistern içerisinde ICV ye katılır (29).

Her iki BV ile her iki ICV birleşerek Galen venini oluşturur. İnferiyör sagittal sinüs ile Galen veni birleşerek sinüs rectus (straight) oluşturur (21). Sinüs rektus posteroinferiyör hatta ilerler, süperiyör sagittal sinüs ile falkotentoryal bileşkede birleşerek torkular Herofiliyi oluşturur (29).

#### 4. Ventrikül Cerrahi Anatomisi

4. ventrikül beyin sapı ve serebellum arasında yerleşen bir orta hat kavitesidir. Bu çadır şeklindeki boşluğun tabanını pons ve medulla oluşturur. Üst ve alt tavanının birleştiği tepe noktası ise fastigium olarak adlandırılır (Şekil 4, 8) (14).

**Üst tavan:** Lateralde süperiyör serebellar pediküller ve orta hatta süperiyör medullar velum tarafından oluşturulur. Süperiyör serebellar pediküller dentat nükleusun devamıdır. Süperiyör medullar velum serebellumun en üst noktası olan lingula'nın altında yerleşir.

**Alt tavan:** Tela koroidea, inferiyör medullar velum ve serebellar vermisin en alttaki parçası olan nodül tarafından oluşturulur. (Şekil 4) İnferiyör medullar velum flokkulus ve nodülü birbirine bağlar. İnferiyör medullar velum ile süperiyör serebellar pedikül arasındaki boşluğa süperolateral reses denilir.

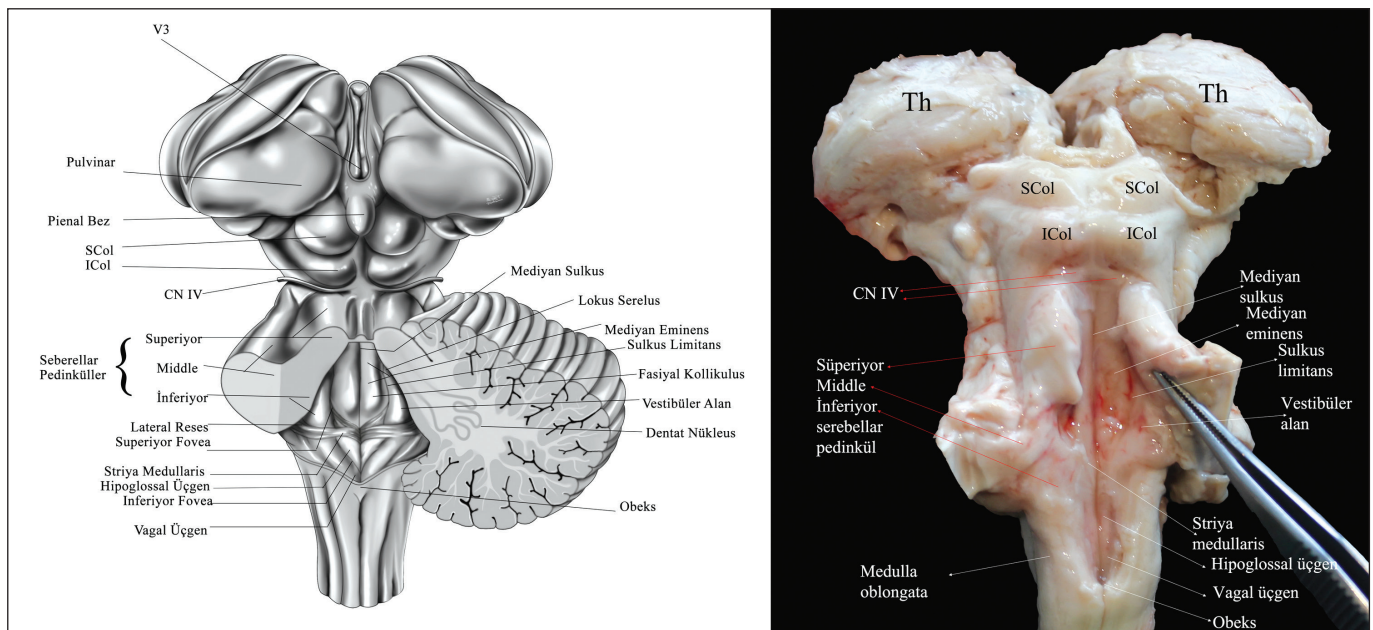
**Taban:** Baklava dilimi (romboid) şeklindedir. Rostral yönde 2/3'ünü pons, kaudal yönde 1/3'ünü medulla oluşturur. 3 kısımda incelenebilir: Süperiyör (pontin), bileşke ve inferiyör (medullar) kısımlar (Şekil 8).

- Süperiyör kısım serebellar pediküllerin alt kenarlarının üstündeki kısımdır. Lateralde süperiyör serebellar pedikül tarafından sınırlanır ve üstte serebral akuadukt ile devam eder.
- Bileşke kısmı lateral reseslere uzanan kısımdır.
- İnferiyör kısım lateralde tenya'lar ile sınırlıdır ve inferiyörde en alt kısmı ise obekstir.

Mediyan, sulkus tabanı iki eşit yarıya böler. Limitans sulkus mediyan sulkusun lateralinde seyrederek ve iki sulkus arasındaki bölgeye mediyan eminens denilir. Mediyan eminens fasiyal kollikulus, hipoglossal ve vagal üçgenler ve area postrema ile devam eder. Sulkus limitans iki çukur içerir: süperiyör ve inferiyör fovea. Süperiyör fovea fasiyal kollikulusun lateralinde, inferiyör fovea ise hipoglossal üçgenin lateralinde yer alır. Vestibüler alan sulkus limitansın lateralinde yer alır ve oluşturduğu çıkıntı lateral reseslere uzanır. Striya medullaris ise tabanın ortasından geçer (Şekil 8).

**Lateral reses:** 4. ventrikülün foramen Luschka'lar aracılığıyla serebellopontin köşeye açıldığı uzanımlarıdır. Pediküller ve flokküler kısımlar olmak üzere ikiye ayrılabilirler. Pediküller kısmı önde inferiyör serebellar pedikül, arkada flokkulusun pedikülü sınırlar. Flokküler kısmı ise önde romboid lip ve arkada flokkulus tarafından sınırlanır. Romboid lip glossofarengal ve vagal sinirlerin hemen posteriyöründeki nöral doku tabakasıdır. Lateral reseslerin tabanını ise tela koroidea kaplar (15).

Beyin sapı etrafında embriyolojik katlanma ile oluşan 3 önemli fissür vardır: Serebellomezensefalik, serebellopontin ve serebellomedullar fissürler. SCA serebellomezensefalik fissür, AICA serebellopontin fissür ve PICA serebellomedüller fissür ile ilişkilidir. SCA üst tavan, PICA alt tavan ve AICA ise lateral reses ve foramen Luschka ile yakın ilişki içindedir. Baziller ve vertebral arterler 4.ventrikül tabanına ulaşan birçok perforan dal vermektedirler (13,24).



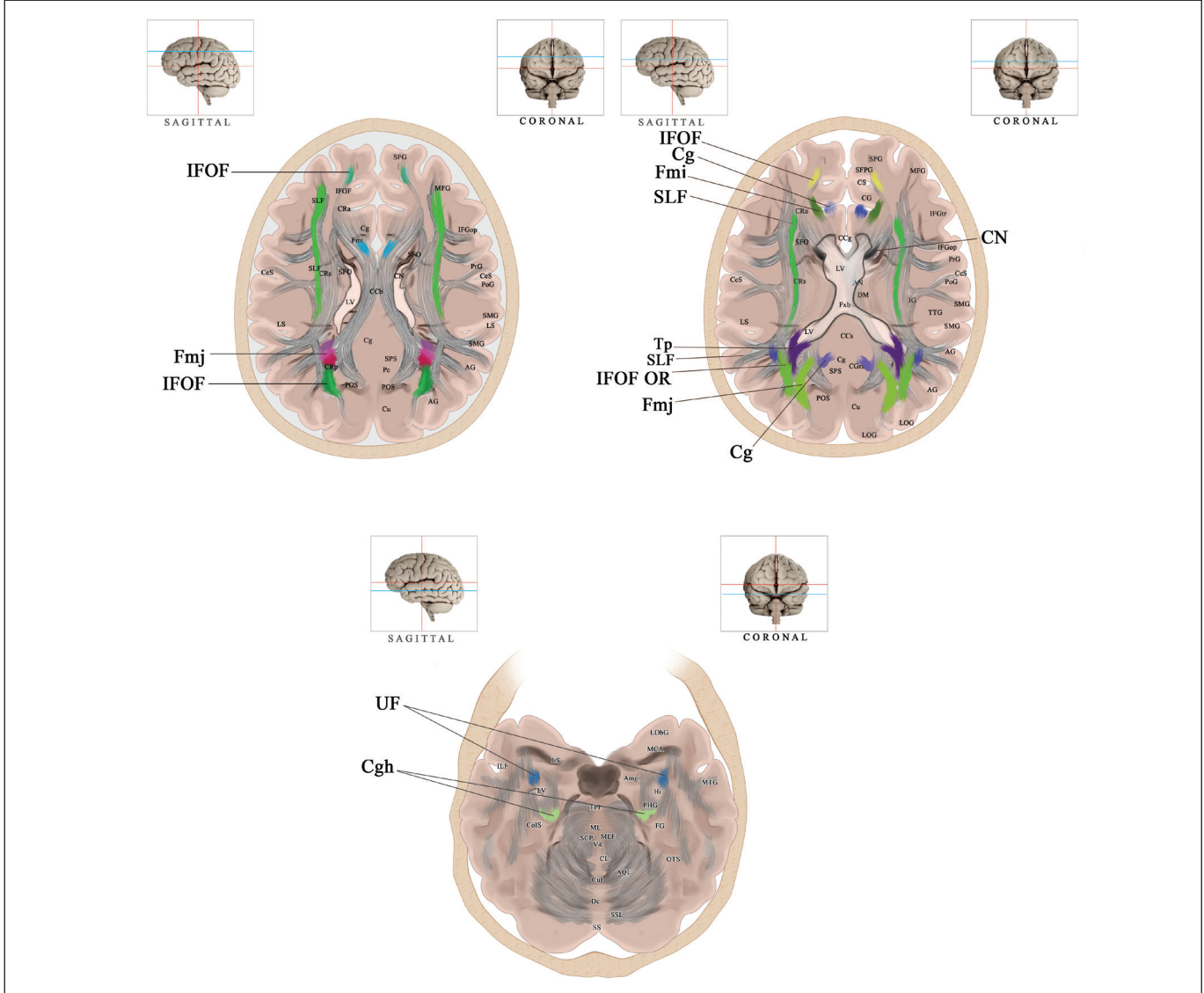
Şekil 8: 4. ventrikül tabanına ait yapılar illüstrasyonda ve kadavrada gösterilmektedir. (CN IV: trohlear sinir, SCol: süperiyör kollikulus).

Posteriyör inferiyör serebellar arter (PICA), anterior inferiyör serebellar arter (AICA), ve SCA 4. ventrikül koroid pleksusunu besler. Serebellopontin köşeye uzanan kısmı ise AICA besler. 4. ventrikül tavanındaki kısmı ve lateral reses mediyalini PICA besler (25).

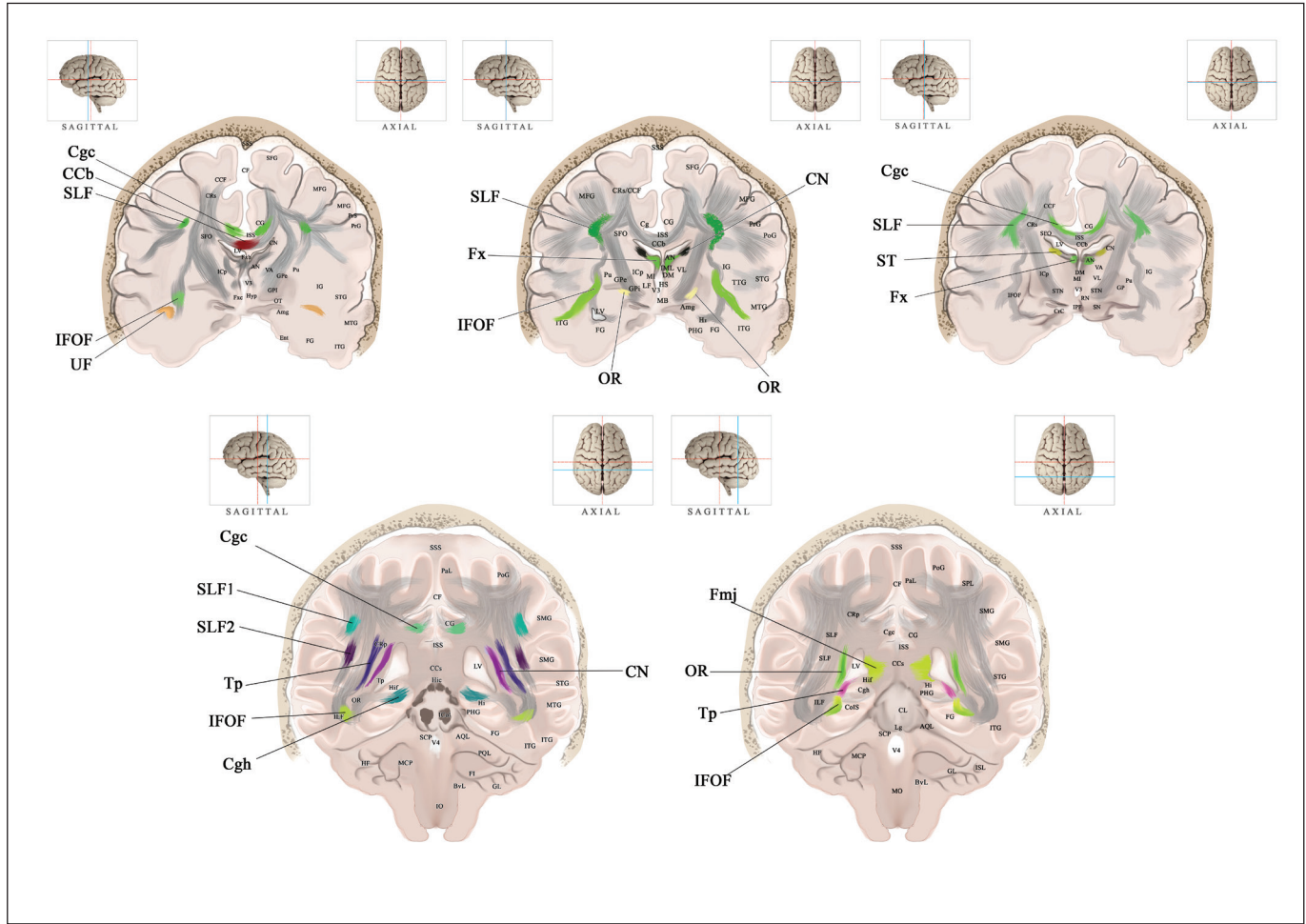
4. ventrikül kavitesinde majör bir ven bulunmamaktadır (20).

### Beyaz cevher ve ventriküllerin komşulukları

Fiber traktlarında oluşan hasarlar korteksteki hasarlara göre daha ağır ve geri dönüşümsüzdür (1). Bu sebeple beyaz cevher çalışmaları son yıllarda artış göstermektedir. Literatürde özellikle LV komşuluğundaki beyaz cevher yapıları sıklıkla çalışılmıştır (Şekil 9-11) (7,28).



**Şekil 9:** İllüstrasyonda aksiyal kesit Magnetik Rezonans Görüntüleme (MRG) ve traktografilerin LV'nin farklı seviyedeki kesitlerinden oluşturulmuş füzyonu sunulmuştur. Üst köşelerde bulunan küçük fotoğraflardaki mavi çizgiler hangi seviyeden kesit alındığını göstermektedir. (SFG: süperiyör frontal girus, MFG: middle frontal girus, CRa/s/p: korona radyata anterior, süperiyör, posteriyör, CCg/b/s/F: korpus kallozum genu/body/splenyum/fiber, IFGop/tr/: inferiyör frontal girus operkular/triangüler, SFO: süperiyör frontooksipital fasikülüs, POS: paryetooksipital sulkus, PrG: presantral girus, CeS: santral sulkus, PoG: postsantral girus, SMG: supramarjinal girus, LS: lateral sulkus, AG: angüler girus, Cu: küneus, SPS: subpariyetal sulkus, Pc: preküneus, SFPG: süperiyör frontopolar girus, CS: singulat sulkus, CG: singulat girus, IG: insular girus, DM: dorsomediyal nükleus, AN: anterior nükleus, Fxb/c: forniks body/kolumna, TTG: transvers temporal girus, LOG: lateral okspital girus, CGrs: singulat girus retrosplenyal kısmı, ILF: inferiyör longitudinal fasikül, ColS: kollateral sulkus, LobG: lateral orbital girus, MCA: orta serebral arter, Amg: amigdaloid nükleus, Hi/c: hipokampus/kommissür, PHG: parahipokampal girus, FG: fuziform girus, OTS: oksipitotemporal sulkus, TPF: transvers pontin fiber, ML: mediyal lemniskus, SCP/MCP: süperiyör/middle serebellar pedinkül, MLF: mediyal longitudinal fasikül, V4: 4. ventrikül, CL: santral lobül, Cul: culmen, AQL/PQL: anterior/posteriyör kuadrangüler lobül, Dc: declive, SSL: süperiyör semilunar lobül, SS: straight sinüs).



**Şekil 10:** İllüstrasyonda aksiyal kesit MRG ve traktografilerin LV'nin farklı seviyedeki kesitlerinden oluşturulmuş füzyonu sunulmuştur. Üst köşelerde bulunan küçük fotoğraflardaki mavi çizgiler hangi seviyeden kesit alındığını göstermektedir. (CF: falks serebri, ICa/p: internal kapsül anterior/posterior bacağı, V3: 3. ventrikül, Hyp: hipotalamus, VA: ventral anterior nükleus, VL: ventral lateral nükleus, GPI/e: globus pallidus eksterna/interna, OT: optik trakt, Ent: entorinal korteks, Pu: putamen, STG/MTG/ITG: süperiyor/middle/inferiyor temporal girus, MI: massa intermediya, LF: lentiküler fasikülüs, MB: mamiller body, HS: hipotalamik sulkus, DM: dorsomediyal nükleus, ISS: inferiyor sagittal sinüs, AN: anterior nükleus, STN: subtalamik nükleus, SN: substansiya nigra, SSS: süperiyor sagittal sinüs, PaL: parasantral lobül, ICoL: inferiyor kollikulus, FI: flokkulus, BvL: biventral lobül, GL: lobulus gracilis, IO: inferiyor olive, SPL: süperiyor paryetal lobül, HF: horizontal fissür, MO: medulla oblongata, ISL/SSL: inferiyor/süperiyor semilunar lobül).

Lateral ventrikül frontal hornunun lateralinde süperiyor longitudinal fasikül (SLF), arkuat fasikül (AF), uncinat fasikül (UF) ve kalustrokortikal fiberler yer alır. Mediyalinde forseps minör (Fmi) ve Sp yer alır. İnferyorda UF ve singulum (Cg) bulunur. Süperiyorda SLF, Cg, CC ve anteriorıda ise Cg ve CC bulunur.

Gövde kısmının lateralinde SLF, AF, kalustrokortikal fiberler, CN, kortikospinal trakt bulunurken mediyalinde Sp yer alır. İnferyorda Fx body (Fxb), AC ve striya terminalis (ST), süperiyorda ise SLF1, SLF 2, Cg ve CC bulunur.

Oksipital hornun lateralinde vertikal oksipital fasikül (VOF), inferiyor frontooksipital fasikül (IFOF), AC, OR ve Tp, mediyalinde forseps majör (Fmj), inferiyorda OR ve süperiyorda ise Tp bulunur.

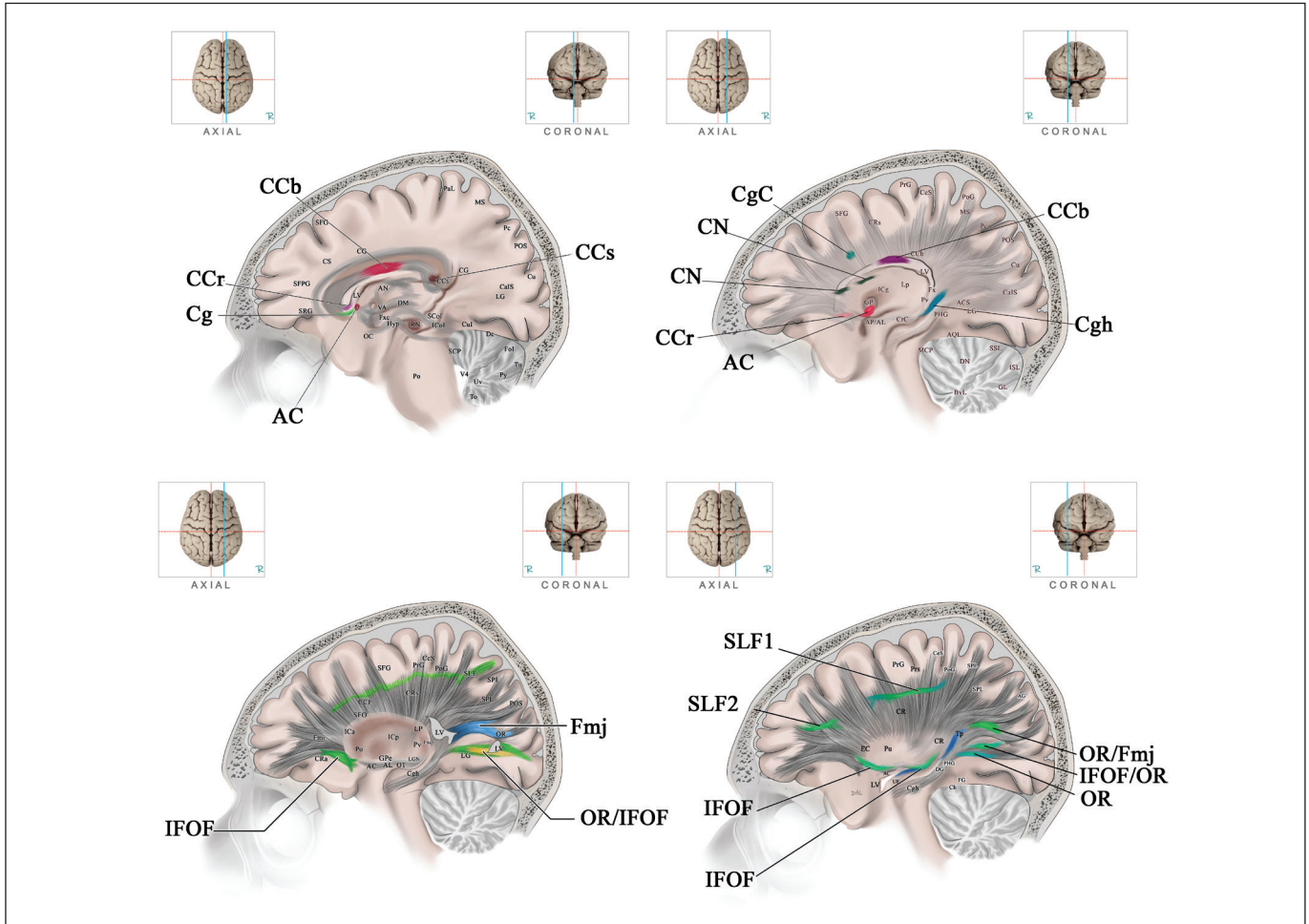
Atriyum lateralinde AF, kalustrokortikal fiberler, Tp, IFOF, VOF, AC ve OR, mediyalinde Cg ve Fmj bulunur. İnferyorunda OR, süperiyorda Tp, SLF 1 ve Cg ve anteriorıda Fx krura, Th ve CN bulunur.

Temporal horn lateralinde AF, IFOF, AC, OR ve Tp, mediyalinde ise Th ve Fx fimbriya bulunur. İnferyorda Cg ve OR, süperiyorda CN kuyruğu ve anteriorıda UF ve AC temporal uzanımı izlenir (7).

## ■ TEŞEKKÜR

Çalışmaya sağladıkları fotoğraflar için Sayın Emrah Egemen, Ayşegül Güngör Aydın, Kemalettin Acar'a teşekkür ederiz.





**Şekil 11:** İllüstrasyonda aksiyal kesit MRG ve traktografilerin LV'nin farklı seviyedeki kesitlerinden oluşturulmuş füzyonu sunulmuştur. Üst köşelerde bulunan küçük fotoğraflardaki mavi çizgiler hangi seviyeden kesit alındığını göstermektedir. (**MS:** marjinal sulkus, **OC:** optik kiazma, **Po:** Pons, **CaIS:** kalkarin sulkus, **LG:** lingual girus, **Fol:** folium, **Tu:** Tuber, **Py:** piramis, **Uv:** uvula, **To:** tonsil, **RN:** red nükleus, **SCol:** süperiyor kollikulus, **Lp:** lateral posteriyor nükleus, **Pv:** pulvinar, **AP/AL:** ansa pedinkularis/lentikularis, **CrC:** krus serebri, **DN:** dentat nükleus, **Cgh:** singulum hipokampal, **EC:** eksternal kapsül, **Cb:** serebellum).

## ■ KAYNAKLAR

- Catani M, Dell'acqua F, Bizzi A, Forkel SJ, Williams SC, Simmons A, Murphy DG, Thiebaut de Schotten M: Beyond cortical localization in clinicoanatomical correlation. *Cortex* 48(10):1262-1287, 2012
- Connolly E, McKhann GI, Choudhri T, Huang J: Fundamentals of operative techniques in neurosurgery, birinci baskı, New York: Thieme, 2002
- Dandy WE: Ventriculography following the injection of air into the cerebral ventricles. *Ann Surg* 68:5-11, 1918
- Egemen E, Solaroglu I: Anatomy of cerebral veins and dural sinuses. Louis RC (ed), Primer on Cerebrovascular Diseases, ikinci baskı, San Diego: Academic Press, 2017: 32-36
- Gibo H, Carver CC, Rhoton AL Jr, Lenkey C, Mitchell RJ: Microsurgical anatomy of the middle cerebral artery. *J Neurosurg* 54:151-169, 1981
- Giudicelli G, Salamon G: The veins of the thalamus. *Neuroradiology* 1:92-98, 1970
- Güngör A, Baydin S, Middlebrooks E, Tanriover N, Isler C, Rhoton AL Jr: The white matter tracts of the cerebrum in ventricular surgery and hydrocephalus. *J Neurosurg* 3:1-27, 2016
- Kaufmann GE, Clark K: Emergency frontal twist drill ventriculostomy. Technical note. *J Neurosurg* 33:226,227, 1970
- Kawashima M, Li X, Rhoton AL Jr, Ulm AJ, Oka H, Fujii K: Surgical approaches to the atrium of the lateral ventricle: Microsurgical anatomy. *Surg Neurol* 65:436-445, 2006
- Keen WW: Surgery of the lateral ventricles of the brain. *Med News* 57:275-278, 1890
- Lee CK, Tay LL, Ng WH, Ng I, Ang BT: Optimization of ventricular catheter placement via posterior approaches: A virtual reality simulation study. *Surg Neurol* 70:274-277, 2008

12. Le Gars D, Lejeune JP, Peltier J: Surgical anatomy and surgical approaches to the lateral ventricles. *Adv Tech Stand Neurosurg* 34:147-187, 2009
13. Lister JR, Rhoton AL Jr, Matsushima T, Peace DA: Microsurgical anatomy of the posterior inferior cerebellar artery. *Neurosurgery* 10:170-199, 1982
14. Matsushima T, Rhoton AL, Lenkey C: Microsurgery of the fourth ventricle: Part I. *Microsurgical anatomy. Neurosurgery* 11: 631-667, 1982
15. Mussi AC, Matushita H, Andrade FG, Rhoton AL: Surgical approaches to IV ventricle-anatomical study. *Childs Nerv Syst* 31(10):1807-1814, 2015
16. Perlmutter D, Rhoton AL Jr: Microsurgical anatomy of the anterior cerebral-anterior communicating-recurrent artery complex. *J Neurosurg* 45(3):259-272, 1976
17. Perlmutter D, Rhoton AL Jr: Microsurgical anatomy of the distal anterior cerebral artery. *J Neurosurg* 49(2):204-228, 1978
18. Renn WH, Rhoton AL Jr: Microsurgical anatomy of the sellar region. *J Neurosurg* 43(3):288-298, 1975
19. Rhoton AL Jr, Fujii K, Fradd B: Microsurgical anatomy of the anterior choroidal artery. *Surg Neurol* 12(2):171-187, 1979
20. Rhoton AL Jr: Cerebellum and fourth ventricle. *Neurosurgery* 47 Suppl 3: S7-27, 2000
21. Rhoton AL Jr: The cerebral veins. *Neurosurgery* 51 Suppl 4: S159-S205, 2002
22. Rhoton AL Jr: The lateral and third ventricles. *Neurosurgery* 51 Suppl 4:S207-S271, 2002
23. Saeki N, Rhoton AL Jr: Microsurgical anatomy of the upper basilar artery and the posterior circle of Willis. *J Neurosurg* 46(5):563-578, 1977
24. Sharifi M, Ciołkowski M, Krajewski P, Ciszek B: The choroid plexus of the fourth ventricle and its arteries. *Folia Morphol (Warsz)* 64(3):194-198, 2005
25. Shizuo O, Samii A, Samii M: Operative techniques for tumors in the third ventricle. *Op Techn Neurosurg* 6(4):205-214, 2003
26. Tubbs RS, Loukas M, Shoja MM, Cohen-Gadol AA: Emergency transorbital ventricular puncture: Refinement of external landmarks. *J Neurosurg* 111:1191-1192, 2009
27. Uddin MA, Haq TU, Rafique MZ: Cerebral venous system anatomy. *J Pak Med Assoc* 56(11):516-519, 2006
28. Yakar F, Eroglu U, Peker E, Armagan E, Comert A, Ugur HC: Structure of corona radiata and tapetum fibers in ventricular surgery. *J Clin Neurosci* 57:143-148, 2018
29. Yamamoto I, Rhoton AL Jr, Peace DA: Microsurgery of the third ventricle: Part 1. *Microsurgical anatomy. Neurosurgery* 8:334-356, 1981