

Diffüz Astrositomların Prognostikasyonunda AgNOR'un Katkısı Digital Morfometrik Analiz (DMA)

AYDIN SAV, ÖZLEM KAYABEYOĞLU, KAĞAN AKKAYAN, GÜLSÜN EKİCİOĞLU,
MUHİTTİN GÖKMEN, NEŞE APAK

Marmara Üniversitesi Tıp Fakültesi Patoloji Anabilim Dalı (AS, ÖK, GE) Marmara Üniversitesi Tıp Fakültesi Öğrencisi (İK)
İ.T.Ü. Elektrik ve Elektronik Fakültesi Bilgisayar Bilimler Fakültesi (MG, NA) S.T.F.A. Bilgi İşlem Merkezi (KA), İstanbul

Özet : Son yıllarda hücre proliferasyonlarının doku işaretleyicileri, beyin tümörlerinde prognostik indikatör olarak kullanılmaya başlanmıştır. "Nucleolar organizer regions "(NORs)'in santral sinir sistemi tümörlerindeki kantitatif (numerik) katkısı halen tartışmalıdır. Bu çalışmada, 18 adet intrakraniyal diffüz astrositom olgusunun parafin kesitlerine AgNOR tekniği uygulanarak nükleer AgNOR'lar işaretlendi. AgNOR alan hesaplarında morfometrik parametre olarak AgNOR/nükleus alanlarının oranı alındı. Alan hesaplarında temel olarak görüntü tanıma (pattern recognition) amaçlı bilgisayar ortamından yararlanıldı.

Kullanılan teknikle ilgili olarak ilk sonuçlar sunuldu. Ayrıca kullanılan tekniğin uygulanabilirliği ve tekrarlanabilirliği tartışıldı.

Anahtar Kelimeler : AgNOR, Astrositom, DMA, Morfometri

Summary : Tissue markers of cellular proliferation have been largely used as a prognostic marker lately. The role of AgNOR (Nucleolar Organizer Region) as a quantitative (numeric) marker has still been debated vigorously in the tumors of central nervous system (CNS).

In this particular study, NOR regions were stained on paraffin embedded and sectioned glass slides by silver impregnation in a group of 18 cases of diffuse astrocytomas.

For the calculation of AgNOR areas a specific formula (AgNOR/nucleus) was used as a morphologic criterion.

Technically for the analysis pattern recognition computer assisted system was used.

Preliminary results were evaluated and both availability and reproducibility of this particular method was discussed.

GİRİŞ

AgNOR yöntemi; ribozomal RNA (rRNA) sentezine kaynaklık eden, ribozomal DNA (rDNA) segmentlerinde yer alan, non-histon yapısındaki bazı proteinlerin (AgNOR proteinleri) gümüş ile siyah tanecikler halinde boyanarak, incelenmesi yöntemidir (1-4). AgNOR taneciklerinin sayısının, rDNA gen segmentlerinin yapısal ve işlevsel özelliklerinin yansıttığı düşünülmektedir (2). Bu görüşten hareketle, son yıllarda AgNOR yönteminin, tümöral lezyonların prognostikasyonunda kullanılabilecek bir proliferatif indeks olması ile ilgili, pek çok çalışma yapılmıştır (1-4). Proliferatif indeks olarak AgNOR

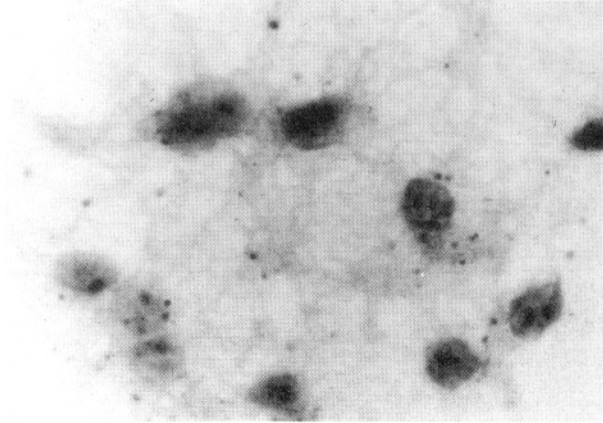
katkısının var olduğu lezyonlar olabildiği gibi, anlamlı ve lineer ilişki göstermediği lezyonlar da bulunmaktadır. Numerik sayım ile proliferatif indeks arasındaki ilişkinin halen tartışmalı olması nedeniyle, bu çalışmada AgNOR taneciklerinin ve nükleusların alan hesaplamaları yapıldı. Digital morfometrik analiz yönteminin self kontrol ve uygulanabilirliği için ön seçim ve uygulamalar yapıldı.

MATERYAL ve METOD

Materyal olarak, 1987-1992 yılları arasında Marmara Üniversitesi Tıp Fakültesi Patoloji Ana Bilim Dalı'na gelen intrakraniyal diffüz astrositom olgularından 18 tanesi seçildi. Grade'lemenin Mayo Sistemi

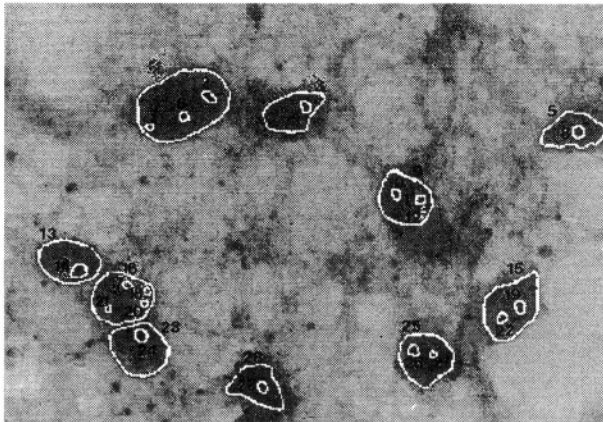
(1988)'e göre yapıldı bu olgulardan Grade 2 astrositom (n=4); Grade 3 astrositom (n=4); Grade 4 astrositom (n=10) olgusu idi.

Tüm olguların parafin kesitleri, standart AgNOR yöntemi ile boyandı. Nikon Optiphot fotomikrografi ile x 1000 büyütmede, Kodak Ectachrome, 100 ASA film kullanılarak herbir olguya ait resimler elde edildi (Şekil 1).



Şekil 1 : Diffüz astrositom, grade 2 (AgNOR, x 1000)

Hewlett-Packard, ScanJet plus I scanner ile, resimler bilgisayar ekranına nakledilerek olguların resimlerinin görüntüleri elde edildi. Bunu takiben, monitörde Photostyler "mouse" kontroll bir "software" ile, hedef hücre sınırları amplifiye edildikten sonra tanımlandı. Daha sonra, resimler "threshold" dan geçirilerek hücre sınırları zemindeki fondan (background) ayırıldı. Hücre sınırlarını oluşturan elemanlar etiketlendirildi (labeling). Etiketlendirme; "scanner" ın digital matrikste birim alanlarla karşılaşma sırası esas alınarak yapıldı (Şekil 2).



Şekil 2 : "Scanner" ile elde edilen görüntü ve etiketlendirme

Tanımlanmış sınırlar içinde kalan alanlar, bir bilgisayar programı (Sun Spark I Plus üzerinde C dili) kullanılarak hesaplandı. Böylece, hücrenin biyolojik hiyerarşik yapılanması (nükleus-AgNOR) elde edildi. Morfometrik parametre olarak; AgNOR toplam/nükleus: NOR indeks Total (N.T.) , AgNOR tek tek/nükleus: NOR indeks Solitary (N.İ.S) alındı. Elde edilen bit zeminindeki veri tabanı ile oluturulan kütüklerin N.İ.T ve N.İ.S'leri hesaplandı.

TARTIŞMA

Digital morfometrik analiz kullanılmasının getirdiği çeşitli avantaj ve dezavantajlar vardır.

Hızlı çalışması, ok sayıda hedef tarayabilmesi, elde edilen görüntü veri tabanındaki oran ve ilişkilerin değiştirilmesi yoluyla yeniden sorgulanabilmesi, tekniğin avantajları arasındadır.

Hedef hücre yapılarının görsel tanımlanmasında, tanımlanan hücre yapılarının işaretlenmesinde insan faktörünün rolü, tümör heterojenitesi ve konvansiyonel histokimya ile ilgili problemler de tekniğin dezavantajlardır.

Teknikten beklentiler:

Digital scanning sırasında video kamera kullanılarak hızın artırılması sözkonusu olabilir. Handy scanner kullanımının kaldırılması, renkli scanner yerine B W 32 grey scale kullanılması çalışmanın verimini arttıracaktır.

Hedef birimlerin etiketlenmesinde, birbirine demeyen lineer konturlama yapılması ve bu iş için tercihan beyaz (mürekkep veya 0.3 numaralı keçeli kalem) renk kullanılması halinde alan tanımlamalarında kolaylık sağlanabilir.

Etiketlendirme sırasında, hedef hücre seçimi işleminde; doğru hücre ayırımı için monitör başında patologun çalışması, değerlendirilecek hücre seçiminin sağlıklı olmasına yol açacaktır. Ayrıca, biyolojik kütük ve dosya oluşturulması için, histolojik cam preparatların ekrana aktarmında > veya = 1000 hücre tercih edilmesi durumunda da standart sapmanın düşürülmesi söz konusu olacaktır.

Yazma Adresi : Dr. Aydın Sav
Marmara niversitesi Hastanesi
Patoloji Anabilim Dalı,
Altunizade, 81190,
İstanbul - Türkiye
Tel: (901) 326-6810 Fax: (901) 325-0323

KAYNAKLAR

1. Derenzini M, Pession A, Trere D.: Quantity of nucleolar silver-stained proteins is related to proliferating activity in cancer cells. Laboratory investigation Vol.63.No.1.p.137.1990
2. Jan-Mohamed M.R, Armstrong J.S, Crocker J, Leyland J. M, Hul-ten A.M.: The relationship between number of interphase NORs and NOR-bearing chromosomes in non-Hodgkin's lymphoma Journal of Pathology. Vol.158:3-7(1989)
3. Maier H, Morimura T, fner D, Hallbrucker C.: Argyrophilic nucleolar organizer region proteins (Ag-NORs) in human brain tumors:relations with grade of malignancy and proliferation indices. 80:156-162 (1990)
4. Plate K.H, Rschoff J, Behnke J, Mennel H.D.:Proliferative potential of human brain tumors as assessed by nucleolar organizer regions (AgNORs) and Ki67-Immunoreactivity. Acta Neurochirurgica 104:103-109 (1990)