

# Petrozektomi ve Transpetrozal Girişim

## Petrosectomy and Transpetrosal Approach

KAZIM ÖNER, İZZET ÖVÜL, TAYFUN KIRAZLI

Ege Üniversitesi Tıp Fakültesi, Nöroşirürji (KÖ,İÖ) ve Kulak Burun Boğaz Hastalıkları (TK) Anabilim Dalı, İzmir

**Özet:** Petrozektomiler anterior ve posterior olmak üzere ikiye ayrılmaktadır. Keza posterior petrozektomiler de 3 gruba ayrılmaktadırlar; retrolabirintin teknik işitmenin korunmasını sağlayan petroz kemik rezeksiyonu, translabirintin teknik işitmenin olmadığı olgularda uygulanan petroz kemik rezeksiyonu, transkoklear teknik ise işitmeyi ortadan kaldıran ve fasial sinir transpozisyonu ile birlikte yapılan tam petroz kemik rezeksiyonudur. Kliniğimizde ameliyat edilen 14 olgudan 7 'sinde retrolabirintin teknik uygulanırken 7 olguda da translabirintin teknik kullanılmıştır Olgularımızın 7 'si kadın, 7'si erkek olup yaş ortalamaları 42,2 yıldır. Olguların 4' ü petroklival meningioma, 2 'si petroz kemik epidermoid tümörü, 3' ü dış kulak yolu tümörü, 1' i akustik nörinoma ,1' i epidermoid tümör, 1' i plazmositoma 1 'i beyin sapı gliomu ve 1' i de medulloblastoma olarak tanı almışlardır. Olgularımızda ölüm yoktur.

**Anahtar sözcükler:** Petrozektomi, transpetrozal girişim, retrolabirintin girişim, translabirintin girişim

**Abstract:** Petrosectomy has two types; anterior and posterior petrosectomy. Posterior petrosectomy is subdivided into three variations; retrolabyrinthine technique (petrous bone resection with preservation of hearing), translabyrinthine technique (greater petrous bone resection and sacrifice of hearing), and transcochlear technique (maximal petrous drilling and sacrifice of hearing with transposition of the facial nerve). While 7 out of 14 cases were operated by trans-labyrinthine technique, in other 7 cases retrolabyrinthine intervention was used. Patients' ages ranged from 17 to 67 years (mean age 42,2 years), with 7 male and 7 female patients. Histopathological diagnoses were as follows; petroclival meningioma in four cases, petrous bone epidermoid tumor in two cases, outer auricular tumor in three cases, acoustic neuroma in one case, plasmocytoma in one case, brainstem glioma in one case and medulloblastoma in one case. There was no mortality.

**Key words:** Petrosectomy, transpetrosal approach, retrolabyrinthine approach, translabyrinthine approach

## GİRİŞ

Beyinsapının anterolateralini ve petroklival bölgeyi tutan lezyonlara cerrahi yünden ulaşım zordur. Anatomik olarak bu bölge çok önemli nörovasküler yapıları içermektedir. Bu bölgenin cerrahisi için önerilen petrozal girişimler klasik girişimlere oranla büyük avantajlar sağlamaktadır. Transpetrozal girişim adı altında literatürde sunulmuş bir çok teknik mevcuttur (Tablo I). Daha önce tarif edilmiş transpetrozal girişimler iki ana tipe ayrılmışlardır: 1. Anterior petrozektomi ile birlikte

yapılanlar ki bunlar petroz apeks ve üst klivus lezyonları için kullanılırlar, 2. posterior petrozektomi ile birlikte yapılanlar; bunlar ise serebello-pontin köşe ve petroklival bölge lezyonlarında kullanılırlar. Bu girişimlerden birinin klasik girişimlerden biriyle birleştirilmesi sonucu ortaya çıkan ameliyat teknikleri daha önce tariflenen bütün petrozal girişimleri içermekte ve yeniden isimlendirilen transpetrozal girişimler kavram kargaşasını düzeltmeye çalışmaktadır (Tablo II). Posterior petrozektomi subokspital ve subtemporal kraniotomi ile birleştirildiğinde petroz kemiğin

Tablo I. Literatürde Bildirilen Farklı Transpetrozal Girişimler İçin Kullanılan İsimler (10).

Birleşik
Genişletilmiş Orta Fossa
İnfratemporal
Kawase Ameliyatı
Orta Fossa Transpetrozal
Presigmoid
Retro ve preaurikuler
Retrolabirentin
Subtemporal Suboksipital
Supratentoryal-İnfratentoryal
Transkoklear
Translabirentin
Translabirentin-Transtentoryal
Transmastoid
Transpetrozal
Transpetrozal-Transtentoryal

Tablo II: Transpetrozal Girişimlerin Yeni İsimlendirilmesi (10).

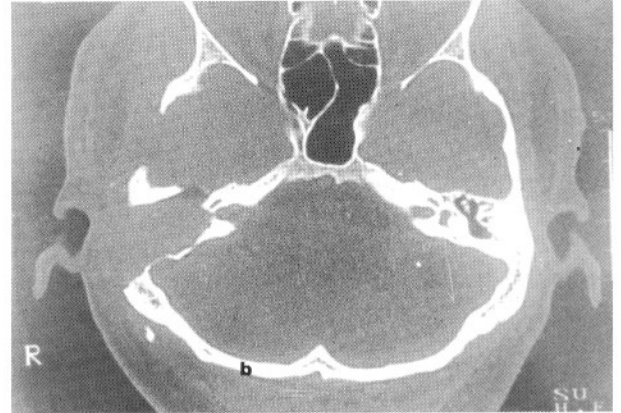
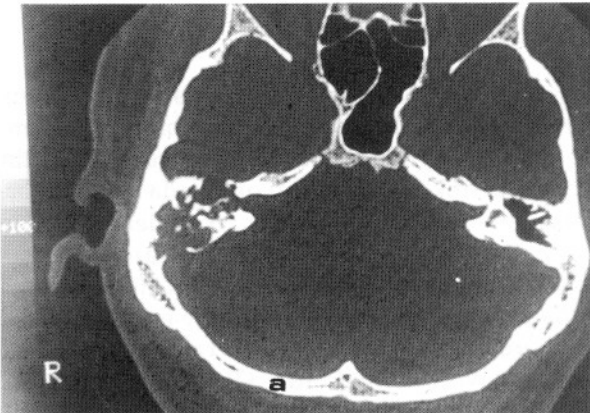
Daha önceden bildirilmiş transpetrozal girişimler	Transpetrozal girişimin yeni isimleri
KAWASE AMELİYATI	Subtemporal kraniyotomi Anterior petrozektomi
PRESİGMOİD GİRİŞİM	Subtemporal kraniyotomi Posterior petrozektomi
RETRO VE PREAURİKULAR GİRİŞİM	Subtemporal kraniyotomi Suboksipital kraniyotomi Zigomatik osteotomi Posterior petrozektomi
BİRLEŞİK GİRİŞİM	Subtemporal kraniyotomi Suboksipital kraniyotomi Posterior petrozektomi

posterior yüzü, klivusun 2/3 üst kısmı, anterior serebellum ve beyin sapı lezyonları için ideal bir girişim sağlamaktadır (10). Malis (7), Hakuba ve Nishimura (4), Fukushima (3) transpetrozal bileşik girişimlerin öncülüğünü yaparlarken Samii ve Amirati (13), Al Mefty ve ark. (1), Sekhar ve ark. (14,15), Spetzler ve ark. (16,17) bu tekniğin daha yaygınlaşması için katkılarıyla yardımcı olmuşlardır. Kliniğimizde yapılan 14 petrozektomi olgusuna ait deneyimlerimiz bu makalede sunulmuştur.

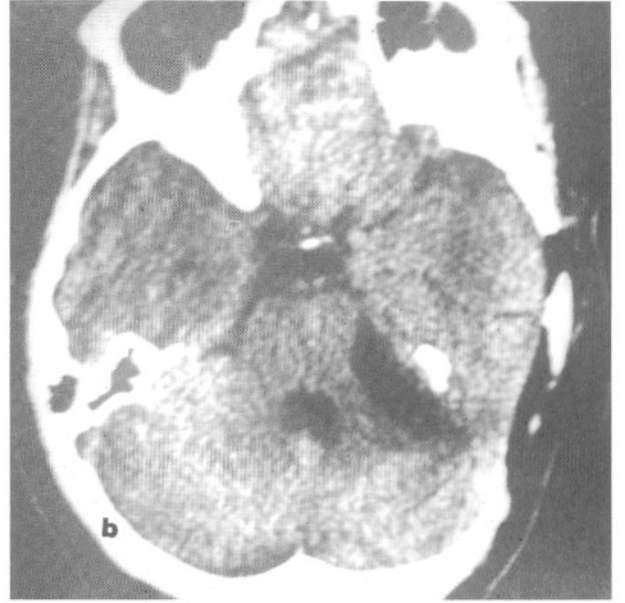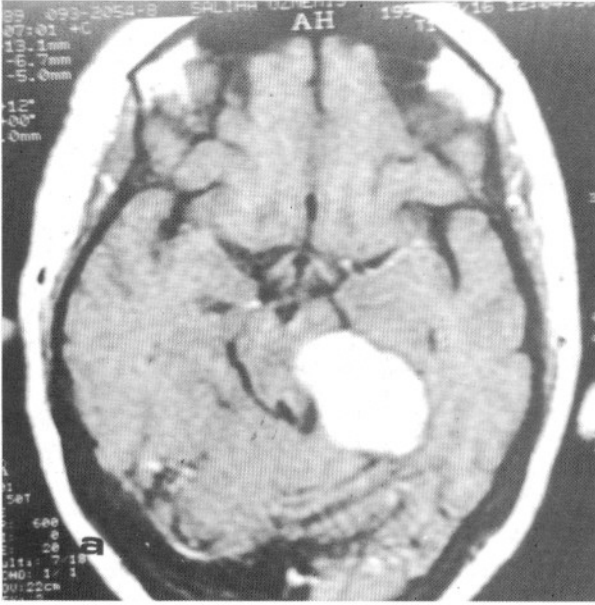
## HASTALAR VE YÖNTEM

**Hastalar:** Olguların 7'si kadın, 7'si ise erkek olup yaş ortalaması 42,2 yıldır. En küçük olgumuz 17 yaşında olup en yaşlı olgu ise 67 yaşındadır. Tüm olgulara ameliyat öncesinde manyetik rezonans görüntüleme (MRG), bilgisayarlı tomografi (BT) ve angiografi gibi radyolojik tetkiklerin yanı sıra odimetrik tetkik yapılmıştır. Olgularımıza ait BT ve MRG örnekleri Şekil 1, 2 ve 3'te görülmektedir. Olgulara ait klinik ve cerrahi özellikler Tablo III ve IV'te özetlenmiştir.

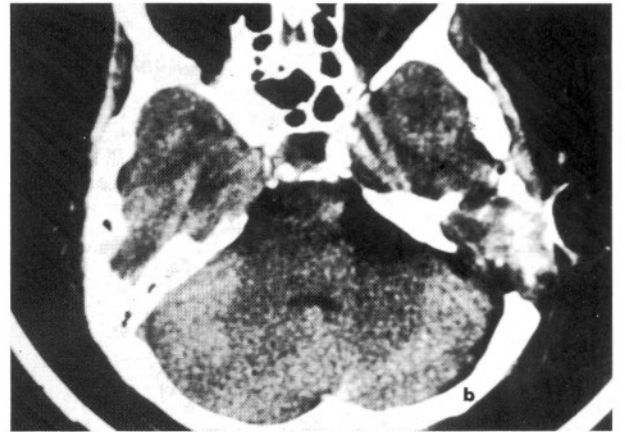
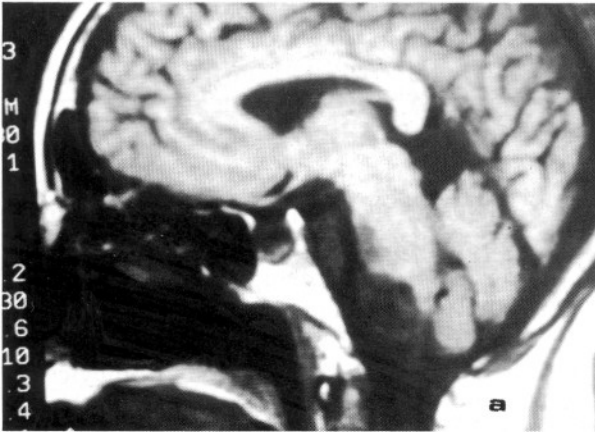
**Yöntem:** Nöroşirürji pratiğini doğrudan ilgilendiren 9 tümör olgusunda posterior petrozektomi yapılmak suretiyle tümör lojuna ulaşılmış ve kitleler mikrocerrahi teknik yardımıyla çıkartılmışlardır. Bu 9 olgunun 4'ü petroklival meningioma, 1'i akustik nörinoma, 1'i epidermoid tümör, 1'i plazmositoma, 1'i desmoblastik medulloblastoma ve 1'i de egzofitik beyin sapı gliomu olgusudur. Bu olgulardan 4'ünde işitmenin olması nedeniyle retrolabirintin teknik ile posterior petrozektomi uygulanırken 5 olguda translabirintin teknik ile posterior petrozektomi yapılmıştır. Diğer 5 olgu ise ilk olarak KBB kliniğine başvurup petröz kemik lezyonu saptanan olgulardır. Bunlardan 3'ü dış kulak yolu tümörü, 2'si ise petröz kemik



Şekil 1: Petroz kemik epidermoid tümör olgusuna ait a) ameliyat öncesi ve b) ameliyat sonrası BT görünümü.



Şekil 2: Meningioma olgusuna ait a) ameliyat öncesi ve b) ameliyat sonrası BT görünümü.



Şekil 3: Epidermoid tümör olgusuna ait a) ameliyat öncesi MRG kesiti ve b) ameliyat sonrası BT görünümü.

epidermoid tümördür. Üç dış kulak yolu tümörünün 2'sinde retrolabirint teknik 1'inde ise translabirint teknik uygulanmıştır. Bu 3 olguda da ayrıca Fisch ve Maltox (2) tarafından tanımlanan infratemporal girişim bileşimi uygulanmıştır. Diğer iki petroz kemik epidermoid tümör olgusunda ise işitmenin olması nedeniyle retrolabirint teknik uygulanmıştır. Heriki bilim dalına ait olgularda da ameliyatlar birlikte gerçekleştirilmiştir.

Olgular ameliyat masasına yan yatar durumda yatırılıp ve baş 10 derece aşağı bakar durumda çivili başlık ile tesbit edilmiştir. Endotrekeal anestezi uygulanan olgularda zigomanın 1 cm üstünden ve hemen kulak önünden başlayan cilt kesisi mastoid

çıkıntının hemen altına kadar uzatılmıştır. Adele ve fasyanın ayrılmasından sonra oksipital ve temporal kemik ile mastoid çıkıntı ortaya konulmuştur. Bundan sonra subtemporal ve suboksipital küçük fakat transvers sinüsü ortaya koyan kraniotomi yapılmıştır.

Ameliyatın bu safhasından sonra olgu kulak burun boğaz ekibine devredilmekte ve mastoidektomi yapıp sigmoid sinüs ortaya konulmaktadır. Bundan sonra petrozektomiye geçilerek retrolabirint veya translabirint teknik uygulanmaktadır. İşitmenin korunmak istendiği retrolabirint teknikte posterior ve süperior semisirküler kanallar ortaya konacak şekilde kemik

Tablo III. Olguların Klinik ve Patolojik Özellikleri.

Olgu	Yaş Cinsiyet	Klinik Bulgular	Patolojik Tanı
1	20 K	Ataksi	Medulloblastoma
2	45 K	Baş ağrısı	Meningioma
3	53 E	Ataksi 7,8,9,10. tutuluşu	Plazmositoma
4	58 K	Ataksi,yüz ağrısı	Epidermoid
5	18 K	Baş ağrısı sağ hemiparezi 7 tutuluşu	Beyin sapı gliomu
6	45 E	7 tutuluşu	Dış kulak yolu tümörü
7	65 E	Otore,dış kulak yolunda yara	Dış kulak yolu tümörü
8	65 E	Otore,dış kulak yolunda yara	Dış kulak yolu timörü
9	45 E	7 tutuluşu	Petroz kemik epidermoid tümörü
10	17 E	7 tutuluşu	Petroz kemik epidermoid. tümörü
11	46 K	İşitme Kaybı Kulak çınlaması	Akustik nörinoma
12	67 E	Ataksi	Meningioma
13	65 E	Ataksi	Meningioma
14	45 K	Ataksi	Meningioma

alınmaktadır. Translabirintin teknikte ise 3 semisirküler kanal da ortadan kaldırılmakta ve iç kulak yolunun arka kısmı ortaya konulmaktadır. Bu son teknikte daha fazla kemik alındığı için ameliyat sahası daha geniş olmaktadır. Yapılan petrozektomilerden sonra sigmoid sinüs ve sinodural açı ortaya konulmaktadır. Sigmoid sinüs önünden ve temporal lob kaidesinden geçen Y şeklinde dural insizyon yapılmaktadır. Duranın kesilmesi sırasında superior petrozal sinüs de bağlanıp kesilmektedir. Bu safhada tentoryum da hiatusa kadar kesilmektedir. Burada karşımıza çıkan yapı 4. kranial sinir olup kesilmemesine özen gösterilmelidir. Bu işlemden sonra serebellum ve temporal lob arasından kolaylıkla petroklival bölgeye varılmakta ve minimal retraksiyon uygulanarak patolojiler klasik mikro cerrahi tekniklerle çıkartılmaktadırlar. Burada önemli bir diğer oluşum Labbe veni olup mutlaka korunması gerekmektedir. Bilindiği gibi Labbe veni temporal lobu boşaltmakta ve transvers sinüse dökülmektedir. Kitleler tam olarak çıkartıldıktan sonra 5, 6, 7, 8. ve alt kranial

Tablo IV: Olguların Cerrahi Bulguları.

Olgu	Yerleşim	Petrozektomi	Çıkarma	Komplikasyon
1	Serebellum	Retrolabirintin	Tam	Yok
2	Petroklival	Translabirintin	Tam	Yok
3	Klivus	Retrolabirintin	Kısmi	BOS sızıntısı
4	Ponto serebellar köşe	Translabirintin	Tam	3 tutuluşu
5	Beyin sapı	Retrolabirintin	Kısmi	Hemiparezi artış, afazi
6	Dış kulak + Petroz kemik	Translabirintin	Tam	Vertigo
7	Dış kulak + Petroz kemik	Retrolabirintin	Tam	Flep nekrozu
8	Dış kulak+ Petroz kemik	Retrolabirintin	Tam	Yok
9	Petroz kemik	Retrolabirintin	Tam	Yok
10	Petroz kemik	Retrolabirintin	Tam	Yok
11	Ponto serebellar köşe	Translabirintin	Tam	Yok
12	Petroklival	Translabirintin	Kısmi	Hemiparezi, 7 tutuluşu
13	Petroklival	Translabirintin	Tam	Yok
14	Petroklival	Retrolabirintin	Tam	Yok

sinirler ile vertebral arterler ve baziler arter görünür hale gelmektedir. Duranın beyin omurilik sıvısı (BOS) sızdırmayacak şekilde kapatılması önemlidir. Mastoidektomi ve petrozektomi sonrası oluşan boşluk temporal adele ile doldurulmaktadır. Ameliyat sonrası 3 gün süreyle boşaltıcı lomber ponksiyon yapılması BOS sızıntısını önleyici bir yaklaşımdır.

## SONUÇLAR

Olgularımızda ölüm mevcut değildir

Beyin sapı egzofitik gliomu ve bir petroklival meningioma olgusunda kısmi tümör boşaltması yapılırken diğer tüm olgularda tümörler tam olarak çıkartılmışlardır.

Morbidite olarak iki olgumuzda ameliyat sonrasında ileri hemiparezi ve bir olgumuzda da afazi gelişmiştir. Zaman içerisinde bu iki hastamızda düzelme saptanmıştır.

Bir olguda kesiden BOS sızıntısı oluşmuş ve tıbbi tedaviye yanıt alınmayınca hasta ameliyat edilerek duradaki açıklık kapatılmış ve abdominal

yağ dokusu greftiyle tamponlanmıştır. Bir olgumuzda ise fasial sinir lezyonuna bağlı olarak keratit gelişmiştir. Olgu tarsorafiyile tedavi edilmiştir. Bir olgumuzda ise ameliyatta semisirküler kanal açılmış ve ameliyat sonrasında 2 gün süren orta derecede bir vertigo oluşmuşsa da tıbbi tedavi ile şikayetler ortadan kalkmıştır. Yine bir dış kulak yolu tümörü olgusunda flep nekrozu meydana gelmiş bu komplikasyon da plastik cerrahi yöntemleriyle tedavi edilmiştir.

## TARTIŞMA

Yirmi yıl kadar önce petroklival bölgede yerleşmiş olan tümörlerde prognoz kötüydü, ölüm oranı da % 50'ye yaklaşmış idi. Olivecrona bu bölgede yerleşmiş olan 28 tümör olgusundan 12'sini kaybettiğini bildirmiştir (11). Olivecrona bu yüksek ölü oranını vertebral ve baziler arter dallarıyla beyin sapında ameliyat esnasında oluşan harabiyete bağlamıştır. Bu bölgede ilk başarılı girişimler Hitselberger ve Hause tarafından bildirilmiştir (5). Bu cerrahlar translabyrinthin girişimin daha ileri şekli olan transkoklear girişimi suboksipital kraniyotomi ile birleştirerek 4 olgularında uygulamışlar ve ameliyat sonrasında beyin sapı veya serebellar sisteme ait morbidite görmediklerini 1976 yılında bildirmişlerdir. Ayrıca bu girişimle tümörün beslenmesini sağlayan ve kafa kasesi ile internal karotid arter arasında petroz apekte yer alan tümör kuyruğunu tam olarak çıkardıklarını ve böylelikle tümör nüksünü önlediklerini bildirmişlerdir. Morrison ve King 1973'te serebellopontin köşede yer alan 23 akustik nörinoma ve 6 diğer patolojide translabyrinthin transtentoryal girişimi uygulamışlar ve bu teknik ile ölüm oranını sifıra kadar indirdiklerini bildirmişlerdir (9). Aynı yazarlar düşük oranda morbidite bildirirken olgularında oluşan disfazi, epilepsi, BOS sızıntısı, menenjit, subdural kolleksiyon, diplopi, serebellar şişme gibi komplikasyonları ve bunların tedavilerini bildirmişlerdir. Pellet ve Cannoni 1989 da yayımlanan makalelerinde (12) transkoklear girişimi foramen jugulare bölgesindeki tümörlerde Fisch ve Maltos'un (2) literatüre kazandırdığı infratemporal girişim ile birleştirerek kullanmışlar ve bu girişimle 5 glomus jugulare tümörünü, 1 iç kulak karsinoması ve 1 nörinoma olgusunu başarı ile ameliyat ettiklerini bildirmişlerdir. Myberg ve Symon petroklival bölgede yer alan 35 meningioma olgusu bildirmişlerdir (8). Yazarlar ölüm oranını % 9 olarak ifade ederlerken olgularının 17 tanesinde bileşik transtentoryal girişimi kullandıklarını ve 2 olgularını kaybettiklerini, bu girişimin çok avantajlı olduğunu

fakat transvers sinüsün bağlanmasıyla ilgili olarak 1 olgularını temporal hematomla kaybettiklerini bildirmişlerdir (8,18). Malis 1992'de yayımlanan yazısında bu bölgede yapmış olduğu olguların tümünü özetlemiş ve 76 olguya ait deneyimlerini aktarmıştır (7). Malis kendi tekniğinde lateral sinüsü Labbe veni önünden bağlayıp kesmekte, Labbe veni konfluens sinuum ve karşı lateral sinüs yardımıyla karşı juguler vene boşalmaktadır. Samii ve Ammirati 1989'da yayımladıkları makalelerinde petroklival yerleşimli 24 meningioma olgusunda cerrahi girişim olarak pterional subtemporal ve bileşik retromastoid subtemporal yaklaşımları kullandıklarını ve sonuncu yaklaşımla transvers sinüsü koruduklarını ve bu yaklaşımın en iyi yaklaşım olduğunu, 24 olgudan 17'sinde tümörleri tam olarak çıkardıklarını ve transvers sinüs kesilmeden de aynı görüş alanının sağlanabileceğini bildirmişlerdir (13). Al Mefty ve ark. (1), Hakuba ve Nishimura (4), Malis (7) ve Samii ve Ammirati (13) gibi Sekhar ve ark. da bileşik petrozal girişimi kullanmakla birlikte bazı ilaveler yapılarak girişimin daha avantajlı olabileceğini savunmaktadırlar (14). Sekhar bu girişimde cerrahın kranial sinirler arasında çalıştığını ve bunun bir dezavantaj olduğunu bildirirken, posterior temporal lob ekartmanının Labbe venini zedelenmesinde çok etkin olduğunu bildirmektedir. Sekhar ayrıca bu girişimin orta klival bölge tümörlerinde kullanılabilirliğini, üst klivus lezyonlarında temporal lob ekartmanının çok fazla olacağını, alt klivus bölgesi lezyonlarında ise görüş alanının yeterli olamayacağını, ancak sinüsün kesilmesi ile veya onun arkasından çalışmakla ameliyatın yapılabileceğini ifade etmiştir; bu girişimi orbito zigomatik osteotomi ile birleştirdiğini, gerekirse petroz apeks rezeksiyonunun yapılabileceğini bildirmiştir. Sekhar ayrıca Hause ve Hitselberger'in transkoklear girişimini daha da ilerletmiş ve internal karotid arterin petroz parçasını öne doğru hareketlendirerek tam petrozektomi yapmış ve bu tekniği 9 olgusunda kullanmıştır (5,14,15). Fukushima, retrolabyrinthin hatta translabyrinthin girişimin dahi petroz apeks ve klivusa varışta yeterli olmadığını bu nedenle 1982'den beri az miktarda kemik alınması ve sinüslerle Labbe venini koruyarak yaptığı bileşik parapetrozal girişimi kullandığını bildirmektedir (3). Spetzler ise 1992'de yaptığı yayını ile bazı değişiklikleri dile getirmiştir (16). Spetzler, bileşik supra ve infratentoryal girişimde petrozektominin 3 türü olduğunu (retrolabyrinthin, translabyrinthin ve transkoklear) bildirmiş ve ileri derecede petroz kemik alınması ile geniş bir ameliyat sahası sağlanabileceğini böylelikle beyin ekartmanının çok az olacağını veya hiç olmayacağını

ifade etmiştir. Spetzler' in tekniğindeki bir diğer değişiklik ise sigmoid sinüsün kesilebilmesidir. Bu işlemde ameliyat öncesi yapılan anjiografinin önemi kadar Spetzler'in uyguladığı bir yöntemin de yeri vardır. Sigmoid sinüs içine ince bir iğne ile girilmekte ve sinüs geçici olarak kapatılarak sinüs içi basınç ölçümü yapılmaktadır. Basıncın 10 mm Hg'nin üzerinde ölçüldüğü olgularda Spetzler sinüsün kesilmemesini önermektedir. Halbuki çalışır durumdaki sinüste kapatmaya rağmen basınç 7 mm Hg'nin üzerine çıkmamaktadır. Spetzler olguların 1/3'ünde sinüsü koruduğunu, diğerlerinde ise kestiğini bildirmekte ve böylelikle foramen magna kadar geniş bir alanda ameliyat yapabilme olanağı doğduğunu bildirmektedir (16,17).

Sonuç olarak beyin sapının anterolaterali ile klivusun üst ve orta kısmını tutan lezyonlarda transpetrozal girişimin genellikle kullanılabileceğini vurgulamak istiyoruz.

**Yazışma Adresi:** Dr. Kazım Öner  
6346 Sokak 13/9  
Bostanlı, İzmir

#### KAYNAKLAR

1. Al Mefty O, LeFox J, Smith RR: Petrosal approach for petroclival meningiomas. Neurosurgery 22:510-516,1988
2. Fisch U: Infratemporal fossa approach. Fisch U, Mattox D (ed) Microsurgery of The Skull Base, New York: Georg Thieme Verlag 1988: 133-242 içinde
3. Fukushima T: Combined supra and infra para petrosal approach for petroclival lesions. Sekhar LN, Janecka IP (ed), Surgery of Cranial Base Tumors, New York: Raven Press 1993:661-669 içinde
4. Hakuba A, Nishimura S: A combined retroauricular and preauricular transpetrosal transtentorial approach to the clivus meningiomas. Surg Neurol 30:108-116,1988
5. Hitselberger WE, Hause WF: A combined approach to the cerebellopontine angle. A suboccipital -petrosal approach. Arch Otolaryngol 84:267-268,1966
6. Kawase T, Shibora R: Anterior transpetrosal transtentorial approach for sphenopetroclival meningiomas; surgical method and results. Neurosurgery 28:869-876, 1991
7. Malis L: Suboccipital subtemporal approach to petroclival tumors. Wilson CB (ed), Neurosurgical Procedures, Baltimore: Williams and Wilkins, 1992:41-51 içinde
8. Myberg MR, Symon L: Meningiomas of the clivus and apical petrous bone. Report of 35 cases. J Neurosurg 65:160-167,1986
9. Morrison AW, King TT: Experiences with translabyrinthine transtentorial approach to cerebellopontine angle. Technical note. J Neurosurg 38:382-390, 1973
10. Miller CG, vanLoveran HR, Keller JT, Pensak M, El-Kalliny M, Tew JM: Transpetrosal approach. Surgical anatomy and technique. Neurosurgery 33:461-469,1993
11. Olivecrona H: Meningiomas of posterior surface of petrosal bone. Olivecrona H, Tönnis W (ed), Handbuch der Neurochirurgie, Berlin: Springer Verlag 1967: 181-184 içinde
12. Pellet W, Cannoni M: The widened transcochlear approach to foramen jugulare tumors. J Neurosurg 69:887-894,1988
13. Samii M, Ammirati M: Surgery of petroclival meningiomas. Report of 24 cases. Neurosurgery 24:12-17,1989
14. Sekhar LN: Petroclival Meningiomas. Sekhar LN, Janecka IP (ed) Surgery of The Cranial Skull Base, New York: Raven Press 1993:605-659 içinde
15. Sekhar LN, Samii M: Petroclival and medial tentorial meningiomas. Schneunemann H, Schürmann K, Helms J (ed), Tumors of The Skull Base, Berlin: Walter de Gruyter, 1986:141-158 içinde
16. Spetzler RF, Daspi P, Pappes CT: The combined supra and infratentorial approach for lesions of the petrous bone and clival regions. Experience with 46 cases. J Neurosurg 76:588-599,1992
17. Spetzler RF, Graham TW: The far lateral approach to the inferior and upper cervical region. Technical note. BNI Quarterly 6:35-38,1990
18. Symon L: Surgical approach to the tentorial hiatus. Adv Tech Stand Neurosurg 9:69-112, 1982