

Brakial Pleksusun İnterkostal Sinirler ile Nörotizasyonu

Neurotization of the Brachial Plexus with the Intercostal Nerves

OSMAN NİYAZI AKIN, MURAT KUTLAY, LEVENT TOSYALI

GATA Haydarpaşa Eğitim Hastanesi Nöroşirürji Kliniği, İstanbul

Özet: Brakial pleksus avulziyon hasarlanmaları üst ekstremitede ileri derecede fonksiyon kaybına neden olur. Bu lezyonların tedavisinde çeşitli tedavi modaliteleri denenmesine rağmen, henüz tatmin edici sonuçlar elde edilememiştir. Son yıllarda, çeşitli nöral elemanlar kullanılarak yapılan nörotizasyon operasyonları sıklıkla tercih edilmektedir. Bu çalışmada, interkostal sinirlerle brakial pleksus nörotizasyonu yapılan 2 olguyu sunduk. Genelde bu cerrahi girişim hastanın pozisyonu üç veya dört kez değiştirilerek yapılırken, biz sadece iki kez değiştirerek bu operasyonu gerçekleştirdik. İnterkostal sinirlerin nörotizasyonda kolaylıkla kullanılabilir, en uygun donör sinirler olduğunu düşünüyoruz. İyi sonuçlar elde edebilmek için, operasyon öncesi cerrah avulziyonun komplet olduğundan emin olmalı ve nörotizasyon mümkün olduğunca erken yapılmalıdır. Üst ekstremitelerdeki en yararlı izole hareket dirsek fleksiyonu olduğundan, operasyonun ilk hedefi, muskulokutanöz sinirin nörotizasyonu olmalıdır.

Anahtar Kelimeler: Brakial pleksus, interkostal sinir, nörotizasyon

Abstract: Brachial plexus avulsion injuries cause a severe loss of function in the upper extremity. Despite several therapeutic modalities have been tried in the treatment of these lesions, satisfactory results have not been obtained yet. Recently, neurotization operations which can be performed by using several neural elements are often preferred. In this study, we presented two patients who underwent brachial plexus neurotization with intercostal nerves. While this surgical intervention is usually performed by changing the patient's position four or three times, we performed it by changing only two times. We consider that intercostal nerves which can be easily used at the neurotization are the most appropriate donor nerves. In order to obtain good results, the surgeon must be sure that the avulsion is complete before the operation and the neurotization should be performed early as soon as possible. Since the most useful isolated movement of the upper extremity is elbow flexion, neurotization of n. musculocutaneous must be the first target of the operation.

Key Words: Brachial plexus, intercostal nerve, neurotization.

GİRİŞ

Günümüzde periferik sinir cerrahisindeki tüm gelişmelere karşın brakial pleksus avulziyon hasarlanmaları (BPAH), tedavilerinde henüz tam bir standardizasyona ulaşamadığından hala özel bir

önem taşımaktadırlar. Bu güne kadar avulziyon hasarlanmalarında kaybolmuş fonksiyonların restorasyonu için çeşitli özel fonksiyonları olan protezler (21,31), serbest sinir greftleri (13,15,28), dirsek fleksiyonunun restorasyonu için tendon veya intakt kasların transpozisyonu (10,16,28) gibi bir çok

tedavi modalitesi geliştirilmiş ve halen de geliştirilmesine çalışılmaktadır. Ancak avulziyon olgularında, bu tedavi modalitelerinin hiç birinde tatmin edici düzeyde başarılı sonuçlar elde edilememiştir.

Son yıllarda en çok rağbet gören tedavi yöntemlerinden birisi de, brakial pleksusun çeşitli nöral elemanlar kullanılarak yapılan nörotizasyon ameliyatlarıdır. Her ne kadar günümüzde sık olarak kullanılmaya başlansa da, bu ameliyat şekli ilk kez 1913 yılında tanımlanmış olup, Tuttle (29), üst trunkusun haraplandığı bir brakial pleksus olgusunda, servikal pleksus komponentlerini kullanarak ilk nörotizasyon operasyonunu gerçekleştirmiştir. İlk başarılı sonuçlar ise Yeoman ve Kotani tarafından yayınlanmıştır (16,32). Bir grup araştırmacı nörotizasyon operasyonlarında interkostal sinirleri tercih ederken (7,23,25,32), Kotani ve ark. interkostal sinirlerin yanısıra servikal ganglion elemanlarını da kullanmışlardır (16). Narakas ve ark. ise kombine olarak interkostal, long torasik ve spinal aksesör siniri donör sinirler olarak tercih etmişlerdir (19,20). Tüm bunların yanısıra, nörotizasyonda tek başına spinal aksesör sinirin (1,26), servikal pleksus komponentlerinin (2,4,5) veya frenik sinirin (11,12) kullanıldığı çalışmalar da mevcuttur.


Görüldüğü gibi nörotizasyonda henüz tam bir standardizasyona ulaşılamamış olup, halen anatomik olarak en uygun, uygulaması en kolay, komplikasyon oranı en düşük donör sinirler araştırılmaktadır. Bu çalışmamızda, interkostal sinirleri kullanarak nörotizasyonu gerçekleştirdiğimiz komplet brakial pleksus avulziyonu olan 2 olguyu sunmak ve bu konudaki literatürü gözden geçirmek istedik.

OLGULARIN SUNUMU

Olgularımıza ait bilgiler Tablo I'de özetlenmiştir (Tablo I). Her iki olgu da, şiddetli ağrıları nedeniyle başka merkezlerde başarılı birer DREZ lezyon operasyonu geçirmişler, komplet avulziyonlar bu her iki DREZ lezyon operasyonu sonrasında rapor edilmişti. Kliniğimizde her iki olguya da aynı tip

operasyon uygulanarak, ilk olguda travma sonrası 8. ayda, ikinci olguda ise 6. ayda n. interkostalisler aracılığı ile pleksus brakialis nörotizasyonu gerçekleştirildi. Her ikisinde de interkostal sinirler muskulokutanöz sinire anastomozlaştırıldı.

Operasyon tekniği: Genelde aynı seansta hastanın 3 veya 4 kez pozisyonu değiştirilerek gerçekleştirilen bu operasyondaki aşama sayısı interkostal sinirlerin eksplorasyonu öne alınarak 2' ye indirildi. Her iki olguda da operasyona lateral pozisyonda, üst taraftaki kol abduksiyonda olacak şekilde başlandı. Paravertebral kasların lateralinde, skapula alt ucu hizasında başlayan ve meme hizasına kadar uzanan torakotomi insizyonu sonrasında, latissimus dorsi ve serratus anterior kasları geçildi. 3. ve 7. kostalar dahil olmak üzere toplam 5 kostanın eksplorasyonunu takiben, bipolar stimülasyon ile kostaların alt yüzlerinde seyreden 3.4.5.6. interkostal sinirler saptanıp, mümkün olduğu kadar proksimal ve distal yönde interkostal kaslardan diseke edildiler (Şekil 1). Özellikle posterior aksillar hat hizasında her bir interkostal sinirin duyu dalı identifiye edilip, orjininden eksize edildi. Sonrasında, kostaların üzerinde olacak şekilde, torakotomi alanından aksillar fossaya kadar uzanan bir tünel oluşturuldu ve 'umbilikal tape' aracılığı ile mesafe ölçüldü. Her bir interkostal sinirin uzunluğu, anastomoz payı da göz önüne alınarak hesaplandı. Gerekteğinde



Şekil 1: Kostanın alt yüzünde identifiye edilen ve diseksiyonuna başlanan interkostal sinir (↑)

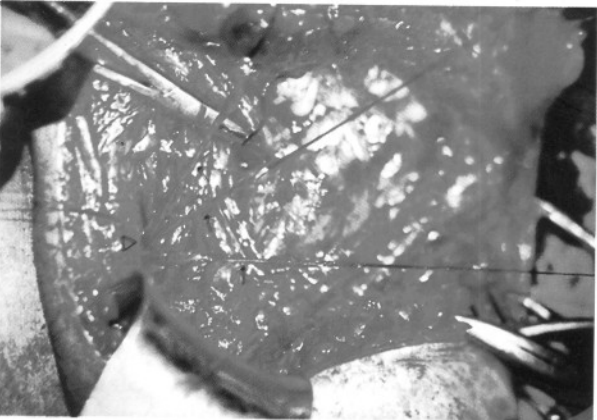
Tablo I: Olgularımıza ait bilgilerin özeti.

No	Yaş/Cins	Etyoloji	Lokalizasyon	DREZ lezyonu	Nörotizasyon zamanı	Son kontrol
1	25 E	Düşme	Sağ	(+)	8. ay	10. ay
2	20 E	Trafik kazası	Sağ	(+)	6. ay	3. ay

uzunluğu artırmak için daha distal ve proksimalde diseksiyona devam edildi. Yeterli uzunluk saptanınca sinirler distal uçlardan kesilip, bu uçlara serbest sütürler kondu (Şekil 2). Torakotomi insizyonu anterior aksillar hatta kadar kapatılıp, distal kısım açık kalacak şekilde steril drape ile örtülüp, hasta supin pozisyona alındı ve deltopektoral oluk üzerinde, klavikuladan pektoralis major kasının alt sınırına ulaşan cilt, cilt-altı insizyonu sonrası brakial pleksus eksplorasyonuna başlandı. Sefalik ven korunarak m.pektoralis majör, humerus'a yapıştığı yerin yaklaşık 1 cm. uzağından kesildi. M.pektoralis minör geçildi. Lateral ve medial kordların ortaya konmasından sonra brakial arterin hemen anteriorunda seyreden median sinir identifiye edildi. Proksimale doğru takip edilerek lateral korda ulaşıldı ve lateral kordun lateral yüzeyinden orjin alan muskulokutanöz sinir ortaya kondu. Muskulokutanöz sinir mümkün olduğunca distalden, m.korakobrakialis'e girdiği yere yakın olacak şekilde kesilerek anastomoz için hazırlandı.



Şekil 2: Diseksiyon sonrası distalden kesilmiş ve anastomozu hazırlanacak interkostal sinirler.



Şekil 3: Serbest sütürler aracılığı ile tünelden (Δ) geçirilerek anastomoz alanına getirilen interkostal sinirler (↑).

Aynı şekilde median sinirde mümkün olduğunca distalden kesilerek anastomoz için hazırlandı. İnterkostal sinirler serbest sütürler aracılığı ile, daha önceden hazırlanmış tünelden geçirilerek operasyon alanına getirildi (Şekil 3). Mikroskop altında 10.0 naylon sütürler ile 4 adet interkostal sinir muskulokutanöz sinire interfaziküler ve/veya epinöral olarak anastomozlaştırıldı. Her iki operasyon alanı, katlarına uygun olarak kapatılıp operasyon sonlandırıldı. Birinci olgumuzun postoperatif 5. ayda yapılan kontrol muayenesinde biceps brakialis kasında, kuvvetli respiratuar efor sırasında istemsiz minimal kas kontraksiyonları izlendi. EMG tetkiklerinde, hastadan dirsek fleksiyonu yapması istendiğinde, solunum hareketleri sırasında, yoğun ve süreli interferans paternleri kaydedildi. Onuncu ayda yapılan kontrol muayenesinde ise, kas kontraksiyonları özellikle solunum hareketleri sırasında istemli ve belirgin bir hale gelmişti, ancak hastaya herhangi bir yarar sağlayacak düzeyde değildi.

İkinci olgumuzda ise, postoperatif 3. ayda yapılan kontrol EMG' sinde derin inspiriumda reinervasyonu gösteren motor ünit potansiyelleri kaydedilmesine karşın, herhangi bir istemli kas kontraksiyonu söz konusu değildi.

TARTIŞMA

BPAH' na maruz kalmış hastaların şikayetlerini fonksiyon kaybı ve ağrı olmak üzere kabaca 2 grupta toplamak mümkündür. Hastaların yaklaşık % 75' nin DREZ lezyon operasyonu ile şiddetli ağrılarından kurtulduğu rapor edilmiştir (9). Ancak kaybolmuş fonksiyonların geri kazanılması konusunda bir çok tedavi modalitesi denenmesine rağmen, istenilen sonuçlara ulaşılamamıştır.

Nörotizasyon operasyonlarında ilk olarak akla şu soru gelebilir. "Transpoze edilen sinir yeni fonksiyonunu kazanabilecek mi?". Literatürde interkostal sinirlerin özelliklerini devam ettirdiği, dirsek fleksiyonunun respiratuar efordan bağımsız olamayacağına ait görüşler vardır (17,27). Ancak Friedman ve ark. ise, reinerve biceps brakialis kasının fleksiyonunu, respiratuar hareketlerden bağımsız olarak devam ettirebildiğini saptamışlardır (10). İlk olgumuzda her ne kadar yararlı düzeyde kas kontraksiyonları elde edilememiş olsa da, mevcut kontraksiyonlara ait motor ünit potansiyelleri respiratuar efor sırasında saptanabiliyordu. Motor plastisite ile ilgili olarak, literatürde bir çok yayın mevcuttur. Brinkman ve ark., maymunlarda ön kolda

flexör ve ekstensör kas grupları arasında çapraz nörotizasyon yapmışlar, kol hareketlerinin refonksiyonu açısından iyi sonuçlar elde ederken, antagonistik hareketlerde pek başarılı sonuçlar elde edememişlerdir (3).

Plastisiteyi motor korteks düzeyinde araştıran bir diğer çalışmada, Schemm (22), 2 maymunda n.hipoglossus ve n.fasialis anastamozu, 2 maymunda da n. aksesorius ve n.fasialis anastamozu yapmış, 6 ay sonrasında ilk grup hayvanlarda yüz ve dil arasında, ikinci grup hayvanlarda ise omuz ve dil arasında sinerjistik hareketler saptamıştır. Motor kortekste fasial alanın stimülasyonunda herhangi bir hareket elde edilemezken, ilk grupta dil alanının stimülasyonu, ikinci grupta da omuz alanının stimülasyonu ile fasial hareketlerin oluştuğunu gözlemlemiştir. Benzer şekilde korteks düzeyinde, duyuşsal projeksiyonlar üzerinde de çalışmalar yapılmış, Waal ve Kaas, n. ulnaris ve n. medianus'un distal uçları arasında anastamoz yapmışlar, sonrasında median sinir dermatomuna uyan cilt alanının stimülasyonunun, serebral kortekste ki n. ulnaris alanında aktivasyona yol açtığını saptamışlardır (30).

Özellikle son yıllarda rağbet gören nörotizasyon operasyonlarında interkostal sinirler sıklıkla kullanılmaktadır. Kotani ve ark., bir iyi birde kötü sonuç aldıkları iki olgularını yayınlamışlardır (16). Solonen ve ark. 9 olguluk serilerinde; olgularının üçünde dirsek fleksiyonunun hastaya yararlı olabilecek düzeye geldiğini, diğer ikisinde ise hemen hemen yer çekimini yenebilecek düzeye çıktığını bildirmişler ancak interkostal sinirlerin kordlara veya trunkuslara yapılan anastamozlarında, yani daha proksimal anastamozlarda, iyi sonuçlar alamadıklarını rapor etmişlerdir (25). Yine interkostal sinirler kullanılarak yapılan nörotizasyon ameliyatlarında başarı oranı Sedel'in (23) serisinde % 55, Narakas'ın (19,20) serilerinde % 36, Milesi'nin (18) serisinde % 40, Friedman'ın (10) serisinde ise yaklaşık % 50 olarak karşımıza çıkmaktadır. Bu serilerde genelde başarı kriterleri olarak, EMG'lerde reinervasyona ait bulguların saptanması ve hastanın dirsek fleksiyonununun yer çekimini yenebilecek düzeye ulaşması kabul edilmiştir. Bizim olgularımız göz önüne alındığında; ilk olguda 10. ayda biceps kasına ait belirgin kontraksiyonlar söz konusuysen, ikinci olgunun 3. ayda yapılan son değerlendirmesinde, henüz kas kontraksiyonları saptayamadık. Ancak ikinci olgunun değerlendirilmesi konusunda zamanın çok erken olduğunu düşünmekteyiz, çünkü literatürde

Friedman ve ark. nin kas kontraksiyonlarının 8. ayda başladığına ait yayınları mevcuttur (10). Olgu serileri topluca değerlendirildiğinde, başarı oranının ortalama % 50 civarında olduğu ve başarı oranı ile hastanın yaşı arasında önemli bir ilişki olduğu görülmektedir (10, 18,19, 20,23,25).

Nörotizasyon operasyonlarında zamanlama da çok önemlidir. Sinir travmaya uğradıktan sonra ilgili kaslarda dejeneratif değişiklikler hemen başlar, 2 yıl sonrasında kas ciddi bir şekilde atrofiye uğrar ve kas hücreleri fregmantasyon gösterir, integrasyonlarını kaybederler (8). Sonuçta bu kas reinerve olsa da fonksiyonunu kazanamaz. Bir yıldan sonra yapılan operasyonlarda veya eksplorasyon sırasında muskulokutanöz sinirin fibrotik izlendiği olgularda başarılı sonuçların elde edilemeyeceği bildirilmiştir (10). Dokuzuncu aydan sonra yapılan nörotizasyon operasyonlarında bile başarı oranlarının düştüğü rapor edilmiştir (26). Cerrahi girişimin ideal olarak ilk 6 ayda, hatta ilk iki hafta içinde yapılmasını öneren yayınlar da mevcuttur (13,28).

Pleksus brakialisin nörotizasyon operasyonlarında, cerrah avulziyonun üst lifleri de tuttuğundan emin olmalıdır (14). Myelografide pseudomeningosellerin görünümü her zaman komplet avulziyona işaret etmez. Bilgisayarlı tomografide pseudomeningosel içinde bazen sağlam rootletler görülebilir. Ancak DREZ lezyonu yapılmış olgularda avulziyonlar direkt olarak gözlenebilir. Bazı sağlam rootletlerin varlığı konusunda en ufak şüphe varsa, proksimal brakial pleksus eksplorasyonu yapılmalıdır. Bizim her iki olgumuzda nörotizasyon öncesi DREZ lezyonu operasyonu geçirmiş ve her ikisinde de komplet avulziyon rapor edilmişti. Bu yüzden biz proksimal brakial pleksus eksplorasyonunu operasyon planlamasına dahil etmedik. Planlamamızda interkostal sinirlerin eksplorasyonunu öne alarak, girişim süresince hastanın pozisyonunun 3 veya 4 kez değiştirilmesine gereksinim duyulan bu operasyonu, sadece iki pozisyon değişikliği ile gerçekleştirdik. Böylece hem ameliyat süresini kısaltmış, hem de ortaya çıkabilecek komplikasyonları minimize indirmiş olduk.

Bir çok yazar muskulokutanöz sinire yapılan anastamozlarda daha başarılı sonuçlar alındığı konusunda görüş birliği içindeyken, Siemens ve Haase bu anastamozlarda başarılı sonuçlar elde edemediklerini yayınlamışlardır (24). Ancak üst ekstremitelerdeki en önemli fonksiyonun dirsek fleksiyonu olduğu göz önünde tutulduğunda,

nörotizasyonda önceliğin muskulokutanöz sinire verilmesinin daha isabetli olacağına ait görüşler söz konusudur (6,10,12,26,28).

Brakial pleksus nörotizasyonunda, spinal aksesör sinir ve servikal pleksus komponentlerinin kullanıldığı yayınlar da mevcuttur. Allieu, spinal aksesör sinir kullandığı 21 olguluk serisinde pek başarılı sonuçlar elde edememiş, üstelik m.trapezius paralizisinin önemli fonksiyonel defisitlere yol açabileceğini belirtmiştir (1). Buna karşın interkostal sinirlerin kullanımında buna benzer bir dezavantaj söz konusu değildir. En önemli komplikasyon plevranın açılması olabilir ki, bu da o kadar önemli bir komplikasyon olmayıp yerleştirilecek bir göğüs tüpü ile sorun halledilebilir. Biz her iki olguda da böyle bir komplikasyon ile karşılaşmadık.

Sonuç olarak: Brakial pleksus avulziyon hasarlanmalarında özellikle komplet lezyonlarda nörotizasyon prosedürleri günümüzde en ümit verici tedavi şekli gibi görünmektedir. İnterkostal sinirlerin kullanım kolaylığı, komplikasyonlarının minimal olması nedeniyle, nörotizasyon için en uygun dönör sinirler olduğunu düşünmekteyiz. Ancak, diğer periferik sinir cerrahi girişimlerinde olduğu gibi, bu konunun da oldukça yüksek oranda diğer dalların ilgi alanına girdiğini gözlemledik. Periferik sinir cerrahisi konusunda daha aktif davranmamız gerektiğini vurgulamak istiyoruz.

Yazışma Adresi: Murat Kutlay
GATA Haydarpaşa Eğitim Hastanesi,
Nöroşirürji Kliniği
81327 Kadıköy/ İstanbul
Tel:0 216 3450295 / 2657
Fax: 0 216 3487880

Bu çalışma, 11. Türk Nöroşirürji Kongresinde (1997-Antalya) sözlü bildiri olarak sunulmuştur.

KAYNAKLAR

- Allieu Y, Privat JM, Bonnel F: Paralysis in root avulsion of the brachial plexus. Neurotization by the spinal accessory nerve. Clin Plast Surg 11: 133-140,1984
- Azze RJ, Mattar Junior J, Ferreira MC, Starck R, Canedo AC: Extraplexual neurotization of brachial plexus. Microsurgery 15 (1): 28-32, 1994
- Brinkman C, Porter R, Normal J: Plasticity of motor behavior in monkeys with crossed forelimb nerves. Science 220: 438-440,1983
- Brunelli G, Monini L: Neurotization of avulsed roots of brachial plexus by means of anterior nerves of cervical plexus. Clin Plast Surg 11: 149-152, 1984
- Brunelli G: Neurotization of avulsed roots of the brachial plexus by means of anterior nerves of the cervical plexus. Terzis JK (ed), Microreconstruction of Nerve Injuries. Philadelphia: WB Saunders, 1987: 435-445 içinde
- Doi K, Sakai K, Ihara K, Abe Y, Kawai S, Kurafuji Y: Reinnervated free muscle transplantation for extremity reconstruction. Plast Reconstr Surg 91(5):872- 883, 1993
- Dolenc VV: Intercostal neurotization of the peripheral nerves in avulsion plexus injuries. Clin Plast Surg 11: 143-147,1984
- Ducker TB: Pathophysiology of peripheral nerve trauma. Wilkins RH, Rengachary SS (eds), Neurosurgery, cilt 3, ikinci baskı, New York: McGraw-Hill, 1996: 3115-3119 içinde
- Friedman AH, Nashold BS Jr, Bronec PR: Dorsal root entry zone lesions for the treatment of brachial plexus avulsion injuries: A follow- up study. Neurosurgery 22 (2):369-373,1988
- Friedman AH, Nunley JA, Goldner RD, Oakes WJ, Goldner JL, Urbaniak JR: Nerve transposition for the restoration of elbow flexion following brachial plexus avulsion injuries. J Neurosurg 72: 59- 64, 1990
- Gu YD, Wu MM, Zhen YL, Zhao JA, Zhang GM, Chen DS, Yan JG, Cheng XM: Phrenic nerve transfer for brachial plexus motor neurotization. Microsurgery 10(4):287-289,1989
- Gu YD, Ma MK: Use of the phrenic nerve for brachial plexus reconstruction. Clin Orthop 323: 119-121, 1996
- Kanaya F, Gonzales M, Park CM, Kutz JE, Kleinert HE, Tsai TM, Christine M: Improvement in motor function after brachial plexus surgery. J Hand Surg 15 (1): 30-36,1990
- Kline DG, Hackett ER, Happel LH: Surgery for lesions of the brachial plexus. Arch Neurol 43:170-181,1986
- Kline DG: Civilian gunshot wounds to the brachial plexus. J Neurosurg 70:166- 174,1989
- Kotani PT, Matsuda H, Suzuki T: Trial surgical procedures of nerve transfer to avulsion injuries of the plexus brachialis. In Orthopaedic Surgery and Traumatology. Proceedings of the 12th Congress of the International Society of Orthopaedic Surgery and Traumatology, Amsterdam, 1973: 348-350 içinde
- Millesi H: Surgical management of brachial plexus injuries. J Hand Surg 2: 367-379,1977
- Millesi H: Brachial plexus injuries. Management and results. Clin Plast Surg 11: 115-120,1984
- Narakas AO: Thoughts of neurotization or nerve transfers in irreparable nerve lesions. Clin Plast Surg 11:153-159,1984
- Narakas AO: The treatment of brachial plexus injuries. Int Orthop 9: 29-36,1985
- Ransford AO, Hughes SPF: Complete brachial plexus lesions. A ten-year follow-up twenty cases. J Bone Joint Surg 59: 417-420,1977

22. Schemm GW: The pattern of cortical localization following cranial nerve cross anastomosis. *J Neurosurg* 18: 593-596,1961
23. Sedel L: The results of surgical repair of brachial plexus injuries. *J Bone Joint Surg* 64: 54-66,1982
24. Simesen K, Haase J: Microsurgery in brachial plexus lesions. *Acta Orthop Scand* 56: 238-241,1985
25. Solonen KA, Vastamaki M, Ström B: Surgery of the brachial plexus. *Acta Orthop Scand* 55:436-440,1984
26. Songcharoen P, Mahaisavariya B, Chotigavanich C: Spinal accessory neurotization for restoration of elbow flexion in avulsion injuries of the brachial plexus. *J Hand Surg* 21 (3): 387-390, 1996
27. Sunderland S: Repair of brachial plexus directed to restoring elbow flexion. *Bull Hosp Joint Dis Orthop Inst* 44:485-497, 1984
28. Tonkin MA, Eckersly JR, Gschwind CR: The surgical treatment of brachial plexus injuries. *Aust N Z J Surg* 66 (1): 29-33, 1996
29. Tuttle HK: Exposure of the brachial plexus with nerve transplantation. *JAMA* 61:15-17,1913
30. Wall JT, Kaas JH: Long-term cortical consequences of reinnervation errors after nerve regeneration in monkeys. *Brain Res* 372:400-404,1986
31. Wynn-Parry CB: The management of traction lesions of the brachial plexus and peripheral nerve injuries of the upper limb: A study in teamwork. *Injury* 11:265-285,1980
32. Yeoman PM: Traction injuries of the brachial plexus. *Surgical Disorders of the Peripheral Nerves*. Baltimore: Williams & Wilkins, 1977:184-185 ve 190-191 içinde