

# İntrakavernöz Dev Anevrizmaya Direkt Klipaj: Olgu Sunumu

## Direct Clipping of Intracavernous Giant Aneurysm: Case Report

TANSU MERTOL, NURULLAH YÜCEER, HALUK ÖZER

Dokuz Eylül Üniversitesi Tıp Fakültesi, Nöroşirürji Anabilim Dalı, İzmir

**Özet:** Bu makalede, kitle etkisiyle klinik bulgulara yol açan intrakavernöz internal karotid arter dev anevrizmalı bir olgu sunuldu. İntrakavernöz internal karotid arter anevrizması manyetik rezonans görüntüleme ve serebral anjiyografiyle doğrulandı. Direkt cerrahi yaklaşımla, anevrizma başarılı bir şekilde klipe edildi. Literatürdeki benzer vakalara ait olan raporlar gözden geçirildi.

**Anahtar Kelimeler:** Anevrizma, cerrahi tedavi, internal karotid arter, kavernöz sinüs

**Abstract:** In this article, a case of giant intracavernous carotid artery aneurysm that presented as a mass effect is presented. Intracavernous internal carotid artery aneurysm was confirmed by cerebral angiography and magnetic resonance imaging. The aneurysm was successfully clipped with a direct surgical approach. Reports of similar cases in the literature were reviewed.

**Key Words:** Aneurysm, cavernous sinus, internal carotid artery, surgical treatment

### GİRİŞ

İntrakavernöz anevrizmaların tedavisine yönelik olarak çeşitli yöntemler kullanılmıştır. Bu yöntemler arasında en sık kullanılan yöntem servikal karotid arterin ligasyonudur (11,22,30). Ligasyonu tolere etmeyen olgularda, servikal karotid arterin ligasyonu ile birlikte ekstrakranial - intrakranial (EK-İK) bypass da kombine edilebilmektedir (29).

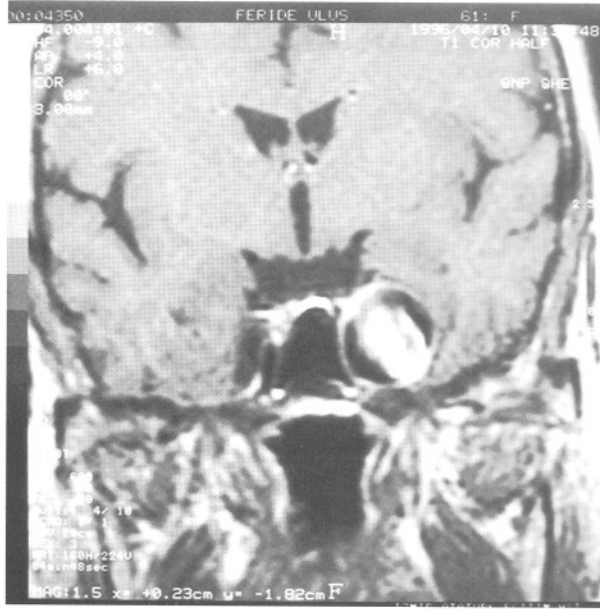
Günümüzde intrakavernöz anevrizmaların tedavisinde kullanılan başlıca cerrahi yöntem direkt cerrahi yaklaşımdır (3,7,9,10). Bunun yanısıra, girişimsel nöroradyolojideki hızlı ilerlemeler

sonucunda aynı taraf internal karotid arterin korunması ile birlikte kavernöz sinüs anevrizma lümeninin balon veya koil ile embolizasyonu başarılabilmektedir (2,4,6,18). Yonas ve Kaufmann (32) EK-İK bypass ile intraoperatif balon oklüzyonunu intrakavernöz anevrizmalarda başarıyla kullanmışlardır.

Bu makalede, intrakavernöz dev anevrizması olan bir olgu sunulmaktadır. Kavernöz sinüse direkt cerrahi girişim yapılarak anevrizma başarılı bir şekilde klipe edilmiştir. Bu olgu dolayısıyla, intrakavernöz anevrizmalardaki cerrahi tedavi seçenekleri ilgili literatür ile birlikte gözden geçirilmiştir.

## OLGU SUNUMU

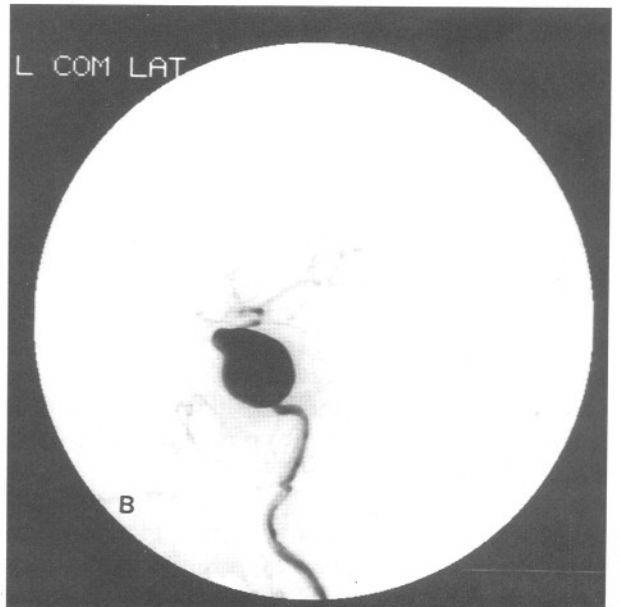
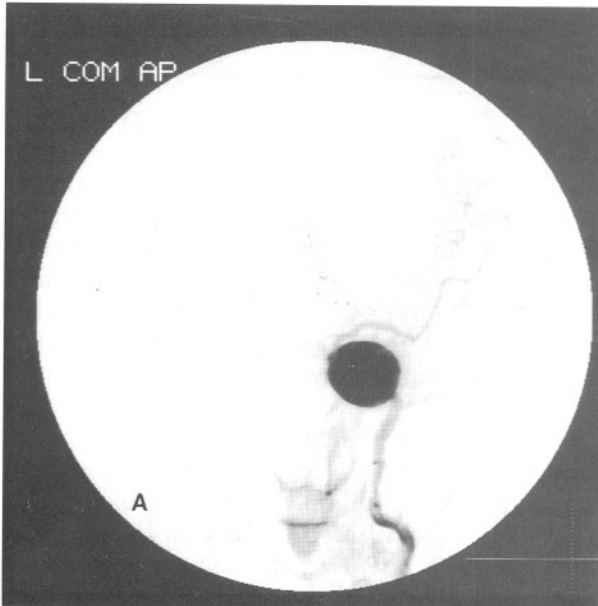
Altmış yaşında kadın hasta, kliniğimize 3 aydır mevcut olan gözünün arkasında ağrı, çift görme ve sol göz kapağında düşüklük şikayetleriyle başvurdu. Hastanın yapılan nörolojik muayenesinde solda yukarı ve aşağı bakışta kısıtlılık ve ptosis saptandı. Hastaya yapılan bilgisayarlı beyin tomografisinde (BBT) solda parasellar lokalizasyonlu, düzgün sınırlı hiperdens lezyon tespit edildi. T1-ağırlıklı manyetik



Şekil 1: T1 ağırlıklı kontrastlı koronal MRG'de sol parasellar yerleşimli dev anevrizma görülmektedir.

rezonans görüntüleme (MRG) tetkikinde aynı lokalizasyonda çevresel hiperintens ve içerisi heterojen yapıda olan düzgün sınırlı lezyon saptandı (Şekil 1). T2-ağırlıklı MRG'de ise çevresel hipointens ve içerisi hiperintens yapıda olan lezyon tespit edildi. Serebral anjiyografi yapılarak solda paraklinoid dev anevrizma (28 mm) tespit edildi (Şekil 2a,2b). Sağ karotid anjiyografide, sol anterior ve orta serebral arterlerin olduğu görüldü (Şekil 3). Ayrıca, preoperatif olarak balon oklüzyon testi yapıldı. Hasta balon oklüzyon testini nörolojik defisit olmaksızın tolere edebildi.

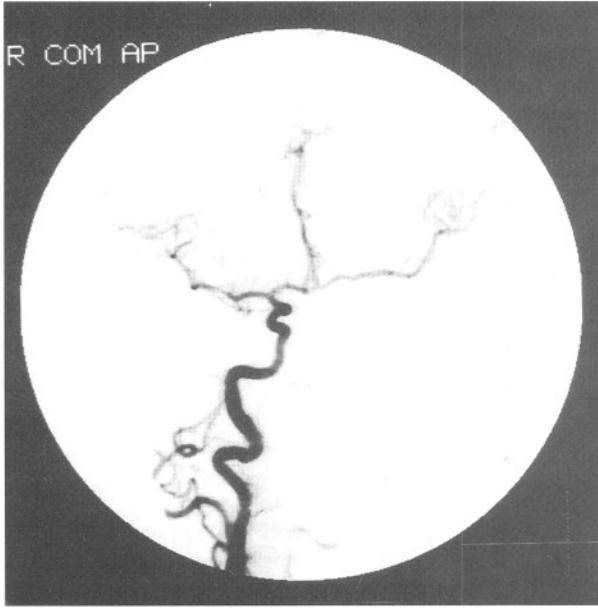
Hastaya sol frontotemporal kraniotomi yapıldı. Dura açılmasını takiben mikrocerrahi teknikler yardımıyla silvian, karotid ve kiazmal sistemler açıldı. Anterior klinoid proçes, optik sinir ve karotid arter görüldü. Dril yardımıyla optik kanal'a unroofing yapıldı ve anterior klinoid alındı. Anterior klinoid alınmasına rağmen anevrizma boynu görülemedi. Bu nedenle diseksiyona devam edildi. Optik sinir üzerindeki dural kılıf açılarak optik sinir dikkatlice mobilize edildi. Kavernöz sinüsün anterior kısmı açıldı. Kavernöz sinüs anevrizma ile dolu olduğundan dolayı beklenen ciddi kanama olmadı. Dev anevrizma olmasından dolayı, diseksiyonla kavernöz sinüse kadar girilmesine rağmen anevrizmanın boynu klipaj için ortaya konulamadı. Dijital servikal karotid arter kompresyonuna ilaveten Flamm tekniğiyle (12) anevrizma ponksiyonla boşaltılarak, boyun kısmı internal karotid arterin kavernöz sinüsteki segmentinden ayrılarak Sugita 11 numara klip ile klipe edildi. Klipaj sonrası anevrizma



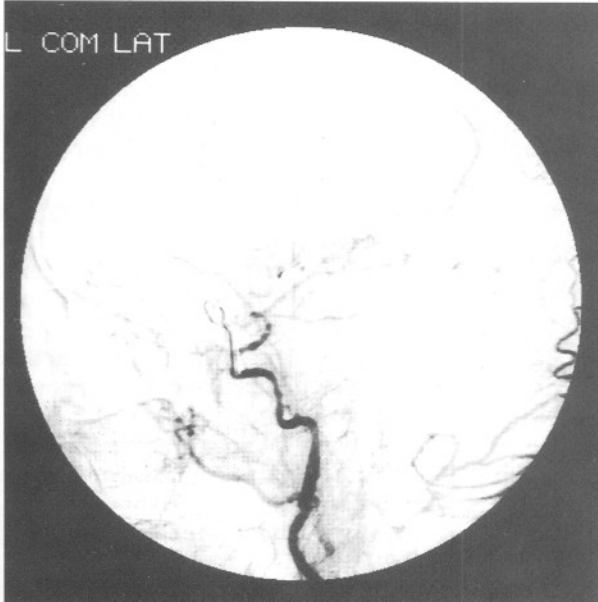
Şekil 2: Sol anteroposterior (A) ve lateral (B) karotid anjiyografilerde intrakavernöz dev anevrizma görülmektedir.

domu eksize edildi. Kısmen tromboze olduğu görüldü.

Postoperatif dönemde problem olmadı. Erken dönemde yapılan BBT'de patoloji saptanmadı. Kontrol serebral anjiyografide anevrizmanın dolmadığı tespit edildi (Şekil 4). Ameliyattan 10 gün sonra hasta taburcu edildi. Hastanın 3 ay sonraki



Şekil 3: Sağ anteroposterior karotid anjiyografide, sol orta serebral arterin sağdan dolduğu izlenmektedir.



Şekil 4: Post-operatif kontrol sol lateral karotid anjiyografide klipe edilen anevrizmanın dolmadığı izlenmektedir.

kontrol muayenesinde, solda 3. kranial sinir parezisi dışında defisit saptanmadı. Ameliyattan 2 yıl sonraki kontrolde de sadece 3. kranial sinir parezisi mevcuttu.

## TARTIŞMA

İntrakavernöz anevrizmalar, bütün intrakranial arteriyel anevrizmaların yaklaşık olarak % 4.2-9'unu oluştururlar (7,15,30). İntrakranial dev anevrizmaların ise % 9-25'i intrakavernöz dev anevrizmalardır (5,7,21,31). İntrakavernöz anevrizmalar nadiren hayatı tehdit eden komplikasyonlara yol açmaktadır (7,17,18,31). Bunlar arasında spontan subaraknoid kanama (7,18,23,31) ve arteriyel epistaksis sayılabilir (26). Kavernoöz anevrizmalarda semptomlar ya anevrizmanın komşu nöral elemanlara (3.,4.,5.'in 1. dalı, 6. kranial sinirler) yaptığı kitle etkisine bağlı olarak ya da rüptürü sonucunda ortaya çıkmaktadır. İntrakavernöz anevrizmanın rüptürü sonucunda karotid-kavernöz sinüs fistülü ve epistaksis olabilmektedir. Daha az sıklıkta ise optik sinirin tutulumu ve 5. kranial sinirin 2. ve 3. dallarının etkilenmesi olabilmektedir. Fakat ekzoftalmus, orbital venöz dolgunluk ve intrakranial kitle etkisi çok daha az sıklıkta görülebilmektedir (1,2,16,18,19,23,30). Bunların yanısıra intrakavernöz anevrizmalar semptomsuz olabileceği gibi (28), akut subdural hematoma da (19) sebep olabilmektedirler. Bizim olgumuzda ise dev anevrizmanın kitle etkisine bağlı 3. kranial sinir parezisi mevcuttu.

İntrakavernöz anevrizmaya yönelik çeşitli cerrahi girişimler yapılmıştır. Bunlar arasında servikal internal karotid arter ligasyonu, trapping ve proksimal EK-İK anastomoz, süperfisiyal temporal arter - orta serebral arter (STA-OSA) anastomozu ve Silverstone klemp ile servikal internal karotid arter ligasyonu, ve direkt cerrahi klipaj sayılabilir. Kavernoöz sinüs anevrizmasının cerrahi tedavisinde, servikal internal karotid arter ligasyonu ilk yapılan girişimlerden birisi olmuştur (22). Fakat bu girişimin, ipsilateral serebral iskemik defisitlere yol açabileceği bilinmektedir (18,20,25,26). Servikal internal karotid arterin ligasyonu nedeniyle olabilecek komplikasyonları önlemek amacıyla Spetzler ve ark. (29) tarafından EK-İK bypass cerrahi girişime ilave edilmiştir. Fakat Diaz ve ark. (8) bu girişimdeki başarı oranının geç dönemde düşük olduğunu bildirmiştir. Dev intrakavernöz anevrizmalarda endovasküler tedavi sonrasında geçici iskemik ataklar (%10.34) ve enfarktler (%4.6) bildirilmiştir (13,14).

İntrakavernöz anevrizmalara yönelik direkt cerrahi girişim, özellikle kavernoöz sinüsten olabilecek

ciddi kanamadan dolayı oldukça riskli kabul edilmektedir (27). Parkinson (24) kardiyak arrest ve ekstrakorporal dolaşımı kullanarak kavernöz sinüse direkt cerrahi yaklaşımda bulunmuştur. Dolenc (9,10) ekstradural yolla kavernöz sinüs anevrizmasına yönelik direkt cerrahi girişim yapmıştır. Dolenc (9,10), kardiyak arreste ihtiyaç duymaksızın kavernöz sinüse direkt cerrahi girişimde bulunmuştur. Dolenc (9,10) kavernöz sinüse ekstradural girişim yaparken, Diaz ve ark. (7) kavernöz sinüs tavanından intradural bir yaklaşımda bulunmuşlardır. Diaz ve ark. (7) intrakavernöz internal karotid arterde anevrizması olan 32 olgunun 15'ine direkt cerrahi klipaj, 10'una STA-OSA anastomozu ve Silverstone klemp ile servikal internal karotid artere ligasyon, ve 7'sine de trapping ve EK-İK anastomoz yapmışlardır. Direkt klipaj yaptıkları olguların tamamında iyileşme olduğu bildirilmiştir. Buna karşılık, ligasyon ve STA-OSA anastomozu yapılan olguların 2'sinde geçici nörolojik defisit bildirilirken, trapping ve EK-İK anastomoz yapılan olguların 2'sinde de serebral infarkt geliştiği bildirilmiştir.

Bizim olgumuzda intrakavernöz anevrizma dev boyuttaydı (28 mm) ve kitle etkisi mevcuttu. Bu nedenle anevrizmanın ortaya konulup özellikle boynunun klipaj için hazırlanması esnasında güçlüklerle karşılaşıldı. Anevrizma domunu küçültmek amacıyla servikal karotid artere dijital kompresyon yapıldı ve Flamm tekniğiyle (12) anevrizma kesesi ponksiyonla boşaltıldı. Bu işlemi takiben de anevrizma boynu, internal karotid arterin kavernöz segmentinden ayrılarak klipe edildi. Klipajı takiben anevrizma domu eksize edildi.

İnternal karotid arterin kavernöz segmentinden çıkan dev anevrizmaların direkt klipe edilmesinde bazı zorluklarla karşılaşılmaktadır. Bizim olgumuzda olduğu gibi anevrizmanın ortaya konulması ve boynunun klipaj için hazırlanması lokalizasyonundan dolayı güç olmaktadır. Bu zorluğu gidermek için Drake (11) tarafından servikal karotid arterin basit dijital kompresyonu önerilmiştir. Bu basit yöntemle dev anevrizma domunun yumuşatılıp küçültülmesi amaçlanmıştır. Flamm (12) tarafından ise anevrizmanın direkt ponksiyonla küçültülmesi önerilmiştir. Bizim olgumuzda ise servikal internal karotid arter dijital kompresyonuna ilaveten Flamm metoduyla (12) cerrahi aspirasyon uygulanarak anevrizma klipajı başarılı bir şekilde yapılmıştır. Flamm tekniğinin daha fazla geliştirilmiş bir metodu Batjer ve Samson (3) tarafından bildirilmiştir. Bu teknikle dev intrakavernöz

anevrizmalarda retrograde olarak aspirasyon yapıp küçültme uygulanmıştır. Bu yöntem Batjer ve Samson (3) tarafından 40 dev KS anevrizmasının 39'unda başarıyla uygulanmış ve sadece 1 olguda komplikasyon olarak medial arteriyel diseksiyon geliştiği için endarterektomi yapılması gerekmiştir. Linskey ve ark. (18) 43 intrakavernöz anevrizmalı olgunun 8'ine cerrahi girişim uygulamışlar ve bu olgularında 4'üne direkt klipaj, 2'sine primer tamir, 2'sine de safen ven greftinin kullanılmasıyla trapping yapmışlardır. Direkt klipaj yaptıkları olgularda problem görülmezken, trapping yaptıkları 2 olgu ile primer tamir yaptıkları 1 olguda infarkt geliştiğini bildirmişlerdir.

Sonuç olarak, intrakavernöz anevrizmalarda girişimsel radyolojik yöntemler en uygun tedavi şekli olmakla birlikte, kitle etkisiyle gelen ve özellikle kısmen tromboze, geniş boyunlu olan dev intrakavernöz anevrizmalarda stroke riskini ortadan kaldırmak amacıyla direkt cerrahi girişim yapılması gerektiğini düşünüyoruz.

**Yazışma Adresi:** Tansu Mertol  
Dokuz Eylül Üniversitesi  
Tıp Fakültesi  
Nöroşirürji Anabilim Dalı  
İnciraltı, 35340 İzmir  
Tel: (232) 259 5959  
Faks: (232) 259 9723

## KAYNAKLAR

1. Al-Rodhan NRF, Piepgras DG, Sundt TM: Transitional cavernous aneurysms of the internal carotid artery. *Neurosurg* 33:993-998, 1993
2. Barnett DW, Barrow DL, Joseph GJ: Combined extracranial-intracranial bypass and intraoperative balloon occlusion for the treatment of intracavernous and proximal carotid artery aneurysms. *Neurosurg* 35:92-98, 1994
3. Batjer HH, Samson DS: Retrograde suction decompression of giant paraclinoidal aneurysms. *J Neurosurg* 73:305-306, 1990
4. Berenstein A, Ransohoff J, Kupersmith M, Flamm E, Graeb D: Transvascular treatment of giant aneurysms of the cavernous carotid and vertebral arteries. Functional investigation and embolization. *Surg Neurol* 21:3-12, 1984
5. Creissard P, Godlewsky J, Tadie M, Freger P, Thiebot J, Tayot J: Les anevrismes géants. *Neuro-chirurgie* 26:309-353, 1980
6. Debrun G, Fox A, Drake C, Peerless S, Girvin J, Ferguson G: Giant unclipped aneurysms: treatment

- with detachable balloons. *AJNR* 2:167-173, 1981
7. Diaz FG, Ohaegbulam S, Dujovny M, Ausman JI: Surgical alternatives in the treatment of cavernous sinus aneurysms. *J Neurosurg* 71:846-853, 1989
  8. Diaz FG, Umansky F, Mehta B, Montoya S, Dujovny M, Ausman JL, Cabezudo J: Cerebral revascularization to a main limb of the middle cerebral artery in the sylvian fissure. An alternative approach to conventional anastomosis. *J Neurosurg* 63:21-29, 1985
  9. Dolenc VV: Direct microsurgical repair of intracavernous vascular lesions. *J Neurosurg* 58:824-831, 1983
  10. Dolenc VV: A combined epi- and subdural direct approach to carotid ophthalmic artery aneurysms. *J Neurosurg* 62:667-672, 1985
  11. Drake CG, Peerless SJ, Ferguson GG: Hunterian proximal arterial occlusion for giant aneurysms of the carotid circulation. *J Neurosurg* 81:656-665, 1994
  12. Flamm ES: Suction decompression of aneurysms. Technical note. *J Neurosurg* 54:275-276, 1981
  13. Fox AJ, Vinuela F, Pelz DM, Peerless SJ, Ferguson GG, Drake CG, Debrun G: Use of detachable balloons for proximal artery occlusion in the treatment of unclippable cerebral aneurysms. *J Neurosurg* 66:40-46, 1987
  14. Higashida RT, Halbach VV, Dowd C, Barnwell SL, Dormandy B, Bell J, Hieshima GB: Endovascular detachable balloon embolization therapy of cavernous carotid artery aneurysms: results in 87 cases. *J Neurosurg* 72:857-863, 1990
  15. Jeanmart L, Noterman J, Brihaye J, Bateriaux D: Les anevrismes de la carotide intra-caverneuse. *Neurochirurgie* 19:61-73, 1973
  16. Kobayashi S, Kyoshima K, Gibo H, Hegde SA, Takemae T, Sugita K: Carotid cave aneurysms of the internal carotid artery. *J Neurosurg* 70: 216-221, 1989
  17. Kupersmith MJ, Hurst R, Berenstein A, Choi IS, Jafar J, Ransohoff J: The benign course of cavernous carotid artery aneurysms. *J Neurosurg* 77:690-693, 1992
  18. Linskey ME, Sekhar LN, Horton JA, Hirsch WL, Yonas H: Aneurysms of the intracavernous carotid artery: a multidisciplinary approach to treatment. *J Neurosurg* 75:525-534, 1991
  19. McLaughlin MR, Jho HD, Kwon Y: Acute subdural hematoma caused by a ruptured giant intracavernous aneurysm: case report. *Neurosurg* 38:388-392, 1996
  20. Miller JD, Jawad K, Jennett B: Safety of carotid ligation and its role in the management of intracranial aneurysms. *J Neurol Neurosurg Psychiatry* 40: 64-72, 1977
  21. Morley TP, Barr HWK: Giant intracranial aneurysms: diagnosis, course, and management. *Clin Neurosurg* 16:73-94, 1969
  22. Nishioka H: Report on the cooperative study of intracranial aneurysms and subarachnoid hemorrhage. Section VIII, Part 1. Results of the treatment of intracranial aneurysms by occlusion of the carotid artery in the neck. *J Neurosurg* 25:660-682, 1966
  23. Nishioka T, Kondo A, Aoyama I, Nin K, Takahashi J: Subarachnoid hemorrhage possibly caused by a saccular carotid artery aneurysm within the cavernous sinus. *J Neurosurg* 73:301-304, 1990
  24. Parkinson D: Carotid cavernous fistula: direct repair with preservation of the carotid artery. Technical note. *J Neurosurg* 38:99-106, 1973
  25. Poppen JL: Specific treatment of intracranial aneurysms. Experiences with 143 surgically treated patients. *J Neurosurg* 8:75-102, 1951
  26. Pritz MB: Ruptured nontraumatic fusiform aneurysm of the cavernous carotid presenting with multiple episodes of epistaxis. *Surg Neurol* 42:293-296, 1994
  27. Roski RA, Spetzler RF, Nulsen FE: Late complications of carotid ligation in the treatment of intracranial aneurysms. *J Neurosurg* 54:583-587, 1981
  28. Salpietro FM, Longo M, Alafaci C, Gervasio O, Tomasello F: Co-existing pituitary tumour and intracavernous asymptomatic aneurysm: management implications. *Acta Neurochir* 139:791-792, 1997
  29. Spetzler RF, Schuster H, Roski RA: Elective extracranial-intracranial arterial bypass in the treatment of inoperable giant aneurysms of the internal carotid artery. *J Neurosurg* 53:22-27, 1980
  30. Yaşargil MG: Internal carotid artery aneurysms. Yaşargil MG (ed), *Microneurosurgery*, cilt 2, Stuttgart-New York: George Thieme Verlag, 1984:33-123 içinde
  31. Yaşargil MG: Giant intracranial aneurysms. Yaşargil MG (ed), *Microneurosurgery*, cilt 2, Stuttgart-New York: George Thieme Verlag, 1984:296-304 içinde
  32. Yonas H, Kaufmann A: Combined extracranial-intracranial bypass and intraoperative balloon occlusion for the treatment of intracavernous and proximal carotid artery aneurysms. *Neurosurg* 35:92-98, 1994