

Spinal Osteokondroma Olgu Sunumu

Osteochondroma Of The Spine Case Report

M. AKİF BAYAR, ŞAHİN TANRIKULU, ZEKİ BUHARALI

Sağlık Bakanlığı Ankara Hastanesi Beyin Cerrahi Kliniği, Ankara

Geliş Tarihi: 20.12.1999 ⇔ Kabul Tarihi: 10.5.2000

Özet: Osteokondroma nörolojik disfonksiyona neden olan bir spinal patoloji olarak nadiren bildirilmiştir. Spinal orjinli osteokondromalar asemptomatik bir kitle oluşturabilirler veya nadiren omurilik ve sinir kökü basısına neden olabilirler. Omurilik basısına neden olan torakal yerleşimli osteokondroma oldukça nadirdir. Bu yazıda böyle bir olgu sunuldu ve ilgili literatür kısaca gözden geçirildi.

Anahtar kelimeler: Osteokondroma, Spinal kord basısı

Abstrac: Osteochondromas are reported as a rare cause of spinal pathology and neurologic dysfunction. Osteochondromas arising from the spine may cause asymptomatic masses, spinal root compression, or rarely, spinal cord compression. Osteochondroma in the thoracic region, causing spinal cord compression, is distinctly rare. Such a case is reported here in and the related literature is briefly reviewed.

Key words: Osteochondroma, Spinal cord compression

GİRİŞ

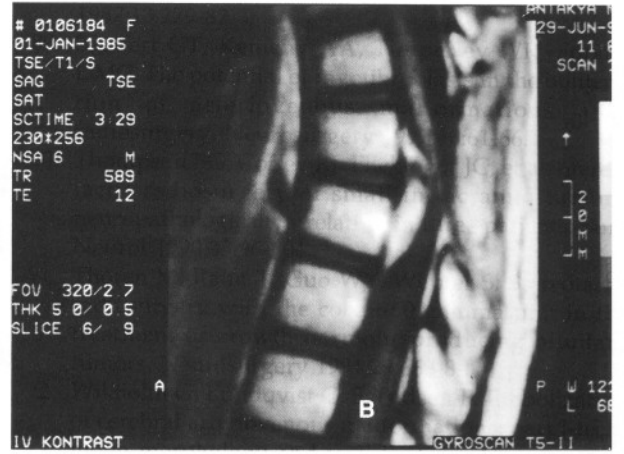
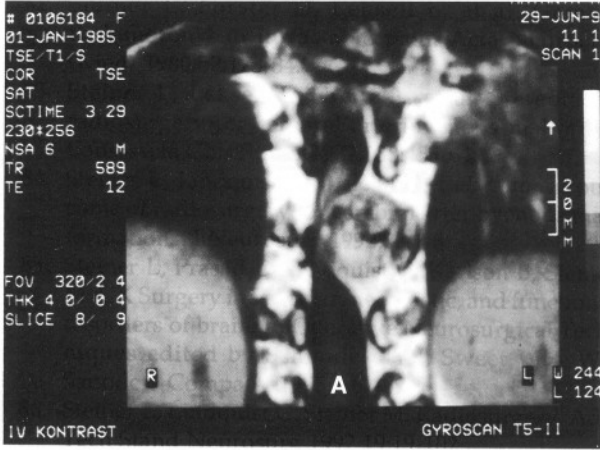
Osteokondroma oldukça sık görülen iyi huylu kemik tümörüdür (3). İki farklı klinik tipi vardır; multipl herediter egzostoz ve soliter osteokondroma. Genellikle uzun kemiklerin diafizel bölümlerini tutar, spinal tutulum %3-7 kadardır (3,5,7,14). Spinal tutulum daha çok servikal vertebralarda görülür (1-6). Omurilik basısına neden olan az sayıda osteokondroma olgusu bildirilmiştir (1-16). Bu yazıda omurilik basısına neden olan 8. torakal vertebra yerleşimli bir osteokondroma olgusu sunuldu.

OLGU SUNUMU

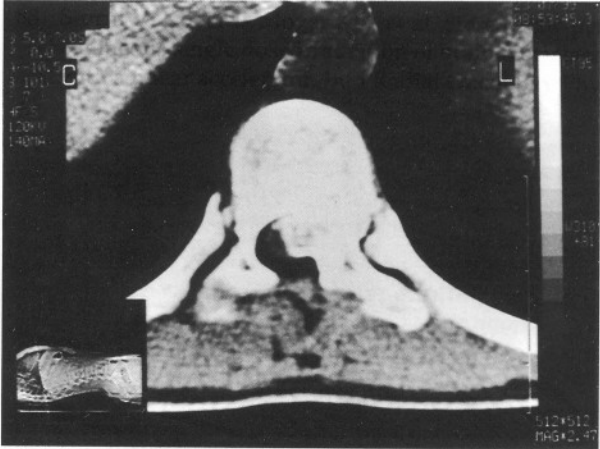
15 yaşında bayan hasta bacaklarında güçsüzlük ve uyuşukluk yakınması ile kliniğimize müracaat

etti. Yakınmaları 1 yıl kadar önce başlamış ve giderek ilerlemiş. Ayrıca hastanın çocukluğundan bu yana var olan kol ve bacak kemiklerinde şişlikler mevcutmuş. Hastanın babasının ve kardeşlerinin de kol ve bacak kemiklerinde benzer şişlikler varmış. Hastaya ve yakınlarına bu nedenle herhangi bir tedavi uygulanmamış.

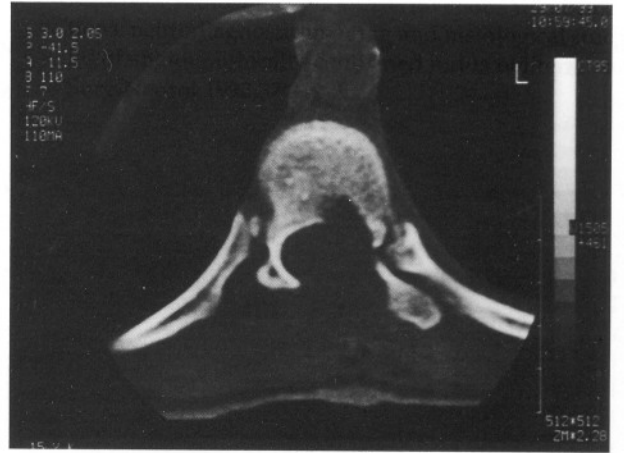Muayenede: Her iki ön kolda (radius proksimal bölümünde) ve her iki bacakta (fibula ve tibia proksimal bölümünde) 2x4 cm kadar büyüklüklerde hareketsiz, ağrısız kitleler saptandı. Nörolojik muayenede; spastik alt paraparezi Th8 düzeyine yükselen hipoestezi saptandı. Ayrıca her iki alt ekstremitede derin tendon refleksleri hiperaktif ve Babinski refleksi iki yanlı pozitif idi.



Şekil 1 a-b: Koronal (a) ve sagittal (b) MRG de; Th8 düzeyinde, heterojen intensitede, spinal kordda basıya neden olan, düzgün sınırlı, epidural kitle görülüyor.



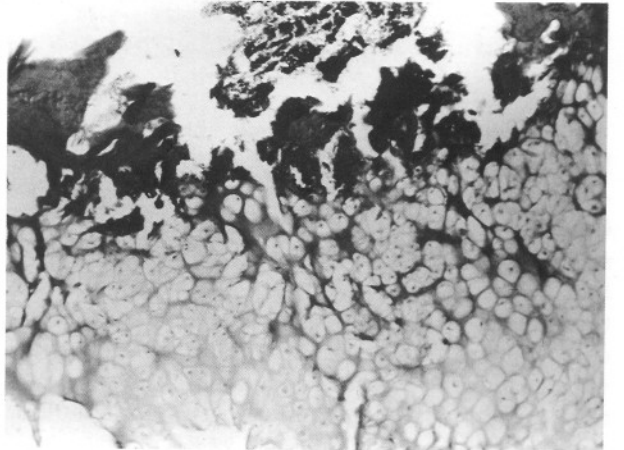
Şekil 2: Aksiyal BT de; spinal kanalda obliterasyona ve spinal kord basısına neden olan düzgün sınırlı, çevresi hiperdens, ortası heterojen densite epidural kitle görülüyor.



Şekil 3: Ameliyat sonrası aksiyal BT de; kitlenin çıkartıldığı, yeterli dekompresyon sağlandığı görülüyor.

Uzun kemiklerin direkt radyogramlarında multipl egzostozlar saptandı. Spinal Magnetik Rezonans Görüntüleme (MRG) de Th8 düzeyinde omurilik basısına neden olan epidural kitle görüldü (Şekil 1 a,b). Spinal bilgisayarlı tomografi (BT) de yine omurilik basısına neden olan epidural kitle görüldü (Şekil-2).

Hasta opere edildi. Th8 total laminektomi yapıldı. 8. torakal vertebra korpusunda ve sol pedinkülde erozyona neden olan orta sertlikte, az kanamalı, grimsi renkli, sınırlı, epidural kitle ile karşılaşıldı. Kitle total olarak çıkartıldı. Ameliyat sonrası erken dönemde alınan BT de tümör dokusunun tamamen çıkartıldığı ve omurilik basısının ortadan kalktığı görüldü (Şekil-3). Histopatolojik tanı osteokondroma olarak alındı (Şekil-4).



Şekil 4: Tümör dokusunun histopatolojik incelemesinde; yüzeyde kıkırdak bir sınırın çevrelediği endokondral kemik formasyonu ile karakterize osteokondroma (x50, H.E)

Ameliyat sonrası erken dönemde hastanın yakınmalarında ve bulgularında belirgin düzelme saptandı. Hastanın ameliyat sonrası 1. ayda yapılan kontrolünde subjektif yakınma ve nörolojik kaybı yoktu.

TARTIŞMA

Osteokondromalar benign kemik tümörlerinin %45 kadarını oluştururlar (5). Soliter olabilirler veya herediter egzostozla birlikte dirler. Spinal tutulum %3-7 kadardır (1-3,5,7-9,11). Olguların %50 kadarı 20 yaş altındadır (11). Burada sunulan 15 yaşındaki olgu multiple herediter egzostoz örneğidir. Olgunun soy geçmişinde ve uzun kemiklerinde multiple egzostozlar saptanması bu tanıyı doğrulamıştır.

Osteokondromalarda spinal tutulum sıklığı açısından soliter ve herediter tip arasında bir farklılık olmadığı bildirilmiştir (3,5). Yayımlanmış spinal lezyonlu olgularda tutulum genellikle servikal bölgededir (1-6,12). Bizim olgumuzda olduğu gibi torakal ve özellikle alt torakal yerleşim seyrek (3-7,11).

Spinal osteokondromalar genellikle vertebranın lateral ve posterolateral bölümlerinden (pedinkül, lamina, artiküler proces vb.) orjin alırlar (6,10,15). Vertebra cisminde orjin almaları nadirdir (10,15). Bizim olgumuzda cerrahi sırasında; tümörün pedinkül ile vertebra cisminin birleştiği bölgeden kaynaklandığını saptadık.

Osteokondromalar genellikle çocukluk döneminde ortaya çıkar ve giderek büyürler. Puberte sonrası dönemde büyümeleri genellikle durur (16). Olguların %5-25 kadarı sarkomatöz dejenerasyonla malinleşebilirler (14,15).

Tümör boyutlarında ani ve süratli büyüme, semptomların ani ortaya çıkışı ve süratle ilerlemesi malignite lehine düşünölmelidir (16).

Tanda; direkt vertebra grafilerinde hiperosteoz görünümü vardır. Ancak direkt grafiler tanıda çok anlamlı değildir (3). BT tanıda oldukça yararlı bilgiler verir. Vertebradan kaynaklanan tümörün kartilaj bölümünde kalsifikasyon alanları görölməsi oldukça tipiktir (3,10). Bunun yanında MRG, bizim olgumuzda olduğu gibi tümörün aksiyal, koronal ve sagittal plandaki uzanımları, subaraknoid alan ve omurilikte oluşturduğu direkt ve indirekt değişikliklerin değerlendirilmesinde çok yararlı bilgiler verir (3).

Nöral yapılarda bası oluşturan spinal osteokondromalarda tümörün cerrahi yolla çıkartılması tek tedavi seçeneğidir (3,4,6,7). Cerrahi yaklaşım biçiminin seçimi, tümörün vertebral kolondaki yerleşimine göre yapılmalıdır. Bu yaklaşımlar; posterior, postero-lateral, anterior, antero-lateral, ekstrakaviter veya kombine yaklaşımlar biçiminde olabilir.

Yazışma adresi: M. Akif Bayar
Gençlik caddesi
Döngel sokak, No: 12/6
Maltepe-ANKARA

KAYNAKLAR

1. Albrecht S, Crutchfield JS: On spinal osteochondromas. J Neurosurg 77: 247-252, 1992
2. Arasil E, Erdem A, Yüceer N: Osteochondroma of the upper cervical spine. Spine 21 (4): 516-518, 1992
3. Calhoun JM, Chaddock WM, Smith JL: Single cervical exostosis: Report of a case and review of the literature. Surg Neurol 37: 26-29, 1992
4. Cohn RS, Fielding JW: Osteochondroma of the cervical spine. J Pediatr Surg 21 (11): 997-999, 1986
5. Glassauer FE: Benign lesions of the cervical spine. Acta Neurochir (Wien) 42: 161-175, 1978
6. Gottlieb A, Severi P, Ruelle A, Lasio G: Exostosis as a cause of spinal cord compression. Surg Neurol 26: 581-584, 1986
7. Gökay H, Bucy PC: Osteochondroma of the lumbar spine. Report of a case. J Neurosurg 12: 72-78, 1955
8. Kane PJ: Osteochondroma of the rib: An unusual cause of paraparesis. Surg Neurol 41: 414-417, 1994
9. Labram KJ: Diaphyseal aclasis with spinal cord compression. J Neurosurg 84: 518-521, 1996
10. Malad J, Virapongse C, Levine A: Solitary osteochondroma of the spine. Spine 11 (6): 625-628, 1986
11. Marchand EP, Villemure JG, Rubin J, Rabbitaille Y, Eithier R: Solitary osteochondroma of the thoracic spine presenting as spinal cord compression. A case Report. Spine 11 (10): 1033-1035, 1986
12. Marard M, Preux JD: Solitary osteochondroma presenting as a neck mass with spinal cord compression syndrome. Surg Neurol 37: 402-405, 1992
13. Novick GS, Pavlov H, Bullangh PG: Osteochondroma of the cervical spine: Report of two cases in preadolescent males. Skeletal Radiol 8: 13-15, 1982
14. Palmer FJ, Blum PW: Osteochondroma with spinal cord compression. Report of three cases. J Neurosurg 52: 842-845, 1980
15. Twensky J, Lassner EG, Tenner MS, Cameva A: Vertebral and costal osteochondromas causing spinal cord compression. AJR 124: 124-128, 1975
16. Vinstein AL, Franken EA Jr: Hereditary multiple exostosis. Report of a case with spinal cord compression AJR 112: 405-407, 1971