

Pott Hastalığında Cerrahi Tedavi Sonuçlarını Etkileyen Faktörler

Factors Affecting Surgical Results in Pott's Disease

A. MURAT MÜSLÜMAN, İBRAHİM M. ZİYAL, ADEM YILMAZ, AYDIN CANPOLAT,
HÜDAYİ DUMAN, YÜKSEL ŞAHİN, YUNUS AYDIN

Şişli Etfal Hastanesi Nöroşirürji Kliniği (AMM, AY, AC, HO, YŞ, YA) İstanbul ve
AİBÜ Düzce Tıp Fakültesi Nöroşirürji Anabilim Dalı (İMZ), Düzce

Geliş Tarihi: 22.9.2000 ⇔ Kabul Tarihi: 11.1.2001

Özet: Bu makalede cerrahi olarak tedavi edilen 26 Pott olgusunun verileri retrospektif olarak incelenip cerrahiye etkileyen faktörler tartışıldı. Dokuz olguda (% 34) akciğer tüberkülozu saptandı. Onbir olguda torakal (% 42), 9 olguda servikal (% 35) ve 6 olguda ise lomber (% 23) vertebra tutulumu mevcut idi. Dört olgu (% 15.4) nörolojik açıdan intakt idi, 22 olguda (% 84.6) ise değişik derecelerde nörolojik defisit tespit edildi. Radyoloji sonrası 14 olgu (% 53.8) instabil olarak değerlendirildi. Nörolojik defisit ve/veya instabilite tespit edilen olgulara operasyon endikasyonu konuldu. Yirmialtı olguya toplam 30 operasyon uygulandı. Servikal Pott'lu 9 olguya anterior girişim, kalan 17 torako-lomber pott olgusunun 9'una posterior, 8'ine anterior girişim uygulandı. Ortalama takip süresi 38 ay (14 ay ile 68 ay arası) olan bu seride iyileşme oranı Frankel kriterlerine göre % 92.3 olarak tespit edildi. Postoperatif morbidite oranı % 4 mortalite oranı % 0 olarak bulundu. Biri servikal diğeri torakal olmak üzere iki olguda (% 7.7) nüks (enfeksiyonun reaktivasyonu) tespit edildi. Sonuç olarak, nörolojik defisiti ve spinal instabilitesi olan spinal tüberküloz olgularında cerrahi tedavi yapılması gereklidir. Cerrahi tedavinin sonuçları multifaktöryeldir ve her faktör ayrı ayrı değerlendirilmelidir. Anterior enstrümanların spinal tüberküloz cerrahi tedavisindeki önemi yadsınmamalıdır.

Abstract: This retrospective study includes surgical results of 26 cases with Pott's disease and discusses factors affecting the surgical results. Pulmonary tuberculosis was diagnosed in 9 cases (34 %). The localizations of spinal lesions were as follows: thoracal spine in 11 cases (42 %), cervical spine in 9 cases (35 %) and lumbar spine in 6 cases (23 %). Four cases were neurologically intact (15.4 %). Twenty-two cases (84.6 %) had different degree of neurological deficits. Instability was discovered in fourteen cases radiologically (53.8 %). The criteria for the operation was having neurological deficit and/or instability. Thirty procedures were performed on 26 cases. Anterior approach for 8 cases with cervical tuberculosis, and from 17 cases with thoraco-lumbar tuberculosis, posterior approach for 9 cases and anterior approach for 8 cases were chosen. Mean follow up period of this series is 38 months (from 14 months to 68 months). The recovery rate according to Frankel criteria is 92.3 %. Postoperative morbidity rate is 4% with a mortality rate of 0%. Two cases (7.7 %), one in cervical spine and the other one in thoracal spine had recurrence (reactivation of the infection). In conclusion, cases with neurological deficit and instability should be treated surgically. The results of surgical treatment is multifactorial and each factor should be determined individually. The usefulness of anterior instrumentation shouldn't be neglected.

Anahtar Kelimeler: Cerrahi, pott hastalığı, spinal instabilite, spinal tüberküloz.

Key words: Pott's disease, spinal instabilite, spinal tuberculosis, surgery,

GİRİŞ

Omurga tüberkülozu ilk kez 1779 yılında Percival Pott tarafından parapleji ile birlikte olan ağrılı kifotik deformite olarak tarif edilmiştir (18). Gerçekten de, kas ve iskelet sistemi içinde tüberkülozun en sık görüldüğü yer omurgadır ve sıklıkla ağrı, deformite ve nörolojik defisitlere sebep olmaktadır. Yaklaşık toplumun % 1'inde görülmekte olan bu hastalık, patojen Mycobacterium tuberculosis'in visseral organlardan hematogen, lenf veya komşuluk yolu ile omurgaya ulaşması sonucu oluşur (4, 6). Primer tedavisi antitüberküloz ilaçlar ise de, ilerlemiş olgularda spinal rekonstrüksiyon tekniklerinin uygulanması gerekebilir.

Cerrahi tedavi sonuçları preoperatif dönemden geç postoperatif döneme kadar uzanan birçok faktör ile bağlantılıdır. Bu çalışmada, cerrahi tedavi gören 26 Pott hastalığı olgusu cerrahi sonuç- etkileyen faktörler ilişkisi yönünden tartışıldı.

HASTALAR VE YÖNTEM

Ocak 94 ile Mart 99 yılları arasında Şişli Etfal Hastanesi Nöroşirürji Kliniği'ne müracaat ederek cerrahi tedavisi yapılan 26 Pott hastalığı olgusunun verileri retrospektif olarak incelendi. Tüm seri yaklaşık 5 yılı içermesine karşın olguların 11i kliniğimize son bir yıl içinde müracaat etmişlerdi.

BULGULAR

Olguların 15'i kadın (% 58) 11'i erkek (% 42), ortalama yaş 35 (11 ile 72 arası) idi. Tüm olgular anamnez, solunum sistemi muayenesi ve akciğer grafisi ile değerlendirildi. PPD pozitifliği (10 mm üzeri) kadın olguların 13'ünde (% 87) erkek olguların ise tümünde (% 100) olmak üzere toplam 24 olguda (% 93.5) tespit edildi. Dokuz olguda (%34) aktif akciğer tüberkülozu belirlendi. Bu hastaların balgamlarında % 64.6 oranında kültürü pozitifliği, % 57 oranında asido-alkalo rezistan basil (ARB) pozitifliği ve % 96.2 oranında polimeraz zincir reaksiyonu (PCR) pozitifliği saptandı. Olguların 22' sinde (% 84.6) nörolojik defisit mevcut idi. Sıklık sırasına göre; ağrı, paraparezi, duyu kusuru, sfinkter kusuru ve parapleji tespit edilen şikayet ve bulgular idi. Onaltı olguda paraparezi (% 61.5), 6 olguda parapleji (% 23.1) mevcut idi. Dört olgu (%15.4) nörolojik intakt olarak kabul edildi (Tablo-I). Olguların hepsi (% 100) direkt grafi, 13 ü (% 50) kompüterize tomografi (CT), 20 si (% 77) manyetik rezonans görüntüleme (MRG) ile incelendi. Onbir

Tablo I: Klinik şikayet ve bulgular

Klinik Bulgular	Olgu Sayısı	%
Ağrı	26	100
Paraparezi	16	61
Parapleji	6	23
Duyu Kusuru	22	85
Sfinkter Kusuru	14	54
(Nörolojik İntakt)	(4)	(15)

olguda torakal (% 42), 9 olguda servikal (% 35), 6 olguda ise lomber (% 23) omurga tutulumu saptandı. Tüm olgular radyolojik olarak vertebral destrüksiyon, paraspinal kitle, disk mesafesi tutulumu, arka eleman tutulumu, epidural kompresyon ve pedikül tutulumu yönünden değerlendirildiler. 20 olguda vertebral destrüksiyon, 22 olguda paraspinal kitle, 20 olguda disk mesafesi tutulumu, 7 olguda arka eleman tutulumu, 18 olguda epidural kompresyon ve 13 olguda da pedikül tutulumu mevcut idi. (Tablo-II). On dört olgu (% 53.8) radyolojik olarak instabil olarak değerlendirildi. Kifo açısı ortalama olarak 29 derece (5 derece ile 55 derece arası) olarak bulundu. Preoperatif dönemde Pott hastalığı tanısı almış hiçbir olgumuz yoktu. Hiçbir olguya CT eşliğinde biyopsi uygulanmadı. Kesin hastalık tanısı cerrahi tedavi sırasında cerrahi spesmenin mikrobiyolojik ve patolojik incelemesi sonucunda konuldu.

Tüm olgular medikal antitüberküloz ve cerrahi tedavi gördüler. Standart üçlü kombinasyon antitüberküloz tedavisi; izoniazid 5-10 mgr/kg + rifampin 10 mgr/kg ve pirazinamid 35-45 mgr/kg dozlarında 12 ay süre ile uygulandı. Nörolojik defisit ve spinal instabilite cerrahi endikasyon olarak kabul edildi ve olguların tümünde ikisinden biri ya da her ikisi mevcut idi. Servikal omurga tutulumlu olgularda anterior girişim, torakal-lomber omurga tutulumu olan 17 olgunun 9 unda posterior 8 inde ise anterior girişim uygulandı. (Tablo-III)

Tablo II: Radyolojik bulgular

Radyolojik Bulgu	Olgu Sayısı	%
Vertebral Destrüksiyon	20	77
Paraspinal Kitle	22	85
Disk Mesafesi Tutulumu	20	77
Posterior Eleman Tutulumu	7	27
Epidural Kompresyon	18	69
Pedikül Tutulumu	13	50

Tablo III: Tedavi şekilleri

Lokalizasyon ve Yaklaşım		Cerrahi Tedavi	Olgu Sayısı	%
Servikal	Anterior	Abse Drenajı	2	7.7
	Anterior	Vertebrektomi + Kemik füzyon	3	11.5
	Anterior	Vertebrektomi + Kemik füzyon + Plak	4	15.4
Torako-Lomber	Posterior	Laminektomi+ Abse Drenajı	5	19.2
	Posterior	Kostotransversektomi +Vertebrektomi + Füzyon + Harrington	2	7.7
	Posterior	Kostotransversektomi +Vertebrektomi + Füzyon + Pedikül Vidası	2	7.7
	Anterior	Abse Drenajı + Diskektomi	2	7.7
	Anterior	Vertebrektomi + Debridman + Füzyon	4	15.4
	Anterior	Vertebrektomi + Debridman + Füzyon + Enstrüman	2	7.7

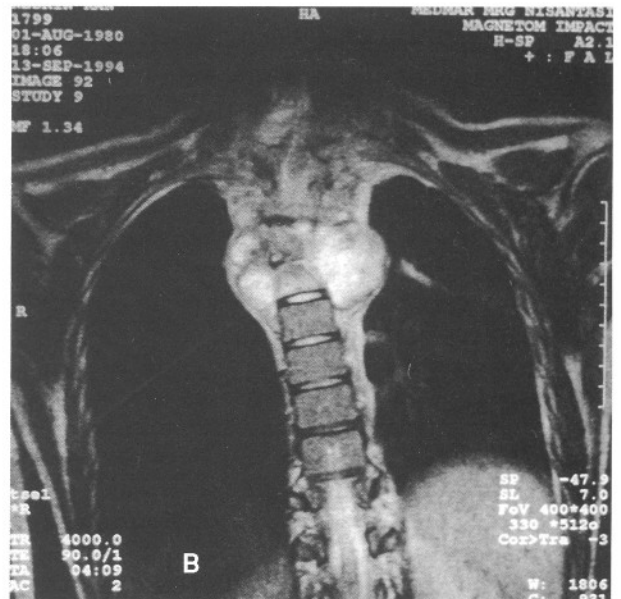
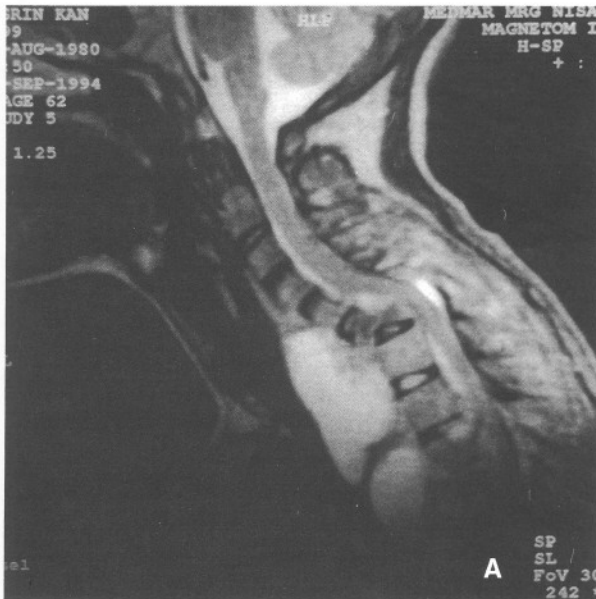
Tablo IV: Postoperatif 4. aydaki nörolojik tablo

Nörolojik Tablo	Olgu Sayısı	%
Tam İyileşme (Frankel E)	17	65
Kısmi Düzeltme (Frankel D)	7	27
Değişiklik Yok	2	8

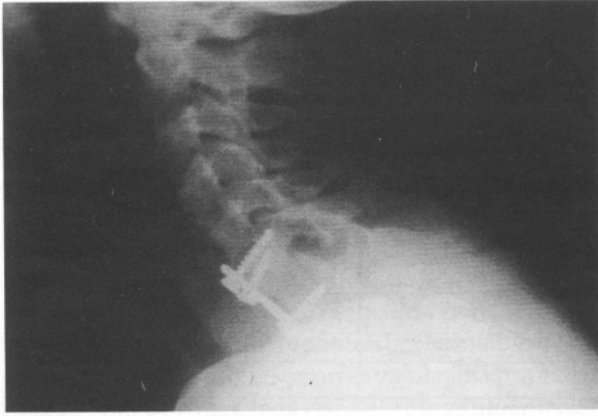
Servikal anterior, torakal posterior ve lomber anterior girişim yapılan üç olgumuz bu çalışmada ayrıca demonstre edildi (Resim 1-6). İstatistik çalışması için Mann-Whitney U ve ki-kare testleri kullanıldı.

SONUÇLAR

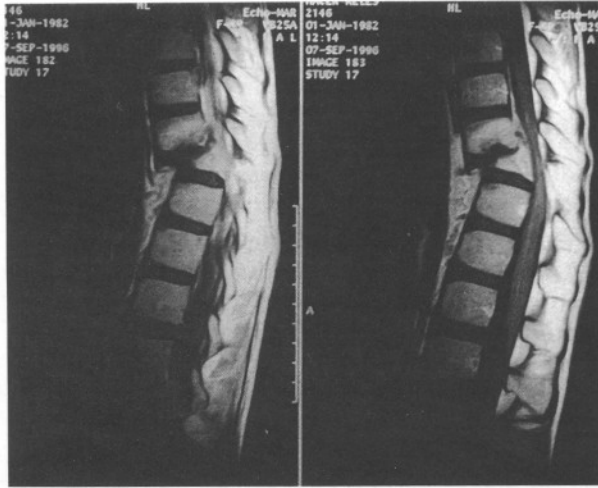Cerrahi tedavi sonrası defisitli olguların % 92.3 ünde Frankel kriterlerine göre nörolojik defisit geriledi (Tablo-IV). Paraplejik olgularımızdan % 66 sında iyileşme tespit edildi. Otuzsekiz aylık ortalama takip süresi sonrası (14 ay ile 68 ay arası) total çalışma kapasitesi % 87 olarak bulundu. Serinin peroperatif morbidite oranı % 4 mortalite oranı ise % 0 dir. Geç postoperatif dönemde ortalama kifoz açısının 14 dereceye (2 derece ile 21 derece arası) gerilediği gözlemlendi. Reopere edilen 4 olgudan servikal ve



Şekil 1: Olgu 1: 17 yaşındaki bayan olgu paraparezi ve sfinkter kusuru şikayeti ile başvurdu. Sagittal (A) ve koronal (B) MRG incelemesinde C7 vertebral destrüksiyon, paravertebral bölgede toraksa kadar uzanan abse görünümü mevcut idi.



Şekil 2: Olgu 1: C7 korpektomi, kemik greft füzyon ve C6-Th1 plak vida uygulanan olgunun postoperatif lateral grafisi görülmekte.

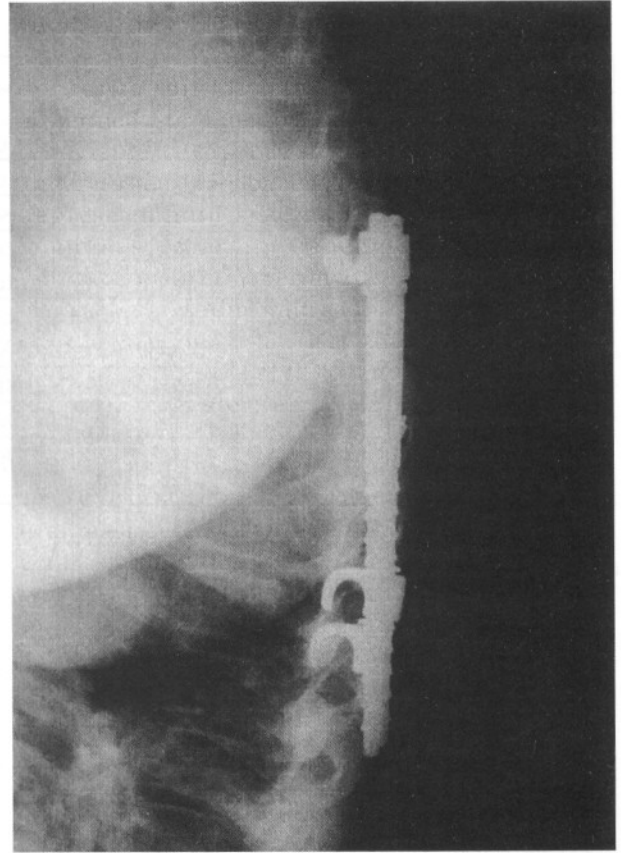


Şekil 3: Olgu 2: 14 yaşında bayan olgu akut parapleji ile başvurdu. Sagittal MRG incelemesinde Th9-10 seviyesinde kifoz ve Th10 vertebral destrüksiyon saptandı.

torakal yaklaşım yapılan iki olgu nüks nedeni ile tekrar opere edildi. Nüks oranımız % 7.7 dir. Kaneda enstrümantasyon yapılmış olan üçüncü olgu, 8. ayda düşme sonrası greftin atıp Kaneda cihazının çıkması sonucu tekrar opere edildi. Tek peroperatif morbidite gelişen bu olgumuz yapışıklık nedeni ile üreter yaralanmasına maruz kaldı ve üreter aynı seansta tamir edildi. Dördüncü olgu ise akut parapleji ile gece nöbetinde başvurmuş idi. Bu olguya acil şartlarda dekompresyon yapıлып, ertesi gün ikinci bir operasyon ile Harrington enstrümantasyon uygulandı.

TARTIŞMA

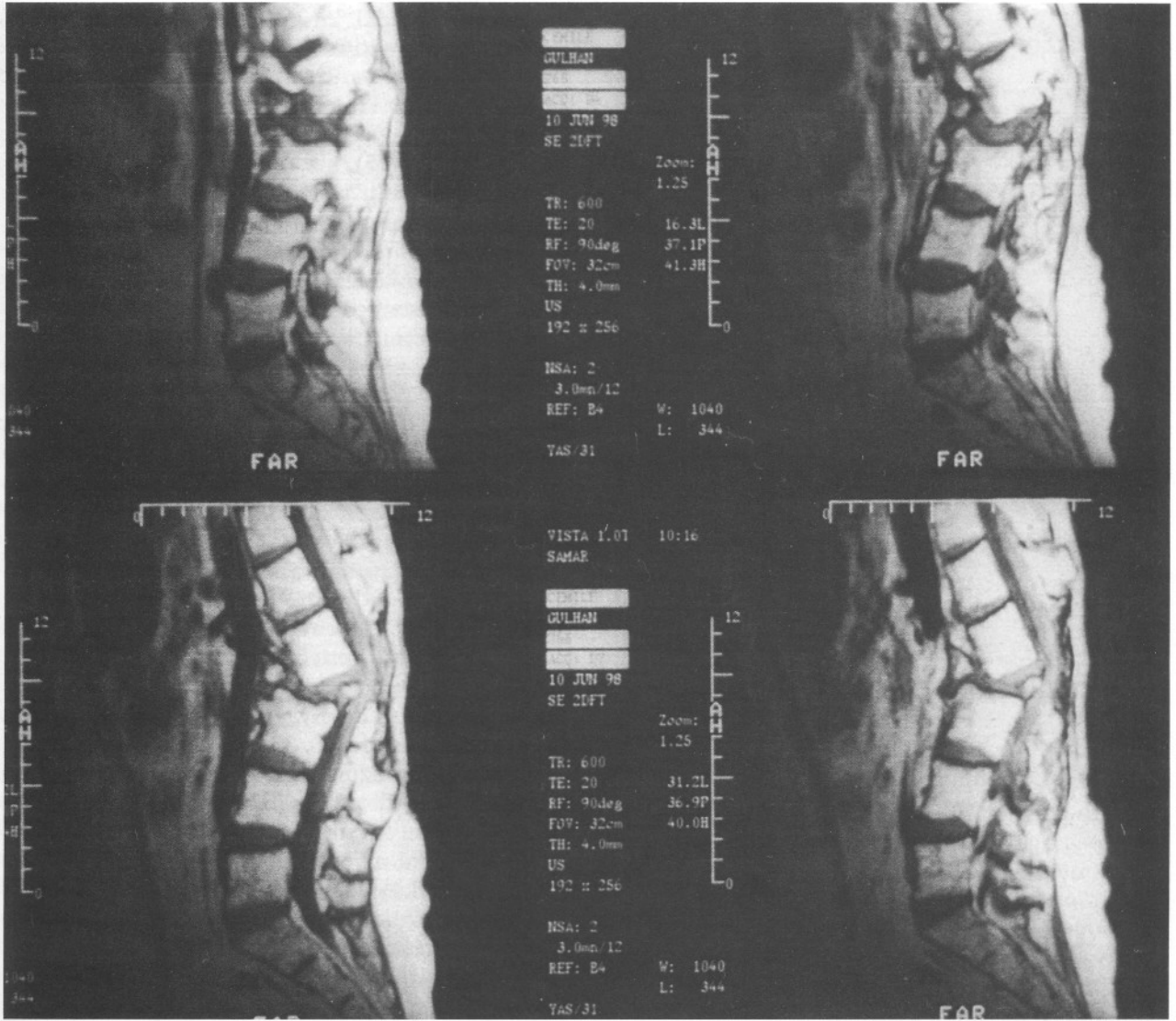Dünya Sağlık Teşkilatının araştırmalarına göre, tüberküloz, her yıl 3 milyon insanı öldüren dünyanın



Şekil 4: Olgu 2: Posterior yaklaşımla dekompresyon, füzyon ve Harrington enstrümantasyon uygulanan olgunun postoperatif lateral dorso-lomber grafisi görülmekte.

en ölümcül enfeksiyon hastalığı olarak bildirilmiştir (10). Yirmi milyon aktif olguya karşılık dünya nüfusunun yaklaşık üçte birinin tüberküloz basili tarafından enfekte olduğu tahmin edilmektedir. Tüberküloz ölümlerinin çoğu gelişmekte olan ülkelerde olmaktadır ve bu rakam asya kıtası için 1.8 milyondur. Doğu ve orta afrikada ise tüberküloz olguları son 4-5 yıl içinde sayı olarak katlanmıştır. Bu durumdan HIV enfeksiyonları sorumlu tutulmaktadır (10). Ülkemizde de tüberküloz hastalığı önemli bir iş kaybı ve ölüm oranına sahiptir.

Artikülo-skeletal tüberkülozun en sık görülen formu % 50 oranla spinal tüberkülozdur. Bu oranın % 5 i servikal bölge, % 25 i torakal bölge ve %20 si lomber bölgeyi kapsamaktadır (10). Karakteristik olarak kronik ve yavaş ilerleyen bir hastalık olarak bilinmektedir (1, 3, 7, 12, 14, 18). Eğer omurga kompleksi ve nöral ark tutulur ise, etkilenen spinal bölgenin öne, arkaya ve her iki yana hareketleri ile oluşan translasyonel instabilite spinal kord

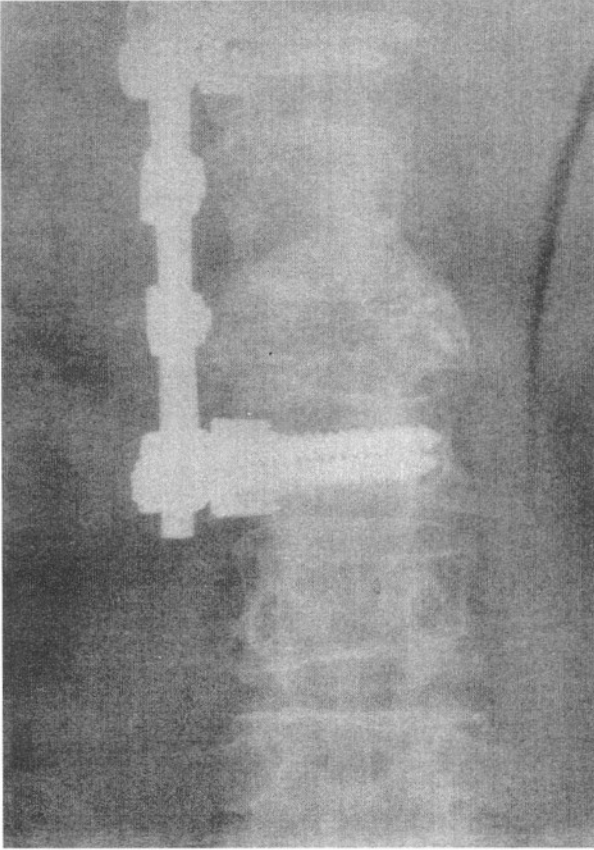


Şekil 5: Olgu 3: 36 yaşında bayan olgu paraparezi ve kauda equina sendromu ile başvurdu. Sagittal MRG incelemesinde L1-2 vertebral destrüksiyon saptandı.

kompresyonu riskini artırmaktadır (10, 11). Tedavide gecikme geri dönüşü olmayan nörolojik hasara ve hatta ölüme neden olabilmektedir (13). Düz grafi, CT ve MRG ile yapılan görüntüleme çalışmaları tanıyı destekleyici kanıtlar vermekte ise de her zaman Pott hastalığı için patognomonik bulgular verememektedir. Yani, tüberküloz spondilitin klinik ve radyolojik bulgularını, pyojenik ve fungal vertebra osteomyeliti ile primer ve metastatik omurga tümörlerinden ayırmak her zaman mümkün olamamaktadır. Radyolojik görüntüleme tekniklerinin en iyisi MRG dir. Noninvaziv bir teknik olmasının yanısıra intramedüller ve ekstramedüller lezyonlar ile birlikte yumuşak dokuyu da en iyi şekilde görüntülemektedir. Kontrastlı CT de tekal sak

kompresyonu ve kemik dokuyu göstermesi açısından iyi bir görüntüleme tekniğidir (13).

Konservatif tedavi birçok ülkede başarıyla uygulanmaktadır. Oniki ay süre ile uygulanan antitüberküloz kemoterapi başlangıçtaki temel tedavi olmalıdır (5). Kullanılan standart tedavi etambutol ile birlikte ya da olmaksızın izoniazid+ rifampin ve pirazinamid kombinasyonudur (10). Cerrahi düşünülmemeyen olgularda tanıda CT yardımı ile yapılan biyopsi tercih edilebilir. Nörolojik defisiti ve önemli kemik destrüksiyonu olmayan olgular genellikle biyopsi sonrası ilaç tedavisi ve eksternal brace ile tedavi edilebilir (25). Serimiz ciddi nörolojik defisit ve vertebral destrüksiyon nedeni ile cerrahi



Şekil 6: Olgu 3: Anterior yaklaşımla L1-L2 korpektomi, kemik greft füzyon ve Kaneda enstrümantasyon uygulanan olgunun postoperatif anterior dorso-lomber grafisi görülmekte.

endikasyon konulan olguları içermektedir.

Pott hastalığında tedavinin sonuçları birçok faktöre bağlıdır. Rezai ve ark. bu faktörleri; olgunun genel durumu, kemik hasarın lokalizasyonu ve boyutu, spinal deformite ve instabilitenin olması, nörolojik hasarın ciddiyeti, basilin ilaç tedavisine hassasiyeti, cerrahi beceri ve olanakların durumu olarak sıralamışlardır (18). Olgunun yaşı ve genel durumu, immün sisteminin profili bilhassa tüberküloz olgularında önemlidir. Serimizde ortalama yaş üçüncü dekad iken, literatürdeki serilerin çoğunda dördüncü dekad olarak bildirilmiştir (6, 13, 18, 26). Bu durum, serimizdeki olguların sosyoekonomik düzeyleri nedeni ile tüberküloz basili ile daha erken karşılaşmaları ve daha kolay enfekte olmaları şeklinde açıklanabilir ($p>0.05$). Diğer taraftan, serimizdeki olgular daha genç hasta popülasyonunu oluşturmaları nedeni ile gerek medikal gerekse cerrahi tedaviye söz konusu literatür serilerindeki olgulara göre daha iyi cevap

vermişlerdir (6, 13, 18, 26). Olgularımızdan hiçbirisi standart üçlü antitüberküloz tedavisine ek olarak dördüncü bir antimikrobiyel ajana ihtiyaç göstermemiştir. Literatür gözden geçirildiğinde, ilaç tedavisine cevap bazen ikili kombinasyon ile alınabilirken (15), bazen de dirençli suşlarda ve deprese immün sistemli olgularda farklı ilaç kombinasyonlarının denenmesinin gerekliliği vurgulanmıştır(17). Serimizde, literatürden farklı olarak erkek / kadın oranı kadın lehine bulunmuştur (18, 26). Bu sonuç istatstiki olarak anlamlı değildir ($p>0.05$). Serimizdeki PPD pozitifliği oranı % 93.5 ile literatürde gösterilen % 92-95 lik oranlar ile uyumludur ($p<0.05$) (9, 13, 18, 26).

Ön, orta ve arka kolonun ayrı ayrı ve birlikte tutulması gerek cerrahi tedavinin planlanmasını, gerekse prognozu etkiler. Vertebral destrüksiyon ile birlikte posterior eleman tutulumunun olması prognoz açısından negatif bir faktördür. Olgularımızın radyolojik incelemeleri sonucunda sadece posterior eleman tutulum oranı % 50 nin altında bulundu. Vertebral destrüksiyon, paraspinal kitle, disk mesafesi tutulumu oranları literatürde yayınlanan değerlere yakın ve az düşük bulundu olarak tespit edildi (9, 13, 18, 22, 26) ($p<0.05$). Bu durumun, serimizin daha genç yaş grubunu içermesi ile alakalı olabilir.

Tüberküloz basili eradike edildikten sonra spinal tüberkülozda majör kalıcı problem kifoz ve nörolojik bozukluktur (26). Epidural enfeksiyon ve kemik destrüksiyonunun orta derecede nörolojik defisit ile birlikte olması cerrahi girişim için güçlü bir endikasyon oluşturmaktadır (2, 19, 23, 25). Cerrahi tedavi ile destrükte kemik, sekestre disk, tüberküloz poş ve debrisin çıkarılması iskemik alanlarda yeni vasküler kanalların açılmasına, total iyileşme zamanının ve genel tokseminin azalmasına neden olur (24). Paws 86 olguluk serisinde antitüberküloz ve cerrahi tedavi kombinasyonu ile % 94 oranında total çalışma kapasitesi elde etmiş, % 11 olguda ise relaps nedeni ile reoperasyon uygulamıştır (16). Somerville ve Wilkinson cerrahi olarak tedavi edilen 130 olguyu içeren serilerinde % 92 lik iyileşme ve % 12.5 luk nüks oranı bildirmişlerdir. Ancak, sadece antitüberküloz tedavi uyguladıkları 105 olguluk serilerinde de benzer sonuçlar elde etmişlerdir (20). Tuli, kemik destrüksiyonu ve sekstrasyon olmayan olguların konservatif tedavi ile; progresif kemik destrüksiyonu olan, nöral komplikasyon, ağrı, mekanik instabilite ve konservatif tedaviye yanıt vermeyen olguların ise cerrahi olarak tedavi edilmeleri gerektiğini

vurgulamışlardır (23). İngiliz Tıbbi Araştırma Konseyinin 119 olguluk serilerinde cerrahi tedavi ile kombine edilmiş antitüberküloz tedavinin daha iyi sonuçlar verdiği ortaya konmuştur (9). Biz de bu grubun görüşlerini paylaşmaktayız. Serimizdeki iyileşme oranı % 92.3, nüks oranı ise % 7.7 olarak tespit edildi ($p<0.05$).

Radikal debridman yapılmayan olgularda 11 derecelik kifoz artışı saptanmış iken, radikal debridman yapılan olgularda bu değer 1 dereceden azdır (9, 18). Bu durum aynı zamanda erken iyileşme ve abse rezolüsyonuna imkan vermektedir. Radikal debridmanın diğer tedavi alternatiflerinden daha az kifoza neden olduğu aşıkardır. Biz olgularımızın çoğunda radikal debridmanı tercih ettik ve kifoz açısından 2 derece ile 21 derece arasında değişen düzleme gözledik. Cerrahi sırasında greft konulan olgularda füzyonun daha erken ve daha kolay oluştuğu, greft konmayan olgularda 10 yıl sonunda kifoz derecesinin daha yüksek olduğu tespit edilmiştir (9). Olgularımızın % 65.4 üne füzyon uyguladık. Ortalama takip süremiz 38 aydır ve geç dönem füzyon sonuçları için daha uzun takip sürelerine ihtiyacımız vardır.

Radikal fokal debridman ile birlikte anterior cerrahi girişim vertebral kollapsı önleyememektedir (10). Bununla birlikte, anterior artrodezinin en önemli avantajı deformitenin progresyonunun önlenmesidir (26). Geç deformite ile gelen olgular anterior debridman ve doğru enstrüman ile stabilizasyonun adaylarıdır. Erken olgularda ise posterior girişim tavsiye edilmektedir (9, 15, 22, 26). Aslında spinal tüberküloz primer olarak anterior kolonu etkilemektedir. Ancak, eğer ikiden fazla seviyede lezyon var, anterior instabilite oluşmuş ve kifoz hızla progresyon gösteriyorsa anterior yaklaşım yeterli olmayacak, muhakkak posterior yaklaşım ile destek gerekecektir (14, 26). Biz torako-lomber tüberküloz tespit edilen 8 olguya anterior ve/ veya orta kolon tutulumu nedeniyle anterior yaklaşım, 9 olguya ise posterior kolon ve/veya lateral eleman tutulumu nedeni ile posterior yaklaşım uyguladık.

Paraplejik olgularda hem cerrahi hem konservatif tedavi ile iyi sonuçlar alındığını bildiren yayınlar mevcuttur (10, 11, 15, 17). Paraplejik olgularda iyileşme sonucunu etkileyen en önemli faktör kompresyonun derecesi ve süresidir. Sridhar ve ark. paraparezinin erken evresinde yatak istirahati ve antitüberküloz tedavi uygulanıp 2-3 haftada yanıt alınamamış ise cerrahi tedavi yapılması gerektiğini savunmuşlardır. Geç dönemde cerrahi

uygulandığında fibrozis nedeni ile kötü sonuçlar alındığı bildirilmiştir (21). Moon aktif tüberküloz hastalığı olan paraplejik olgularda hem konservatif hem de cerrahi tedavi ile başarılı sonuçlar alınabileceğini, ancak spinal deformitesi olan ve fibrozis gelişmiş olgularda cerrahi tedavi ile başarılı sonuçlar alınmasının zorluğunu vurgulamıştır (10, 11). Serimizde parapleji ile kendini gösteren ve erken cerrahi girişim yapılan olgularımızdan % 66 sında iyileşme tespit edildi ($p>0.05$).

Pott hastalığının cerrahi tedavisinde enstrümantasyon, iyileşme esnasında oluşabilecek deformiteyi engellemekte ve hastalık olan bölgeye rijid fiksasyon sağlamaktadır. Böylece konulmuş olan greft desteklenmekte, bilhassa ikiden fazla seviyeyi etkileyen kifoz olgularında spinal enstrümantasyon daha da önem kazanmaktadır (26). Spinal tüberkülozun erken döneminde, kifozu önlemek amacı ile öncelikle posterior enstrümantasyonun endike olduğu bildirilmiştir (8, 10). Posterior kolon intakt ise anterior enstrüman tercih edilmektedir (26). Enstrümantasyonda temel problem, enstrüman yüzeyine bakterilerin yapışarak polisakkarid biofilm oluşturması, antibiyotik ve vücut savunma hücrelerine bariyer oluşturarak enfeksiyonun devam etmesine neden olmasıdır. Hastalık etkeni Mycobacterium tuberculosis diğer bakterilere göre daha az yapışkandır ve daha az film oluşturmaktadır (14). Bu problemin posterior enstrümanlarda daha az görüldüğü bildirilmiştir (3, 14, 26). Buna karşılık, anterior enstrümantasyonun operasyon süresini kısalttığı, kan kaybını ve postoperatif morbiditeyi azalttığı iddia edilmektedir (7, 12, 26). Serimizde, 19 torako-lomber spinal tüberküloz olgusundan 8 olguya anterior, 11 olguya ise posterior enstrümantasyon uyguladık. İki olgumuzda enfeksiyonun reaktivasyonuna rastladık. Bu olgulardan biri servikal anterior diğeri ise torakal posterior yaklaşım yapılan olgu idi. Bu iki olguya uygulanan antibiyotik tedavisi tüm seri için uygulanan standart tedavi şekli idi. Bu sebepten dolayı, bu sonuçta iki olgudaki bireysel faktörlerin etkili olduğunu düşünmekteyiz. Son dönemlerde daha fazla anterior enstrümantasyon uygulamaya başlamış olmamız iyileşme oranımızı olumlu yönde etkilemiştir. Serimizde cerrahi tedavi sonrası iyileşme oranı Frankel kriterlerine göre % 92.3 tür ($p>0.05$). Otuzsekiz aylık ortalama takip süresi sonrası % 87 oranında total çalışma kapasitesi elde edilmiştir ($p>0.05$).

Sonuç olarak, Pott hastalığında agresif cerrahi tedavi uygulanması hem nörolojik defisit oluşumunu

engellediği hem de mevcut defisitlerde gerilemeye, erken füzyon oluşumuna ve ilaç tedavisinin etkinliğinin artmasına neden olduğu için tercih edilmelidir. Bunun için cerrahi sonuçları etkileyebilecek her faktörün ayrı ayrı değerlendirilmesi gereklidir. Cerrahi öncesi ve sonrası antitüberküloz tedavisinin uygun bir kombinasyon şeklinde ve yeterli süre ile uygulanmış olması sonuçlar açısından önemlidir. Pott hastalığı genellikle ön ve orta kolonu tutarak vertebra destrüksiyonuna neden olduğundan bu olgularda anterior girişimle debridman ve dekompresyon yapılması, mutlaka kemik greft konması, gerektiğinde aktif enfeksiyon varlığında dahi anterior enstrümantasyon uygulanması önerilmektedir.

Yazışma Adresi: İbrahim M. Ziyal
Susam Sokak Yuvam Apt. 20/4
Cihangir/ İstanbul
Fax: 380 541 4105
Cep: 532 232 9702

KAYNAKLAR

- Boachie-Adjei O, Squillante RG: Tuberculosis of the spine. *Orthop Clin North America* 27: 95-103, 1996
- Boxer DI, Pratt C, Hinc AL: Radiological features during and following treatment of spinal tuberculosis. *Br J Radiol* 65: 476-479, 1992
- Eysel P, Hopf C, Vogel L, Rompe JD: Primary stable anterior instrumentation or dorsoventral spondylodesis in spondylodiscitis? Results of a comparative study. *European Spine J* 6: 152-157, 1997
- Fam AG, Rubinstein J: Another look at spinal tuberculosis. *J Rheumatol* 20: 1731-1740, 1993
- Friedman B: Chemotherapy of tuberculosis of the spine. *J Bone Joint Surg* 48A: 451, 1966
- Janssens JP, De Haller R: Spinal tuberculosis in a developed country. A review of 26 cases with special emphasis an abscesses and neurological complications. *Clin Orthop* 257: 68-75, 1990
- Kostuik JP, Carl A, Ferron S: Anterior Zielke instrumentation for spinal deformity in adults. *J Bone and Joint Surg* 69-A: 718-727, 1987
- Lee TC, Lu K, Yang LC, Huang HY, Liang CL: Transpedicular instrumentation as an adjunct in the treatment of thoracolumbar and lumbar spine tuberculosis with earl stage bone destruction. *J Neurosurg* 91 (2 Suppl): 163-169, 1999
- Medical Research Council Working Party on Tuberculosis of the Spine. 8th report a 10 years assesment of controlled trial comparing debridment and anterior spinal fusion in the management of tuberculosis of the spine in patients on standart chemotherapy in Hong Kong. *J Bone Joint Surg* 64: 393, 1982
- Moon MS: Spine update tuberculosis of the spine. Controversies and a new challenge. *Spine* 22(15): 1791-1797, 1997
- Moon MS, Ha KY, Sun DH, Moon JL, Moon YW, Chung JW: Pott's paraplegia-67 cases. *Clin Orthop* 323: 122-128, 1996
- Moskovich R, Benson D, Zhang ZH, Kabins M: Extracoelemic approach to the spine. *J Bone and Joint Surg* 75-B(6): 886-893, 1993
- Nussbaum ES, Rockswold GL, Bergman TA et.al: Spinal tuberculosis: A diagnostic and management challenge. *J Neurosurg* 83: 243-247, 1995
- Oga M, Arizona T, Tokaista M, Ugiako Y: Evaluation of the risk of instrumentation as a foreign body in spinal tuberculosis. *Spine* 18: 1890-1894, 1993
- Parthasarathy R, Sriram K, Santha T, Prabhakar R, Somasundara PR, Sivasubramanian S: Short-course chemotherapy for tuberculosis of the spine. A comparison between ambulant treatment and radial surgery-ten-year report. *J Bone Joint Surg Br* 81(3): 464-471, 1999
- Paus B: Treatment for tuberculosis of the spine. *Acta Orthop Scand (Suppl)* 37: 72, 1964
- Rajeswari R, Balasubramanian R, Venkatesan P, Sivasubramanian SS, Shanmugasundaram TK, Prabhakar R: Short-course chemotherapy in the treatment of Pott's paraplegia: report on five year follow-up. *Int J Tuberc Lung Dis* 1(2): 152-158, 1997
- Rezai AR, Lee M, Cooper PR, Errico TJ, Koslow M: Modern management of spinal tuberculosis. *Neurosurgery* 36: 87-98, 1995
- Rychlicki F, Messori A, Recchioni MA, Morici D, Dobran M, Pauri F, Ducati A, Papo I: Tuberculous spondylitis: a retrospective study on a series of 12 patients operated on in a 25-year period. *J Neurosurg Sci* 42(4): 213-219, 1998
- Somerville EW, Wilkinson MC: Girdlestone's tuberculosis of bone and joints 3 d at London Oxford University. Press, 1965
- Sridhar K, Ramamurthi B: Granulomatoz, fungal and parasitic infections of the spine. Menezes&Sonntag W. Principles of spinal surgery. 1995, 1467-1490 içinde
- Thirteenth report of the medical research council working party on tuberculosis of the spine: A 15-year assesment of controlled trials of the management of tuberculosis of the spine in Korea and Hong Kong. *J Bone Joint Surg Br* 80(3): 456-462, 1998
- Tuli SM: Results of treatment of spinal tuberculosis by middle path regine. *J Bone Joint Surg (Br)* 57: 13-23, 1995
- Tuli SM: Tuberculosis of the skeletal system. New Delhi: Jaypee Brothers Medical Publishers, 1991
- Vidyasagar C, Murthy HKRS: Management of tuberculosis of the spine with neurological complications. *Ann R Coll Surg Engl* 76: 80-84, 1994
- Yılmaz C, Selek H, Gürkan I, Erdemli B, Korkusuz Z: Anterior instrumentation for the treatment of spinal tuberculosis. *J Bone and Joint Surg* 81-A (9): 1261-1267, 1999