

Kauda Equinanın Redundant Nerve Root Sendromu: Olgu Sunumu

Redundant Nerve Root Syndrome Of The Cauda Equina: Case Report

ÖZEN KARADAĞ, MEHMET TATLI, H. MURAT GÖKSEL, MUSTAFA GÜRELİK

Cumhuriyet Üniversitesi Tıp Fakültesi, Nöroşirürji Anabilim Dalı (ÖK, HMG, MG) Sivas
Diyarbakır SSK Hastanesi, Nöroşirürji Kliniği (MT), Diyarbakır

Geliş Tarihi: 18.10.2000 ⇔ Kabul Tarihi: 11.12.2001

Özet: Redundant nerve root sendromu, lomber spinal subaraknoid alanda anormal olarak uzamış, bazen oldukça kalınlaşmış, kıvrımlı spinal sinir köklerinin görüldüğü, seyrek görülen bir klinik durumdur. Bu yazıda, bu sendromun saptandığı bir olgu sunularak, klinik ve radyolojik özellikleri tartışılmıştır.

Abstract: Redundant nerve root syndrome is a rare clinical entity which is characterized by the occurrence of coiled, elongated and sometimes rather enlarged spinal nerve roots in the subarachnoid space of the lumbar spine. In this report, we discuss the clinical and radiographic features of a case in which the syndrome detected.

Anahtar kelimeler: Kauda equina, Redundant nerve root

Key words: Cauda equina, Redundant nerve root

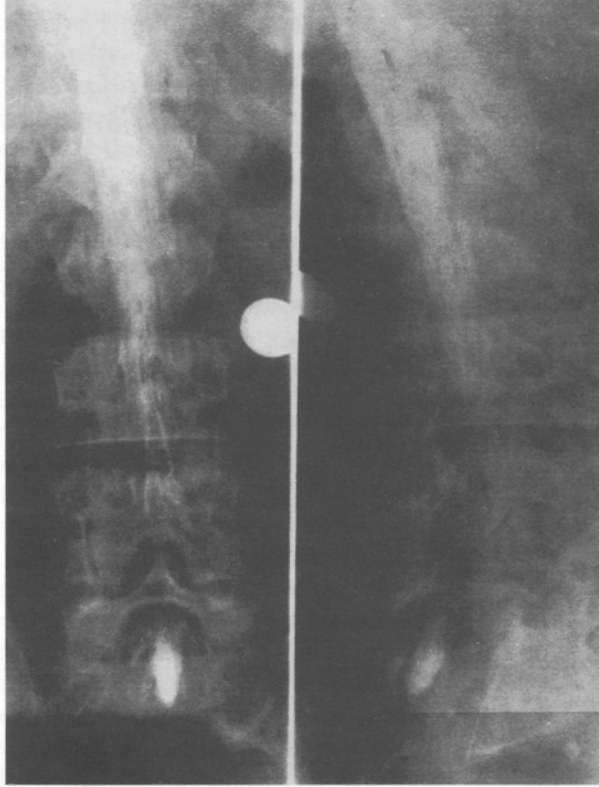
GİRİŞ

Redundant nerve root sendromu (RNRS) seyrek görülen bir klinik durum olup, etyolojisi ve patogenezi tam olarak bilinmemektedir. Redundant ya da Knotted Nerve Root olarak da adlandırılan bu sendromun özelliği, lomber spinal subaraknoid alanda anormal olarak uzamış, bazen oldukça kalınlaşmış, kıvrımlı spinal sinir köklerinin görülmesidir (1,5,6,8). Bu yazıda, 1954'te Verbiest tarafından ilk kez bildirilmiş olan ve 1968'de Cressman ve Paul tarafından adlandırılan bu sendromun saptandığı bir olgu sunularak, klinik ve radyolojik özellikleri ilgili literatür gözden geçirilerek tartışılmıştır (8).

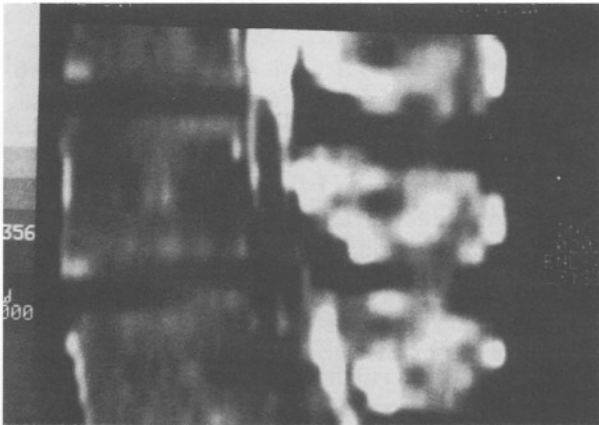
OLGU SUNUMU

Sekiz yıldır süren bel ağrısı, iki yıldır her iki bacakta yürümekle artan ağrı ve uyuşma, bir yıldır idrar kaçırma yakınmasıyla kliniğimize başvuran 39 yaşındaki erkek hastanın nörolojik muayenesinde; paraparezi, bilateral aşıl refleksi kaybı, lomber 2 seviyesi altında hipoestezi saptandı, patolojik refleks yoktu. Olgunun rutin laboratuvar tetkiklerinde herhangi bir bozukluk saptanmadı. Direkt lumbosakral grafilerinde spondilotik dejeneratif değişiklikler, myelografide L₃₋₄ seviyesinde blok ve kauda equinada intradural kitle görünümü (Şekil 1) saptandı, postmyelografi bilgisayarlı tomografide intradural yerleşimli L₂ alt seviyesinden başlayıp L₄

orta seviyesine kadar uzanan, medüller kanalı genişletmeyen, intratekal kontrast geçişine kısmen izin veren hipodens dolma defekti görüldü (Şekil 2). Olgu kauda equina tümörü ön tanısıyla ameliyata alındı. L₃, L₄, L₅ total laminektomi yapıldığında, ligamentum flavumun hipertrofik olduğu, duranın gergin ve nonpulsatil olduğu görüldü. Dura



Şekil 1: Myelografide L₃₋₄ seviyesinde blok görülmektedir.

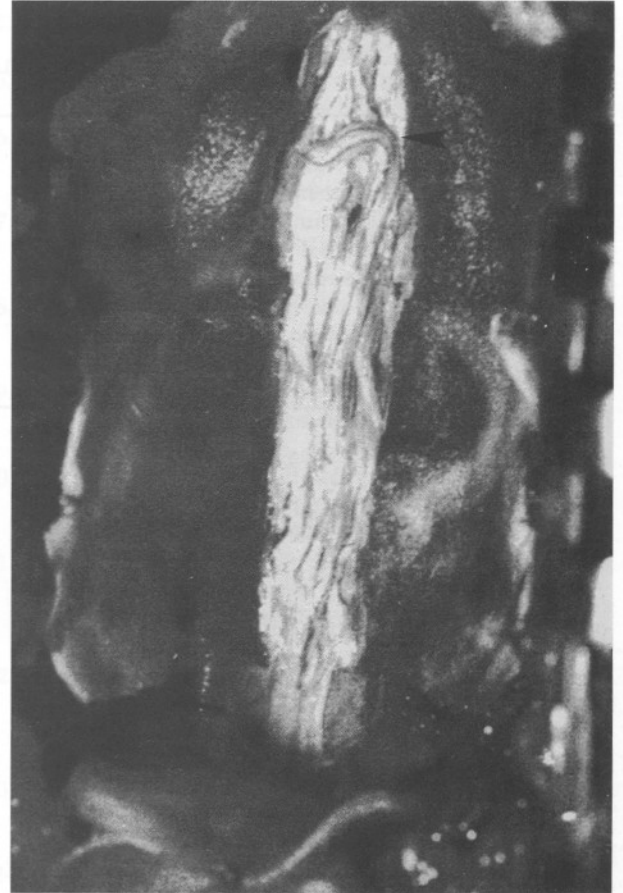

Şekil 2: Postmyelografi bilgisayarlı tomografide intradural yerleşimli L₂ alt seviyesinden başlayıp L₄ orta seviyesine kadar uzanan, medüller kanalı genişletmeyen, intratekal kontrast geçişine kısmen izin veren hipodens dolma defekti görülmektedir.

açıldığında araknoid zarın kalınlaştığı ve intradural eksplorasyonda normalden kalın, kıvrımlı, aşırı uzamış sinir köklerinin varlığı saptandı (Şekil 3). Paravertebral adale fasiasından alınan parça ile duraplasi yapıldı. Ameliyat sonrası dönemde hastanın yakınmaları geçti, nörolojik kayıpları düzeldi. 2,5 yıllık izlemde yakınma ve nörolojik kayıp saptanmadı.

TARTIŞMA

RNRS etyolojisi ve patolojisi kesin olarak bilinmeyen seyrek görülen klinik bir durumdur. Bu sendromun temel özelliği kauda equinada anormal uzunlukta, aşırı kıvrımlı sarmallar oluşturmuş, bazen fazla kalınlaşmış spinal sinir kökü veya köklerinin görülmesidir. Sıklığı konusunda kesin veriler olmamakla birlikte, 1954'te Verbiest'in ilk yayınından bu yana literatürde 100'den daha az sayıda olgu bildirilmiştir (6,8). Suzuki ve ark. lomber spinal hastalığı olan ve myelografisi çekilen 1256 olgunun 55'inde (% 4,6) RNRS bulguları saptamışlardır (8).



Şekil 3: Ameliyat fotoğrafı; normalden kalın, kıvrımlı, aşırı uzamış sinir kökleri görülmektedir.

RNRS tipik olarak ağır beden gücü gerektiren işlerde çalışan erkeklerde, beşinci ya da altıncı onyılıda görülür. Bildirilen olguların sadece %9'u kadındır (5,6).

RNRS'unun patogenezi ile ilgili farklı görüşler vardır. Ehni ve ark. bu sendromun primer nedeninin lomber spinal spondiloza bağlı kanal daralması olduğunu, çekilen lumbosakral grafilerde spondilotik kemiklerin kauda köklerine bası yaparak ağrıya neden olabilecek nitelikte olduğunu bildirmişlerdir (1,4,5,6,9,11). Suzuki ve ark. da RNRS ile spinal stenoz arasında nedensel ilişki olduğunu, spinal stenozun RNRS patogenezinde önemli rol oynadığını, hastalarda dejeneratif lomber stenozun sık olduğunu saptamışlardır (8). RNRS saptanan olguların tümünde dejeneratif stenoza bağlı dural darlık bulunmuş, %42,3 olguda daralmanın şiddetli olduğu bildirilmiştir (8).

İlgili literatür incelendiğinde, ameliyat sırasında spinal kökün aşırı derecede kalınlaşmış olduğu saptanan birkaç olgudan alınan biopsilerin histopatolojik olarak incelenmesiyle; pleksiform nörofibroma tanısı konmuştur (4,6). Bu sendromun gözlemlendiği çoğu olguda ise spinal kök sadece uzamış olmasına karşın, aşırı bir kalınlaşma saptanmamıştır. Ayrıca pleksiform nörofibroma tanısı konan olguların hiçbirinin bu hastalığın ailesel oluşu ve periferik sinirlerde de görülmesi gibi belli başlı özellikleri de taşımadıkları bildirilmektedir (4,6).

Suzuki ve ark. kadavra çalışmalarında, bu antitenin spinal kanal darlığı ile ilişkili olduğunu ve etkilenmiş olan spinal köklerde histopatolojik değişikliklerin; sinir liflerinde %30 sayısal azalma ve düzensiz yerleşimle birlikte demiyelinizasyona ek olarak endonöral fibrozis ve schwann hücresi proliferasyonu olduğunu göstermişlerdir (8,9). Buna karşın lomber ve sakral spinal kord segmentlerinden yapılan kesitlerde ve spinal ganglionların incelenmesinde önemli bir değişiklik saptanmamıştır (9).

Yapılan histopatolojik incelemeler sonucunda şu görüşler ileri sürülmüştür:

1. Redundans, uzun süreli spinal kanal stenozu sonucu ortaya çıkar.
2. Stenotik kanalda bulunan köklerde mekanik basınç sonucu nöronal hasar oluşur.
3. Yaşla birlikte spinal kanaldaki daralmanın artışıyla, belki de lomber vertebraların tekrarlayan hareketleri nedeniyle sinir kökleri giderek sıkışmalar

ve bu zorlanan sinir köklerinde kalınlaşma ve uzama meydana gelir (8,9,11).

Suzuki ve ark. RNRS'li 9 olguda ameliyat sırasında görülen her kaudal spinal kökü selektif olarak elektrotlarla uyararak yaptığı çalışmada, etkilenmiş olan köklerde sinir iletim hızlarında azalma olduğunu bildirmişlerdir (8).

RNRS'un konjenital bir anomali olabileceğini savunan yazarlar da vardır (4,6,9). Ancak hastalığın hayatın geç dönemlerinde ortaya çıkması bu görüşten uzaklaştırmaktadır. Yine herhangi bir periferik sinirde konjenital anomali kanıtı olarak redundant sinir gösterilmemiştir (4,6).

RNRS belirtilerinin başlangıcı, klinik ve nörolojik bulguları nedeniyle lomber disk hernisi ve lomber dar kanalla karışır (4,6,8,10). Klinik belirti ve bulgular lumbosakral spinal kök basısı sonucu ortaya çıkan, intermittant kladikasyon, alt ekstremitelerde güçsüzlük, duyu bozukluğu, derin tendon reflekslerinde azalma veya kayıp ve üriner disfonksiyondur (3,4,6,8,11). Sıklıkla radiküler ağrı da bu bulgularla birlikte görülür. İntermittant kladikasyon bazı olgularda en belirgin bulgudur. Başlangıçta semptomlar geçicidir ve hastalık ilerledikçe süreklilik kazanır. Literatürde bildirilen olgularda sfinkter bozukluğu ve empotans seyrek olup paraplejiye yakın motor kaybı olan olgularda ortaya çıkmasına karşın burada sunduğumuz olguda paraparezi döneminde idrar inkontinansı ortaya çıkmıştır (4,6).

Radyolojik incelemede; direkt lumbosakral grafilerde olguların çoğunda spondiloz ve buna bağlı spinal stenoz saptanır. Myelografide ise kısmen ya da tam bloğun yanısıra vasküler malformasyona benzer kıvrımlı dolmuş defektleri görülebilir. Bu dolmuş defektleri myelografi sırasında pozisyon değişimi ile şekil değiştirebilir ve hatta kaybolabilir. Bu bulgu gerçek vasküler malformasyondan ayırt edilmesine yarar. Spinal anjiyografi ile vasküler malformasyon olmadığı kesin olarak gösterilir (2,4,6). Komputerize tomografide vasküler anomali, intramedüller kistik tümör, epidural kitle tanıları konulabilir. Spinal kord manyetik rezonans görüntülemesi de redundant kökleri diğer kord patolojilerinden ayırmada kullanılacak noninvaziv bir yöntemdir.

RNRS tanısı konulan ve şiddetli dural darlığı olan hastalarda sinir köklerinde geridönüşümsüz hasar oluşmadan, erken cerrahi tedavi ile sinir kökü

dekompresyonu yapılmalıdır. Cerrahi tedavide, dekompresif laminektomi ve duraplasti seçilmesi gereken tedavi yöntemidir (3,5,7).

Yazışma Adresi: Özen Karadağ
C.Ü. Hastanesi
Beyin-Sinir Cerrahi Bölümü
58140 Sivas
Tel: 0346 219 10 10/2423
Fax: 0346 219 12 84

KAYNAKLAR

1. Ehni G, Moiel RH, Bragg TG: The "redundant" or "knotted" nerve root: a clue to spondylotic cauda equina radiculopathy. case report. J Neurosurg 32: 252-254, 1970
2. Hacker DA, Latchaw RE, Yock DH, Ghosharjura K, Gold LH: : Redundant lumbar nerve root syndrome: myelographic features. Radiology 143(2): 457-461, 1982
3. Naguib MG, Latchaw RE, Erickson DL: Redundant nerve roots of the cauda equina. Neurosurgery 9: 444-449, 1981
4. Pau A, Viale ES, Turtas S: Redundant nerve roots of the cauda equina. Surg Neurol 16: 245-250, 1981
5. Reinstein L, Twardzik FG, RussoGL: Electromyographic abnormalities in redundant nerve roots of the cauda equina. Arch Phys Med Rehabil 65: 270-272, 1984
6. Rengachary SS: Redundant nerve roots of the cauda equina, in Wilkins R H, Rengachary SS (eds.): Neurosurgery Vol III, Second edition, McGraw-Hill Companies, USA, 1996: 3847-3849 içinde
7. Rigsby CM, Virapongse C, Duncan C: Positional variability in redundant lumbar nerve-root syndrome. Surg Neurol 19: 513-516, 1983.
8. Suzuki K, Ishida Y, Ohmor, K: Redundant nerve roots of the cauda equina: clinical aspects and consideration of pathogenesis. Neurosurgery 24: 521-528, 1989
9. Suzuki K, Takatsu T, Inoue H: Redundant nerve roots of the cauda equina caused by lumbar spinal canal stenosis. Spine 17: 1337-1342, 1992
10. Thulin CA, Edner G, Fodstad H, Salford L, Svengaard NA: Redundant nerve roots of the cauda equina. a report of five cases. Acta Neurochir 41(1-3): 115-125, 1978
11. Tsuji H, Tamaki T, Itoh T: Redundant nerve roots in patients with degenerative lumbar spinal stenosis. Spine 10: 72-82, 1985