

# Orta Serebral Arter Fenestrasyonu: Olgu Sunumu

## Fenestrated Middle Cerebral Artery: A Case Report

HAKAN SEÇKİN, H. ZAFER KARS

SSK Ankara Eğitim ve Araştırma Hastanesi, 2. Nöroşirürji Kliniği, 06111 Dışkapı, Ankara

Geliş Tarihi: 4.9.2000 ⇔ Kabul Tarihi: 15.12.2000

**Özet:** Kafa içi damarların anomali ve varyasyonları iyi bilinen bir olgudur. Orta serebral arter fenestrasyonu ise nadir bir anomalidir. Bu anomalinin anjiyografik olarak saptanma oranı %0.26 olarak bildirilmiştir. Kafa içi damarların fenestrasyonlarının klinik önemi başka kafa içi damar anomalileri ile birlikte olabilmeleridir. Bu yazıda iki taraflı orta serebral arter anevrizması ile birlikte olan fenestre sağ orta serebral arter olgusu bildirilmiştir.

**Anahtar Kelimeler:** Anevrizma, fenestrasyon, orta serebral arter

**Abstract:** Anomalies and variations of the intracranial arteries is a well known entity. Fenestration of the middle cerebral artery is an unusual anomaly. The incidence of angiographic demonstration of this anomaly has been reported to be 0.26%. The clinical significance of fenestration of the intracranial arteries is their existence with other intracranial vascular anomalies. In this article a case of fenestrated middle cerebral artery accompanied with bilateral middle cerebral artery aneurysms is reported.

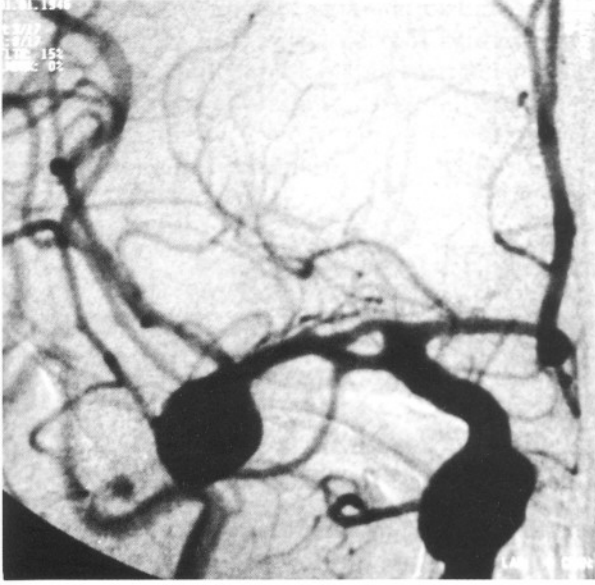
**Key Words:** Aneurysm, fenestration, middle cerebral artery,

## GİRİŞ

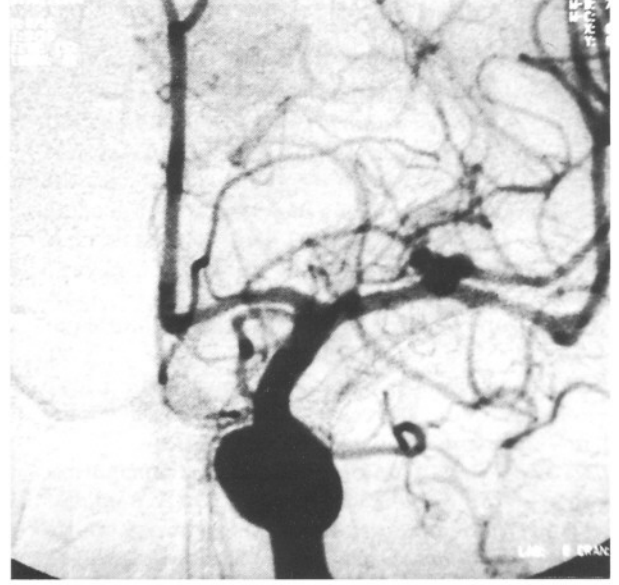Otopsi incelemeleri, anjiyografik çalışmalar ve cerrahi serilerde orta serebral arterin anomali ve varyasyonları tanımlanmıştır (6,10,13,14). Saptanan anomaliler duplikasyon, aksesuar orta serebral arter, erken bifurkasyon, orta serebral arterin dallanma varyasyonları ve fenestrasyon olarak ayrılır (2,4,9,12,13). Fenestrasyon anomalisi nadirdir ve bu anomaliye eşlik eden anevrizma varlığı ise daha da azdır (4,11,14). Bu yazıda fenestrasyon anomalisine eşlik eden bir orta serebral arter anevrizması olgusu bildirilmiştir.

## OLGU SUNUMU

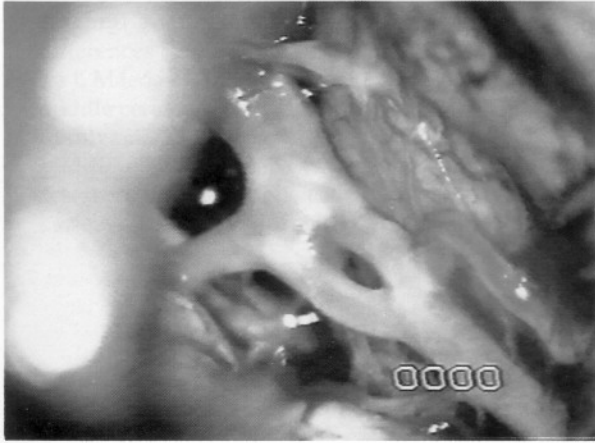54 yaşında erkek hasta ani başlayan baş ağrısı ve ardından gelişen kısa süreli bilinç kaybı ile acil servise başvurdu. Çekilen bilgisayarlı beyin tomografisinde (BBT) subaraknoid kanama (SAK) saptanması sonucu Hunt-Hess Grade I SAK tanısı ile servise yatırıldı. Anjiyografik incelemede sağ orta serebral arter M1 parçasında fenestrasyon anomalisi ve bifurkasyon yerleşimli anevrizma ile sol orta serebral arter M1 bifurkasyonunda anevrizma saptandı (Şekil 1,2). Fenestrasyon cerrahi diseksiyon sırasında da gözlemlendi (Şekil 3). Sağ orta serebral arter



Şekil 1: Anjiyografide sağ orta serebral arter başlangıcındaki fenestrasyon ve bifurkasyon yerleşimli anevrizma görülmektedir.



Şekil 2: Aynı hastanın sol selektif karotid anjiyografisinde orta serebral arter bifurkasyon anevrizması görülmektedir.



Şekil 3: Cerrahi diseksiyon sırasında fenestrasyonun cerrahi mikroskoptan görünümü.

anevrizması kliplenen hasta normal nörolojik muayene bulguları ile taburcu edildi. Sol orta serebral arter anevrizması bir ay sonra kliplendi. Hasta normal nörolojik muayene bulguları ile taburcu edildi.

## TARTIŞMA

Willis poligonunun anatomik varyasyonları kadavra çalışmaları veya anjiyografik incelemelerin yaklaşık yarısında saptanır (1,7). Duplikasyon, aksesuar orta serebral arter, erken bifurkasyon, orta serebral arterin dallanma varyasyonları ve

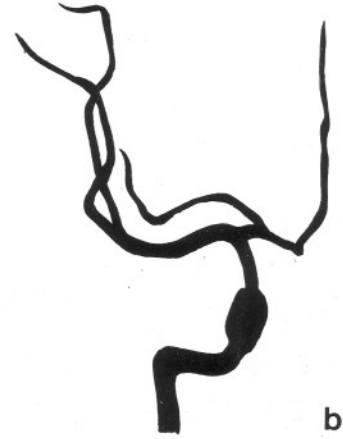
fenestrasyon görülen anatomik anomalilerdir (Şekil 4a,b,c,d,e ) (2,4,9,12,13). Manyetik rezonans anjiyografi ile yapılan bir çalışmada incelenen 425 olgunun ikisinde ( % 0.47 ) fenestre orta serebral arter saptanmıştır (10) . Baziler arter ve vertebral arterde görece daha sık saptanan fenestrasyon anomalisi orta serebral arterde nadirdir (3).

Orta serebral arter anevrizması nedeni ile SAK geçiren 347 olgunun otopsi incelemesinde yalnızca bir olguda fenestrasyon anomalisi bulunmuştur (%0.28) (2). Daha sonraları anevrizma oluşumu ile beraber olmayan fenestrasyon olguları anjiyografik çalışma (3,8) veya kadavra inceleme serilerinde (12,14) %0.26 ile %2 arasındaki oranlarda bulunmuştur. Yaşargil 100 olguluk kadavra incelemesinde saptadığı 2 olguya ek olarak anjiyografik incelemeler ve cerrahi diseksiyon sırasında saptanan fenestre orta serebral arter olgu sayısını 3 olarak bildirmiştir (14).

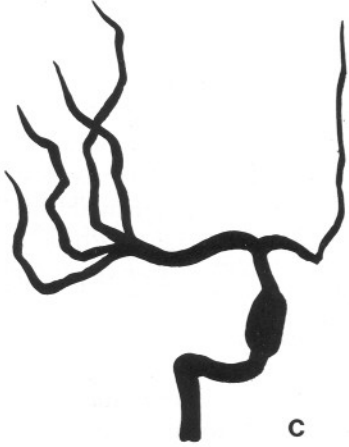
Fenestrasyon oluşumunun nedeni tam olarak bilinmemektedir. Ancak bu konuda paralel seyreden arterlerin füzyonunda bozukluk, gerçek parsiyel duplikasyondan fenestrasyon gelişimi veya ana damarı oluşturacak olan damar ağının embriyolojik dönemde tam olmayan füzyonu gibi teoriler öne sürülmüştür (3,8,12). Embriyolojik olarak anterior serebral arter ve orta serebral arter arasında ilkel bir damarsal ağ bulunur. Fenestrasyon gibi varyasyonlar



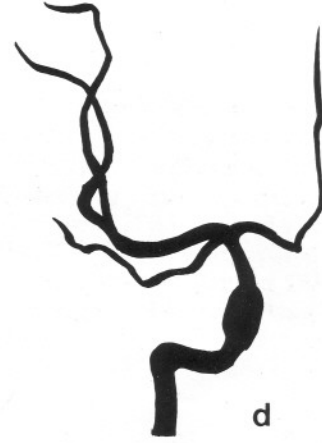Şekil 4 : Orta serebral arterin varyasyonları.  
Şekil 4a: Erken bifurkasyon.




Şekil 4b: Aksesuar orta serebral arter.



Şekil 4c: Kuadrifikasyon.



Şekil 4d: Duplikasyon.



Şekil 4e: Fenestrasyon.

aslında geçici olan bu tür dallanma ve anastomozların kalıcılığı ile açıklanmaktadır (11).

Orta serebral arterin fenestre kısmının Crompton tarafından yapılan histolojik incelemesinde media katında eksiklik olduğu gözlenmiş ve yazar bunun dallanma bölgesinde bulunmayan anevrizmaların oluşumuna yol açabileceğini öne sürmüştür (2). Ancak fenestrasyon bölgesinde anevrizma yerleşimi klinik ve radyolojik olarak gösterilememiştir.

Baziler arter ve vertebral arterde saptanan fenestrasyonların klinik önemi anevrizma oluşumuna yol açmalarıdır (5). Orta serebral arter fenestrasyonunun normal koşullarda klinik önemi

yoktur. Kafa içi anevrizmalar ile birlikte damar anomalilerinin bulunması cerrahi açıdan önem taşımaktadır. Anjiyografik olarak karışabilen erken orta serebral arter dallanması ameliyat öncesi değerlendirmede ve cerrahi sırasında fenestrasyondan ayrılmalıdır.

### Teşekkür;

Şekillerin çizimine katkılarından dolayı Dr. Ahmet ACIDUMAN'a teşekkür ederiz.

Yazışma adresi: Hakan Seçkin  
Başak sokak 61/16  
06660 Küçükesat Ankara  
Tel: 4465896  
E-posta: hakans11@yahoo.com

### KAYNAKLAR

1. Baptista AG: Studies on the arteries of the brain:III. Circle of Willis: Morphologic features. Acta Neurol Scand 40:398-414, 1964
2. Crompton MR: The pathology of ruptured middle-cerebral aneurysms with special reference to the differences between the sexes. Lancet 2: 421-425, 1962
3. Ito J, Maeda H, Inoue K, Onishi Y: Fenestration of the middle cerebral artery. Neuroradiol 13:37-39, 1977
4. Komiyama M, Nakajima H, Nishikawa M, Yasui T: Middle cerebral artery variations: Duplicated and accessory arteries. AJNR 19:45-49, 1998
5. Lazar ML, Bland JE, North RR, Bringewald PR: Middle cerebral artery fenestration. Neurosurgery 6:297-300, 1980
6. McCormick WF: Vascular diseases of the nervous tissue: Anomalies, malformations and aneurysms, in Bourne GH (ed) : The Structure and Function of Nervous Tissue . New York: Academic Press, 1969, cilt III, s. 537-596
7. Stehbens WE: Aneurysms and anatomical variation of cerebral arteries. Arch Pathol 75:45-64, 1963
8. Teal JS, Rumbaugh CL, Bergeron RT, Segall HD: Angiographic demonstration of fenestrations of the intradural intracranial arteries. Radiology 106:123-126, 1973
9. Teal JS, Rumbaugh CL, Bergeron RT, Segall HD: Anomalies of the middle cerebral artery: Accessory artery, duplication, and early bifurcation. Am J Roentgenol Radium Ther Nucl Med 118:567-575, 1973
10. Uchino A, Kato A, Takase Y, Kudo S: Middle cerebral artery variations detected by magnetic resonance angiography. Eur Radiol 10:560-563, 2000
11. Ueda T, Goya T, Wakisaka S, Kinoshita K: Fenestrations of the middle cerebral artery associated with aneurysms. AJNR 5:639-640, 1984
12. Umansky F, Dujovny M, Ausman JI, Diaz FG, Mirchandani HG: Anomalies and variations of the middle cerebral artery: A microanatomical study. Neurosurgery 22:1023-1027, 1988
13. Wollschlaeger G, Wollschlaeger PB, Lucas FV, Lopez VF: Experience and result with postmortem cerebral angiography performed as routine procedure of the autopsy. AJR 101:68-87, 1967
14. Yaşargil MG: Microneurosurgery Cilt I, Stuttgart, New York: Thieme; 1984, s.86