

# Dumbbell Spinal Schwannomada Transparaspinal Yaklaşım Olgusu Sunumu

## Transparaspinal Approach For Dumbbell Spinal Schwannoma Case Report

M. AKİF BAYAR, ŞAHİN TANRIKULU, YAVUZ ERDEM, KORAY ÖZTÜRK, ZEKİ BUHARALI

Sağlık Bakanlığı Ankara Eğitim ve Araştırma Hastanesi Beyin Cerrahisi Kliniği, Cebeci, Ankara (MAB, YE, KÖ, ZB), Sağlık Bakanlığı Kastamonu Devlet Hastanesi (ŞT)

Geliş Tarihi: 2.4.2001 ⇔ Kabul Tarihi: 19.6.2001

**Özet:** Th<sub>6</sub> sinir kökünden kaynaklanan dumbbell spinal schwannomalı 41 yaşında erkek bir olgu sunuldu. Tümörün ekstraspinal bölümü 4x5x6 cm boyutlarında idi. Tümör tek seansta posterior transparaspinal yolla çıkartıldı. Bu yazıda bu yaklaşımın üstünlüğü vurgulandı.

**Anahtar kelimeler:** dumbbell schwannoma, spinal tümör, transparaspinal yaklaşım

**Abstract:** A 41-year old male is presented with a dumbbell spinal schwannoma originating from the Th<sub>6</sub> root. The size of the tumor was 4x5x6 cm. The tumor was removed through one-stage posterior transparaspinal approach. Here we emphasize the superiority of this approach.

**Key words:** dumbbell schwannoma, spinal tumor, transparaspinal approach

### GİRİŞ

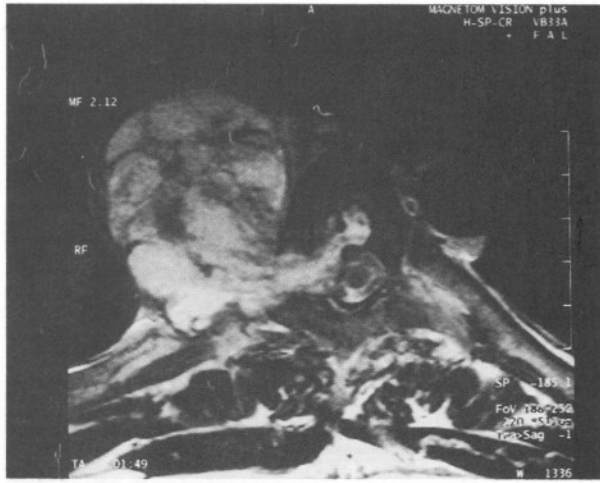
Spinal dumbbell schwannomaların ekstraspinal bölümleri bazen çok büyük hacimlere ulaşabilir. Bu durumda tümörün intraspinal ve ekstraspinal bölümleri için iki ayrı cerrahi girişim gerekebilir. Ancak son zamanlarda böyle lezyonların tedavisinde tek seans cerrahi yaklaşımlar önerilmektedir. Bu yaklaşımlar; lateral ekstrakaviter, postero-lateral, kostotransversektomi, transparaspinal olarak sayılabilir (2-4, 7, 10, 11, 13). Bu yazıda tek seansta posterior transparaspinal yaklaşımla gross total eksizyon yapılan torakal dumbbell schwannomalı bir olgu sunuldu.

### OLGU SUNUMU

41 yaşında erkek hasta bacaklarında güçsüzlük, uyuşukluk ve yardımsız yürüyememe yakınması ile kliniğimize müracaat etti. Yakınmaları 5 yıl önce başlayan ve son bir yıldır giderek artan hasta uygulanan tıbbi tedaviden yarar görmediğini ifade etti. Muayenede; sağda daha ileri alt spastik paraparazi; uyluk fleksiyon ve ekstansiyonunda, ayak bileği fleksiyon ve ekstansiyonunda sağda % 60, solda ise % 40 güç kaybı saptandı. Patella ve Achille refleksleri iki yanlı hiperaktif, Th<sub>6</sub> düzeyine yükselen hipoestezi, iki yanlı Achille klonusu ve Babinski bulgusu mevcut idi. Spinal magnetik

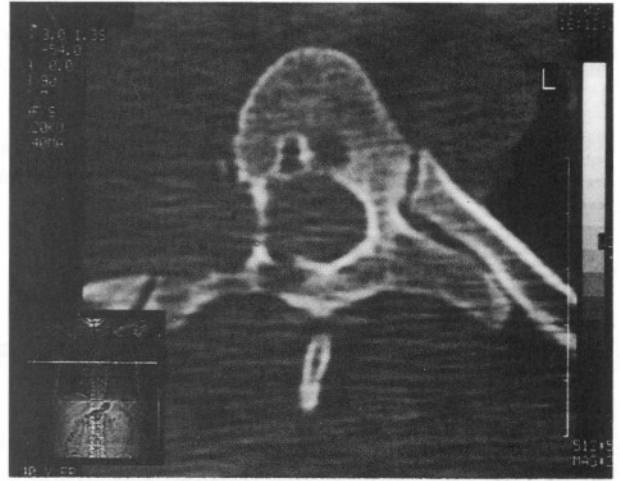
rezonans görüntü (MRG) de Th<sub>6</sub> düzeyinde spinal kanalda obliterasyona ve kord basısına, sağda nöral foramende genişlemeye neden olan, düzgün sınırlı, heterojen intensite gösteren, 4x5x6 cm boyutlarında ekstraspinal uzanım gösteren dumbbell tümör görüldü (Şekil-1). Spinal bilgisayarlı tomografide (BT) 6. torakal vertebrada sağ pedinkülde, transvers çıkıntıda ve kosta proksimal bölümünde ileri derecede erozyon görüldü (Şekil-2).

Hasta opere edildi. Prone pozisyonda Th<sub>6</sub> merkezde olarak "T" biçiminde cilt kesisi yapıldı.

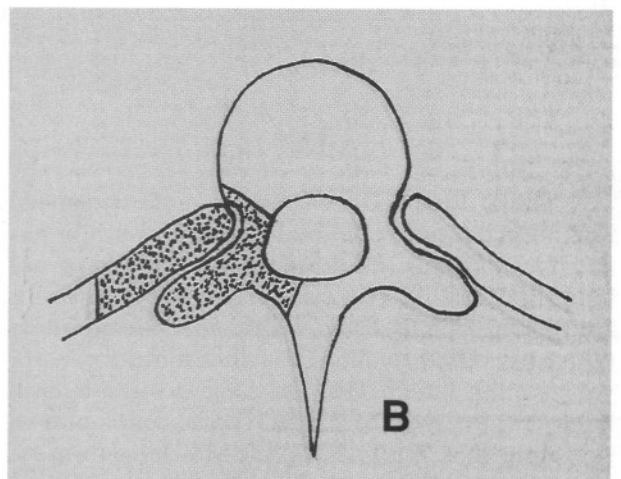
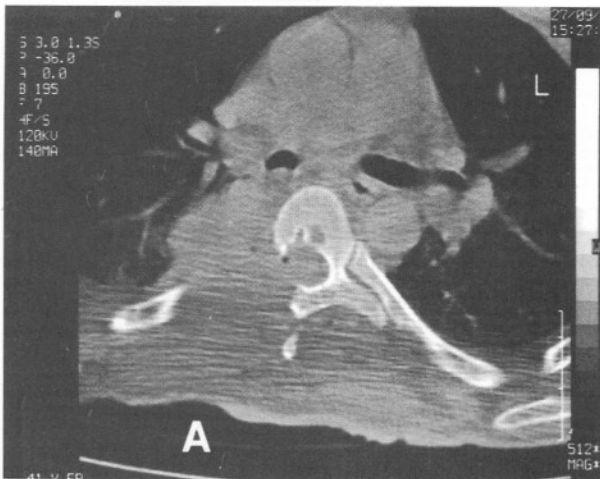


Şekil 1: Spinal MRG de aksiyel planda, Th<sub>6</sub> düzeyinde spinal kanalda obliterasyona ve kord basısına, sağda nöral foramende genişlemeye neden olan, düzgün sınırlı, heterojen intensite gösteren 4x6 cm boyutlarında ekstraspinal uzanım gösteren dumbbell tümör görülüyor.

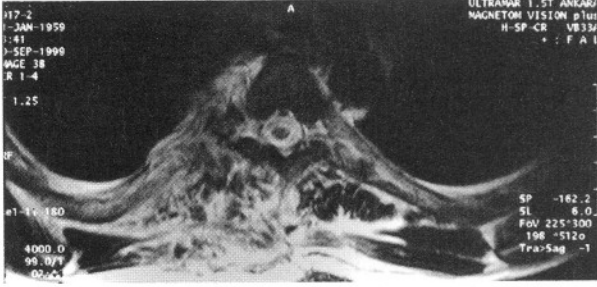
Yalnızca sağ tarafta paraspinal kaslar ekspoze edildi. Erektör spinal kasların yalnızca medial parçası (m. spinalis thoracis) Th<sub>6</sub> düzeyinde enine kesilerek; lamina transvers çıkıntı ve kostaların proksimal bölümleri ekspoze edildi. Sağda Th<sub>6</sub> parsiyel laminektomi yapıldı, erode olmuş transvers çıkıntı ve pedinkül alındı, sağ 6. kosta proksimal kısmı 4 cm. kadar çıkartıldı (Şekil-3 a,b). Tümörün ekstradural bölümünün toraks boşluğuna uzanımı ortaya konuldu. Dura vertikal olarak açıldı ve tümörün intradural bölümü mikrodiseksiyonla tamamen çıkartıldı. Daha sonra spinal kanal dışına uzanan bölüm önce intrakapsüler olarak boşaltıldı, daha sonra keskin ve küt diseksiyonla parietal plevradan ayrılarak vena cava inferiora yapışık olan



Şekil 2: Ameliyat öncesi spinal BT de sağ pedinkül, transvers çıkıntı ve kosta proksimal bölümünde ciddi erozyon görülüyor.



Şekil 3-a: Ameliyat sonrası spinal BT de kemik yapılar (Th<sub>6</sub> sağ parsiyel laminektomi, pedinkül, transvers proces, kosta proksimal bölümü çıkartılmış) görülüyor, b: Çıkartılan kemik yapıların şematik çizimle gösterilmesi



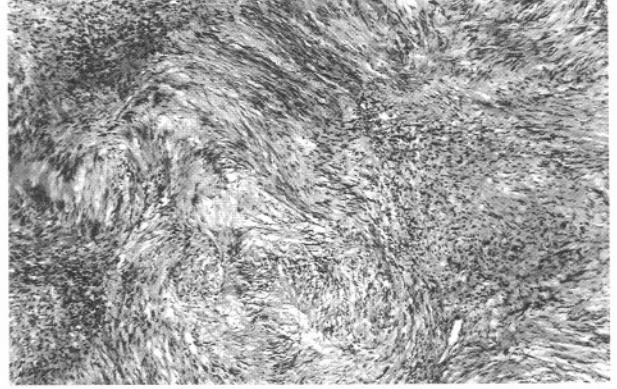
Şekil 4: Ameliyat sonrası erken dönem spinal MRG de aksiyel planda; vena kava inferiora komşu olan bölüm dışında tümörün tama yakın çıkartılmış olduğu görülmüştür.

kısım dışında tama yakın çıkartıldı (Şekil-4). Histopatolojik tanı schwannoma olarak alındı (Şekil-5). Ameliyat sonrası erken dönemde hastanın güç kaybında belirgin düzelme saptandı ve yardımsız yürüyebilir durumda 10. günde taburcu edildi. 3. ayda yapılan kontrol muayenesinde yakınması yoktu. Nörolojik muayenede yalnızca Patella ve Achille refleksleri iki yanlı hiperaktif, Babinski bulgusu iki yanlı pozitif idi. Yine 6. ve 12. aylarda yapılan muayenesinde yakınması yoktu, nörolojik muayene bulguları bir önceki gibiydi.

## TARTIŞMA

Genellikle arka sinir köklerinden kaynaklanan spinal schwannomalar erişkin primer spinal tümörlerinin % 30 kadarını oluştururlar ve sıklıkla torakal bölgede görülürler (5,8,14). Sıklıkla intradural-ekstramedüller konumludurlar. Ancak daha az oranda ekstradural veya intra-ekstradural "dumbbell", kumsaati biçiminde olabilirler (5,8,14). Yıllar içinde dumbbell schwannomaların ekstraspinal bölümleri bizim olgumuzda olduğu gibi çok büyük boyutlara ulaşabilir.

Yalnızca intraspinal yerleşimli schwannoma klasik olarak posterior orta hat yaklaşımı ve total veya parsiyel laminektomi ile çıkartılabilirler (6-8, 14, 16). Omuriliğin ön bölümüne yerleşmiş tümörlerde bile çoğu kez bu yaklaşımla yeterli ekspojuz sağlanabilir (7, 8, 16). Ancak dumbbell schwannomalarda tümörün ekstraspinal bölümü büyük boyutlara ulaştığında; tümörün intraspinal ve ekstraspinal bölümleri için iki ayrı cerrahi girişim gerekebilir (7). Torakal bölge dumbbell schwannomalar için önce posterior yaklaşımla tümörün intraspinal bölümünün çıkartılması, daha sonra anterior yaklaşımla (torakotomi ile) ekstraspinal bölümün çıkartılması önerilmiştir (7). Bu yaklaşım günümüzde halen



Şekil 5: Gevşek mikrokistik (Antoni B) alanlarla, sellüler alanlardan oluşan bifazik paterne sahip schwannoma (HE x 50)

uygulanmaktadır. Ancak ekstraspinal uzanım gösteren torakal spinal tümörlerde çoğu kez torakotomiye gerek olmadan tek seansta yalnızca posterior yaklaşımla tümörün çıkartılması mümkündür (4, 10, 13). Onesti aynı yaklaşımı lomber bölge içinde önermiştir (10).

Posterior yaklaşımda yalnızca lezyon tarafındaki lamina, faset eklemi, transvers çıkıntı, pedikül ve kostanın proksimal kısmının çıkartılması ile yeterli ekspojuz sağlanabilir. Burada sunulan olguda söz edilen yapıların tek yanlı olarak yalnızca sağda çıkartılması, 6. kosta proksimal bölümünün 4 cm. kadar çıkartılması ile tümörün ekstraspinal parçası tam olarak ekspoze edilebilmiştir. Böyle olgularda posterior yaklaşım torakotomiye göre önemli avantajlar sağlar (4, 10, 13). Bu avantajlar; ikinci bir yaklaşıma gerek olmadan tümörün tek seansta çıkartılabilmesi, girişimin tamamen ekstraplevral olması, hemotoraks ve pnömotoraks riskinin çok az olması, solunum fonksiyonlarının etkilenmemesi, operasyon sonrası toraks tüpü uygulanmaması olarak sayılabilir. Bunun yanında posterior yaklaşım bazı dezavantajlarda içerir (1,9, 12,15). Bu dezavantajlar; orta hattın sınırlı görülebilmesi ve instabilite gelişme olasılığı olarak sayılabilir. Ancak burada sunulan olguda tümörün lateral ve medial sınırlarına tam olarak hakim olunabilmiştir. Ameliyat sonrası 1. yılda klinik ve radyolojik instabilite saptanmamıştır.

Sonuç olarak; toraks boşluğuna uzanım gösteren dumbbell spinal schwannomalar büyük bir kitle oluştursalar bile; tek seansta posterior transparaspinal yolla çıkartılabilirler. Bu olgularda ayrıca anterior yaklaşım (torakotomi) gereksinimi yoktur.

## KAYNAKLAR

1. Dietze D, Fessler R: Thoracic disc herniations. Neurosurg Clin North Am 4: 75-90, 1993
2. Fessler R, Dietze D, Mac Millan M, Peace DI: Lateral parascapular extrapleural approach to the upper thoracic spine. J Neurosurg 75: 349-355, 1991
3. Larson SJ, Halst RA, Hemmy DC: Lateral extracavitary approach to traumatic lesions of the thoracic and lumbar spine. J Neurosurg 45: 628-637, 1976
4. Lesion F, Rousseaux M, Lozes G, Villette L, Clarisse J, Pruvo JP: Posterolateral approach to tumours of the dorsolumbar spine. Acta Neurochir 81: 40-44, 1986
5. Levy WL, Latchaw J, Hahn JF: Spinal neurofibromas. A report of 66 cases and a comparison with meningiomas. Neurosurgery 18: 331-334, 1986
6. Lave Jg: Neurosurgical techniques: Laminectomy for removal of spinal cord tumour. J Neurosurg 25: 116-121, 1966
7. Mc Cormick PC, Post KD, Stein BM: Intradural extramedullary tumors in adults. Neurosurg Clin North Am 1(3): 591-608, 1990
8. Mc Cormick PC, Stein BM. Spinal cord tumors in adults. Youmans Jr (ed) Neurological Surgery Cilt: 6, Philadelphia, WB Saunders. 1996: 3102-3122 içinde
9. Oglivie JW. Thoracic disc herniation in: textbook of spinal surgery. Bridwell Kh, Dewald RL (eds). Philadelphia, JB Lippincott Co, 1991: 771-778 içinde
10. Onesti ST, Askhenazi E: The transparaspinal approach to dumbbell-shaped spinal tumors. in: Renganchary SS, Wilkins RH (eds) Neurosurgical Operative Atlas Cilt: 7, 1998: 241-248 içinde
11. Overby MC, Rothman AS. Anterolateral decompression for metastatic epidural spinal cord tumors. Results of a modified costotransversectomy approach. J Neurosurg 62: 344-348, 1985
12. Sekhar LN, Janetta PJ: Thoracic disc herniation: operative approaches and result. Neurosurgery 12: 303-305, 1983
13. Shaw B, Mansfield L, Borges L. One-stage posterolateral decompression and stabilization for primary and metastatic vertebral tumors in the thoracic and lumbar spine. J Neurosurg 70: 405-410, 1989
14. Stein BM: Spinal intradural tumors. in Wilkins RH, Renganchary SS (eds) Neurosurgery Cilt. 1, New York, Mc Graw-Hill 1985: 1048-1061 içinde
15. Stillerman BC, Weiss MH: Management of thoracic disc disease. in , Selman W(ed) Clinical Neurosurgery, Baltimore, Williams Wilkins, 1992, pp 325-352
16. Yaşargil MG, Tranmer BI, Adamson TE, Roth P: Unilateral partial hemilaminectomy for the removal of extra and intramedullary tumours and AVMs. Adv Tech Stand Neurosurg 18: 113-132, 1991

*Sinir kılıfı tumorlerinin %70-75'i intradural ekstraparaspinal, %15'i dumbbell, %15'i ekstraparaspinal ve %1'den azı intramedüllerdir.*