

Hızlı Büyüme Gösteren Nadir Lokalizasyonlu Spinal Osteokondroma: Olgu Sunumu

Spinal Osteochondroma with Rapid Growth on a Rare Localization: Case Report

ORHAN ŞEN, M.VOLKAN AYDIN, BÜLENT ERDOĞAN,
FAZİLET KAYASELÇUK, TÜLİN YILDIRIM

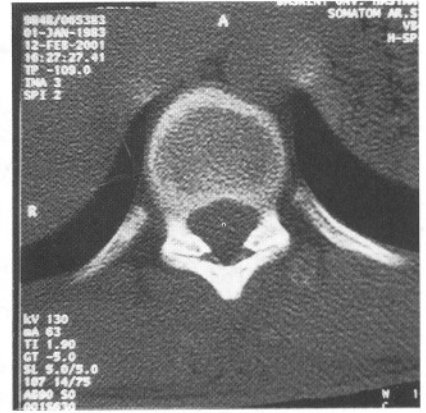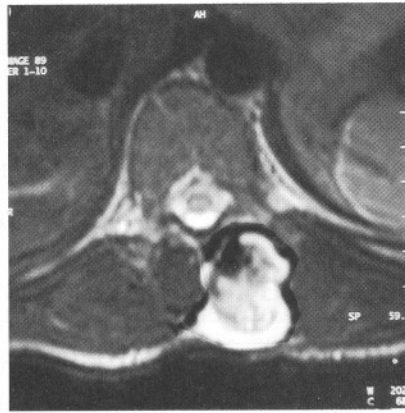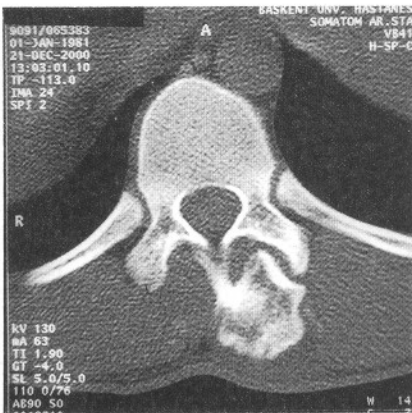
Başkent Üniversitesi Tıp Fakültesi Nöroşirürji (OŞ, MVA, BE),
Patoloji (FK) Ve Radyoloji (TY) ABD'leri Ankara-Türkiye

Geliş Tarihi: 10.12.2001 ⇔ Kabul Tarihi: 05.02.2002

OSTEOKONDROMA

Osteokondroma genellikle uzun kemiklerin diafizel bölümlerini tutan ve sık görülen benign kemik tümördür. Spinal tutulum %1-4 kadar olup daha çok servikal vertebralarda görülmekteyken alt torakal tutulum oldukça nadirdir. Osteokartilajenöz

egzostoz olarak bilinen osteokondromaların multipl herediter egzostoz ve soliter osteokondroma olmak üzere iki farklı tipi bulunmaktadır. Bu olguda nadir lokalizasyonda (Th10 vertebra yerleşimli) hızlı büyüme gösteren soliter osteokondroma vakası sunuldu.



Şekil 1: Lezyonun pre-op aksiyel CT görünümü

Şekil 2: Lezyonun pre-op aksiyel MRI görünümü

Şekil 3: Lezyonun post-op kontrol aksiyel CT görünümü