

"DIGITAL SUBTRACTION ANGIOGRAPHY": UYGULAMALARI VE SINIRLAMALARI

Dr. M. Olcay ÇİZMELİ, Dr. Erhan ILGIT

Gazi Üniversitesi Tıp Fakültesi, Radiyagnostik Anabilim Dalı
Türk Nöroşirürji Dergisi 1 : 152-156, 1990

ÖZET : Son yıllarda anjiyografi alanında yeni ufuklar açan ve ülkemizde de yaygınlaşmaya başlayan "Digital Subtraction Angiography" (DSA) cihazının teknik özellikleri, uygulama alanları ve sınırlamaları tartışılmıştır.

Anahtar Kelimeler : "Digital Subtraction Angiography", Teknik.

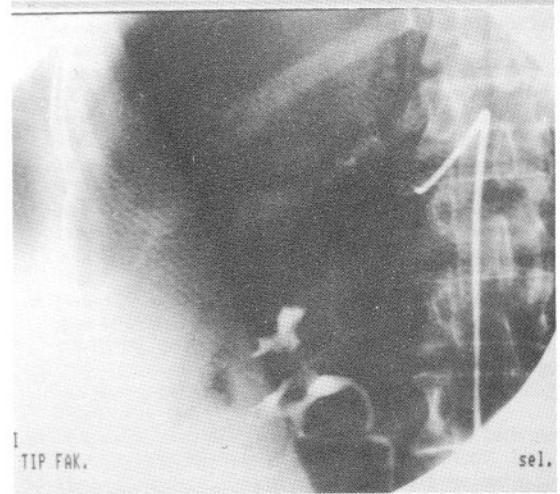
SUMMARY : Digital Subtraction Angiography (DSA) has recently been shown to be a valuable tool in the evaluation of vessel and heart abnormalities. It is also becoming a popular radiological diagnostic modality in our country. In this article applications and limitations of DSA and a brief comparison of conventional and digital subtraction techniques are discussed.

Key Words : Digital Subtraction Angiography, Technique.

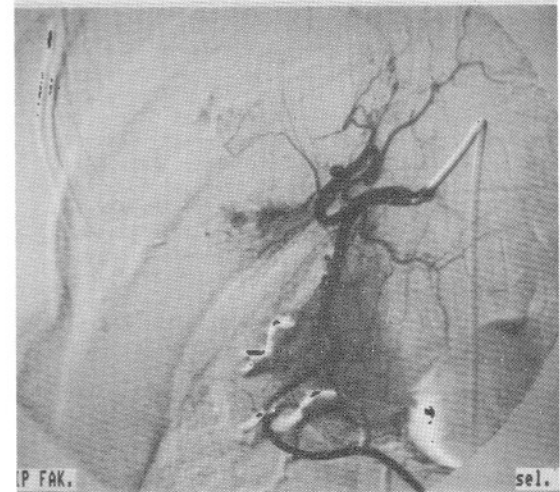
GİRİŞ

Son yıllarda bilgisayar kullanımının tıbbi tanı yöntemlerine girmesiyle "Digital Subtraction Angiography" (DSA) damarsal yapıların ve lezyonlarının radyolojik görüntülemesinde kullanılan yaygın bir yöntem haline gelmiştir. İlk deneysel DSA çalışmaları ABD ve Federal Almanya'da 1970'li yıllarda başlamıştır. Tanıya katkısı ve uygulama kolaylığı nedeniyle de oldukça kısa sürede çok hızlı bir gelişme göstererek 80'li yılların başından itibaren büyük merkezlerde olağan kullanıma girmiştir (9).

DSA sisteminin amacı, çevre kemik ve yumuşak dokuya ait yapılar nedeniyle ayrıntılı görüntülenmesi engellenen, kontrast madde içeren damarsal yapıların, çevredeki bu engelleyici dokular silinerek, yüksek kontrasttaki görüntüsünün oluşturulmasıdır. Elde edilen görüntü üzerinde patolojinin anlaşılmasını kolaylaştıracak, görüntü niteliğini arttıracak bir takım işlemlerin (postprocessing) yapılabilmesi de önemlidir. Sisteme adını veren sayısal çıkartma işlemi damar dışı yapıların ortadan kaldırılmasındaki temel noktadır. Bu işlem, görüntüler sayısal hale geldikten sonra aynı noktadaki x-ışını şiddetlerinin logaritmasına karşılık gelen iki sayının çeşitli yöntemlerle çıkartılması (Zamansal, Enerji, Hibrid) esasına dayanır. Çıkartma yöntemlerinin ayrıntılı tartışması bu yazının kapsamı dışında tutulmuştur. Bu şekilde önce, kontrast madde içermeyen damarlar, kemik ve yumuşak dokulardan oluşan maske görüntü alınır (Şekil : 1-A). Daha sonra intraarteriyal (ia) veya intravenöz (iv) yolla verilen kontrast madde sonrası görüntüler elde edilir (Şekil : 1-B). İki görüntü arasındaki fark alınır ki bu da yalnızca kontrast madde içe-

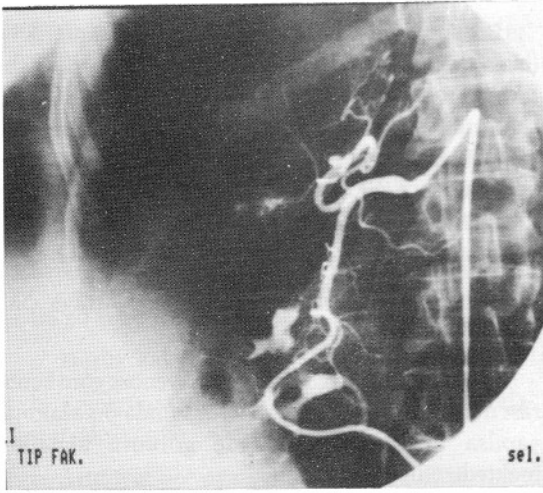


Şekil : 1.A Kontrast madde enjeksiyonundan önce alınan maske görüntü.



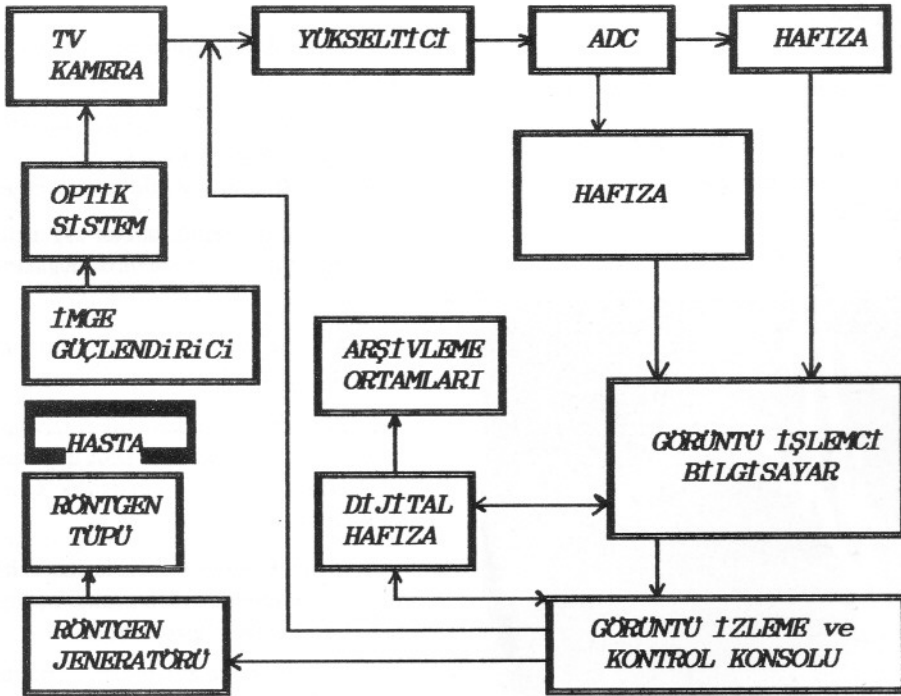
Şekil : 1.B Kontrast madde enjeksiyonundan sonra alınan görüntü.

ren damarlardan oluşan sonuç görüntüdür (Şekil : 1-C) (2.3).



Şekil : 1.C İki görüntünün birbirinden çıkartılması ile elde edilen sonuç görüntü.

DSA'da görüntü elde edebilmek için birçok alt birimin birbirleriyle uyumlu olarak çalışması gerekir. Bir inceleme boyunca sürekli x-ışını üretecek olan yüksek ısı kapasiteli röntgen tüpü için gerekli olan yüksek voltajı jeneratör sağlar. X-ışını hastadan geçtikten sonra imge güçlendiricide gün ışığında bile izlenebilecek yüksek yoğunluklu görüntü haline gelir. Bu görüntü televizyon kamerasında elektrik sinyallerine çevrilir. Elektrik sinyalleri, analog görüntünün bilgisayar tarafından kabul edilebilmesi için analog/Dijital Çevirici (ADC) de sayısal hale dönüştürülür. Sayısal sinyallerin ayrı ayrı değerleri bir bütün olarak alındığında sayısal görüntü ortaya çıkar. Buradaki her sayısal değer beyaz ve siyah arasındaki bir gri tonuna karşılıktır. Görüntü işlemcisinde, sayısal görüntü üzerinde aritmetik işlemlere, niteliği artırıcı yöntemlere başvurulabilir, kalitatif ve kantitatif analizler yapılabilir. Görüntüler sayısal olarak optik disk, magnetik disk, disket veya bandlarda depolanabileceği gibi analog olarak film üzerinde de saklanabilir (1) (Şekil : 2).

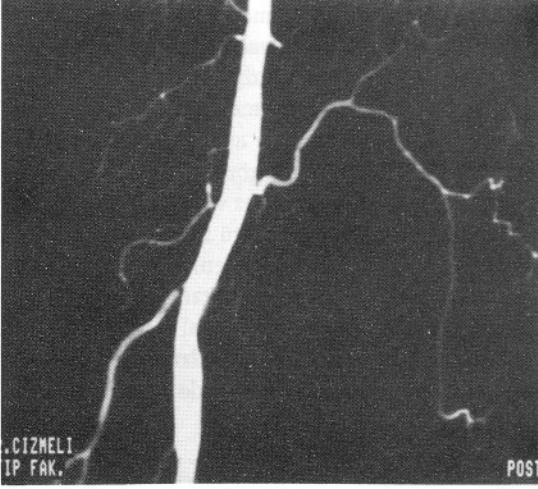


Şekil : 2.DSA Ünitesinin basitleştirilmiş çizimi

Damar içine verilebilen kontrast maddelerin bulunmasıyla birlikte uygulama alanına giren ve uzun yıllar, tanıya katkısından dolayı değerini yitirmeyen konvansiyonel anjiyografi ile karşılaştırıldığında DSA'nın şu farklı noktaları ortaya çıkar :

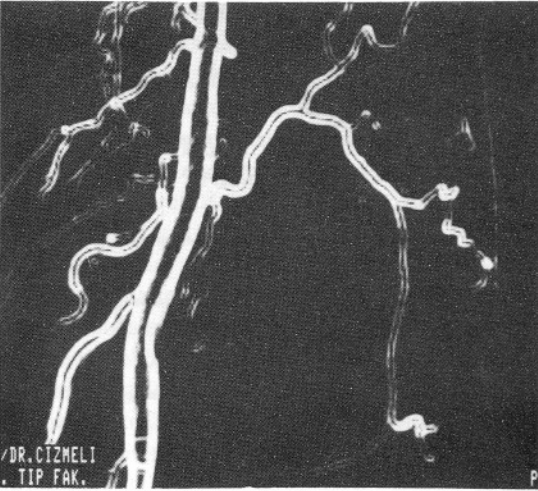
1. Kontrast madde içeren damarsal oluşumlarla üstüste gelerek görüntü ayrıntısını bozan kemik ve yumuşak dokular gibi engelleyici oluşumlar sayısal çıkartma işlemi sonucunda ortadan kaldırılarak yalnızca damarların görülmesi sağlanır.

2. Çıkartma işlemi sonrasındaki görüntülerde damarsal anatomiye daha iyi vurgulayabilmek için çeşitli özel işlemler (kenar netliğini arttırma, sadece damar duvarlarını gösterme vb.) yapılması olanaklıdır (Şekil : 3-A, 3-B).



Şekil : 3-A i.a. popliteal anjiyografi;

3. Hem anjiyografi ekibi ve hem de hasta daha az radyasyona maruz kalmaktadır. Örneğin bir kardiyak çalışmada hasta tarafından soğrulan doz, film anjiyografidekinin % 10'u, sineanjiyografidekinin ise yalnızca % 4'ü kadardır (10).



Şekil : 3-B Aynı görüntünün "edge graient" işlemi uygulanmış hali.

4. İlk yatırım pahalı olmakla birlikte işletme masrafları hesaplandığında hasta başına maliyetin çok daha ucuz olduğu ortaya çıkmaktadır (15).

5. İncelenecek bölgeden uzakta, girişim yapılması kolay bir damardan, iv kontrast madde verilerek, görüntü niteliğinde bir miktar kayıba rağmen tanıya varmak olanaklıdır.

DSA'nın kullanıma girdiği ilk yıllarda periferik iv (brakial vena enjeksiyonu) veya transvenöz (periferik ven ponksiyonu ile santral venlerin kateterizasyonu) kontrast madde verilerek tüm arteriyel sistemin görüntülenebileceği düşünülmüştü. Daha sonraki çalışmalarda ise ia kullanımının da gerekli olduğu gösterilmiştir.

Transvenöz ve intravenöz uygulamalar karşılaştırıldığında bazı noktalarda farklılıklar ortaya çıkmaktadır :

1. Transvenöz uygulamada intravenöze göre kontrast madde miktarında % 58-72 oranında bir azaltma yapılsa bile yeterli kalitede görüntü alınabilmektedir (10).

2. Transvenöz uygulamada girişim sırasında nadiren de olsa kateter kardiyak perforasyona ve kontrast maddenin intraperikardiyal enjeksiyonuna yol açabilmektedir (7).

3. Periferik iv uygulamada üst vena kava komşu yapıların görünümünü egelleyebilir.

4. Periferik iv enjeksiyonda, sağ atriuma drenaj yetersiz olduğu durumlarda boyun venlerine kaçış karotid arterlerin görünümünü engelleyebilir.

Bu iki sorun, venöz kateter sağ atrium içine kadar iletiğinden transvenöz uygulamada ortaya çıkmaz.

DSA'nın iv uygulamalardaki üstünlükleri ise şunlardır (4,6,7,8,11,13) :

1. Günümüzde kullanılan invaziv tanı yöntemlerinden olan anjiyografide, iv DSA uygulamasında hastaya verilebilecek tüm rahatsızlık sadece bir vena ponksiyonudur.

2. İşlem öncesi ve sonrası hastanın hastanede yatırılması gerekmediğinden ayaktan takip edilen hastalarda da kolayca uygulanabilir.

3. İşlem hastaya anlatıldığında hasta tarafından kabul edilebilirliği oldukça yüksektir.

4. Kısa aralıklarla tekrar edilebilmesi nedeniyle izlem ve araştırmaları kolaylaştırır.

5. Arter ponksiyonu ve/veya kateterizasyonunun mümkün olmadığı veya tehlikeli olduğu durumlarda uygulanabilir.

Tüm bu üstünlüklerinin yanısıra iv DSA'nın sınırlamaları ve dezavantajları da vardır (4,7,9,11,13):

1. Yutkunma, solunum, kırırdanma, kalp atımı ve damar pulsasyonları, barsak peristaltizmi gibi hareket artefaktlarına neden olan etkenleri en aza indirmek için hastanın iyi koople olması gerekir.

2. Hastanın kan dolaşımı da görüntü niteliğini etkiler. Enjeksiyon yeri ile görüntülenecek alan arası uzaklık ne kadar fazla ise iv yolla bolus tarzında verilen kontrast maddenin arteriyel sisteme geçişi ve istenilen alanda görüntülenmesi arasındaki süre yani "gecikme zamanı" da o kadar uzun olacaktır. Uzun gecikme zamanı ise kontrast maddenin kanda daha fazla dilüe olmasına ve kontrastlığın azalmasına neden olur. Gecikme zamanının uzamasındaki etkenler de şu şekilde sıralanabilir :

a. Düşük kalp debisi,

b. Enjeksiyon yeri ile incelenecek bölge arasındaki obstrüksiyonlar,

c. Arteriyel ve/veya venöz sistemde stenoz,

d. Büyük anevrizma (kan akımını azaltır, içerisindeki turbulans kan-kontrast madde karışımını artırır).

3. Basınç farklarının ölçülmesi mümkün değildir.

4. Uzaysal çözüleme (birbirine en yakın iki noktanın ayırt edilebilme yeteneği) sınırlıdır.

5. Özellikle abdominal ve servikal incelemelerde besleyici ve drene edici damarların gösterilmesinde istenmeyen damarsal yapıların da kontrast madde ile dolması sonucu ayrıntılı görüntü engellenebilir.

6. Çok miktarda kontrast madde gerektirir. Bu inceleme sırasında hastaya 200-250 cc (3cc/Kg)'den fazla kontrast madde verilmemelidir. Her bir iv enjeksiyonda 40 cc kontrast madde kullanıldığından ardarda yaklaşık beş enjeksiyon yapılabilir. Fazla miktarda kontrast maddenin iki önemli etkisi vardır (10):

a. pH düşer, asidoz gelişebilir. Bu etki 10-15 dakika beklenmez ise kümülatiftir.

b. Osmolalite artışı ile intravasküler volüm artar, kalp yetmezliği ve pulmoner ödem ortaya çıkabilir (1 ml. hiperosmolar kontrast madde 8-10 ml kısa süreli plazma artışına neden olur). Günümüzde pahalı olmalarına karşın hipoosmolar kontrast maddeler kullanıldığında böyle komplikasyonlar ortaya çıkmamaktadır. Hipoosmolar iyonik ve non-iyonik kontrast maddeler (Omnipaque, Ultravist, Hexabrix) kullanıldığında ağrı hissi, endotel hasarı, kan-beyin bariyerinin etkilenmesi, tromboz ve tromboflebit ile bradikardi gibi yan etkilere de çok ender rastlanmaktadır (14).

DSA'da kontrast madde iv yolla verildiğinde ortaya çıkan bazı sınırlama ve dezavantajlar nedeniyle ia uygulamalar gerekebilir. Hoffman ve ark. (7) iv DSA

incelemelerinin karotid ve vertebral sistemlerde % 42 oranında tanısal değer taşımadığını bildirmişlerdir. Damarsal yapıların DSA'da tanısal değer taşıyabilecek şekilde görüntülenebilmesi için damar lümeninde belli konsantrasyonda kontrast madde bulunması gerekir (8). Bu değerler :

8 mm çaplı bir damar için 2-6 mg I/ml

2 mm çaplı bir damar için 10-20 mg I/ml

1 mm çaplı bir damar için 20-37 mg I/ml dir.

En iyi inceleme koşullarında bile venöz enjeksiyonla arterlerde 20 mg I/ml den yüksek bir kontrast madde konsantrasyonu elde edilemez. Bu nedenle iv DSA ile 2 mm den daha küçük çaplı arterler gösterilemez. İki milimetreden daha küçük çaplı damarların görüntülenmesi gerekiyorsa kontrast madde ia olarak verilmelidir. Bu şekilde uygun koşullarda, gerekli kontrast madde konsantrasyonu sağlanarak 0.1 mm çapındaki damarlar bile görüntülenebilir. İnterarteriyel DSA günümüzde sıklıkla uygulanan ve deneyimli ellerde nadiren komplikasyonlara yol açan bir yöntemdir. Arter ponksiyonundan sonra kontrast madde direkt olarak iğne aracılığıyla verilebileceği gibi buradan uygulanacak kateterizasyonla selektif veya süperselektif anjiyografiler de yapılabilir. iv DSA ile karşılaştırıldığında ia DSA'nın şu üstünlükleri görülür:

1. Çok daha az kontrast madde gerektirir.

2. Hareket artefaktları daha azdır.

3. Selektif uygulamalarla istenmeyen damarsal yapıların görüntü dışı tutulması sağlanabilir.

4. Kalp debi düşüklüğü, stenoz, anevrizma gibi hemodinamik faktörlerden etkilenmez.

5. Uzaysal çözüleme, iv DSA'ya göre daha yüksek ancak konvansiyonel anjiyografiye göre daha düşük olmasına karşın kontrast çözüleme konvansiyonel anjiyografiye göre daha yüksektir (8,12). Bu nedenle küçük çaplı damarların, kollaterallerin ve anormal, patolojik boyanmaların daha net görüntülenmesini sağlar.

Hastaya verilen sıkıntı ia DSA'da daha fazladır. Komplikasyon olasılığının daha yüksek olması, girişim sonrası bakım gerektirmesi de dezavantajlardır. Son zamanlarda özellikle aorta ve karotid arterlerin küçük çaplı (3-4 F) kateterler kullanılarak brakial arter yolu ile kateterizasyonu hastaların ayaktan takip edilebilmelerini sağlamaktadır (5,6).

DSA'da kontrast maddenin iv yolla verilmesi, sınırlamaların dışında kalan hasta gruplarında aorta ve ana dallarının görüntülenmesinde yararlı ve yeterli bir uygulamadır. iv DSA'da bir lezyonun saptanması o lezyonun yokluğunun kanıtı değildir, bu nedenle iv DSA'nın belki de en büyük riski yanlış

tedaviye yol açabilecek eksik tanıdır. Bunun dışında küçük çaplı damarların, bu damarlardan beslenen lezyonların, kollaterallerin ve daha ayrıntılı incelenmesi gereken damarsal oluşumların görüntülenmesinde ia uygulama tercih edilmektedir.

Yazışma Adresi : Dr. M. Olcay Çizmeli
Gazi Üniversitesi Tıp Fakültesi
Radiyagnostik Anabilim Dalı
Beşevler 06510 ANKARA

KAYNAKLAR

1. Bor D:Anjiyografide Sayısal Çıkartma Tekniğinin Prensipleri. Teknik Rapor:9. Ankara, Aralık 1986. TAEK Yayını
2. Brody WR:Digital Radiography. New York, Raven Press 1984, pp.30-43
3. Bushong SC:Radiologic Science for Technologists. (E ed.) St. Louis, Toronto, The C.V. Mosby Company 1984, pp.345-362
4. Chernin MM, Pond GD, Bjelland JC, et al:Evaluation of Double Aortic Arch and Aortic Coarctation by Intravenous DSA. JCVS 28:581-584, 1987
5. Cope C:Minipuncture Angiography. Radiol Clin North Am 24:359-367, 1986
6. Gonzales CF, Doan HT, Han SS, De Filipp GT:Extracranial Vascular Angiography. Radiol Clin North Am 24:419-451, 1986
7. Hoffman MG, Gomes AS, Pais SO:Limitations in the Interpretation of Intravenous Carotid Digital Subtraction Angiography. Am Jour Roent 142:261-264, 1984
8. Huber G, Piepgras U:Update and Trends in Venous and Arterial Digital Subtraction Angiography in Neuroradiology. Advances Vol. II:37-57, 1985
9. Hunt AH:Digital Subtraction Angiography:Patient Preparation and Care. Journal of Neuroscience Nurses 19:222-225, 1987
10. Levin AA:Digital Subtraction Angiography. Pediat Ann 16:563-569, 1987
11. Matsunaga N, Hayashi K:Digital Subtraction Angiography in Takayasu Arteritis. Acta Radiol 28:247-252, 1987
12. Ovitt TW, Newell II JD:Digital Subtraction Angiography:Technology, Equipment and Techniques. Radiol Clin North Am 23:177-184, 1985
13. Palma LD, Stacul F, Maffessanti M, et al:Intraarterial Digital Angiography of the Liver. Euro Jour Radiol 3:202-207, 1983
14. Speck U (ED):X-Ray Contrast Media:Overview, Use and Pharmaceutical Aspects. Published by Schering AG, Berlin, West Germany 1987, pp.12
15. Van Der Put TH:Cost/Benefit Calculations for Digital Subtraction Angiography in DSA in Clinical Practice, Published by Philips Medical Systems, Best, Netherlands 1986