

# EKSPERİMENTAL İNTRASEREBBAL-İNTRAVENTRİKÜLLER HEMATOMLARIN LOKAL UROKİNAZ İNJEKSİYONU İLE LİZİSİ (\*)

Dr. Süleyman MOLLAMAHMUTOĞLU, Dr. Fadıl AKTÜRK, Dr. Kadriye YILDIZ, Dr. Müfit KALELİOĞLU, Dr. Yavuz ÖZORAN

Trabzon Nümunne Hastanesi Nöroşirürji Kliniği (SM), KTÜ (Karadeniz Teknik Üniversitesi) Tıp Fakültesi Nöroşirürji (FA, MK) ve Patoloji (KY, YÖ) Anabilim Dalı

Türk Nöroşirürji Dergisi 1 : 107-114, 1990

**ÖZET :** İntraserebral hematoma-intraventricüler hematoma (ICH-IVH)'larda birinci jenerasyon fibrinolitik ajanlardan olan urokinaz (UK)'ın hematoma lizisindeki tesir ve güvenilirliği kendi modelinde araştırıldı. Toplam 32 kedide (ağırlıkları 2-3,3 kg) genel anestezi altında sağ frontal lob ve lateral ventrikül içersine 0,2 ml insan kanı pıhtısı injekte edilerek ICH-IVH oluşturuldu. İnjesiyon sonrası hemen yerinde bırakılan iğne yolu ile (lokal olarak) kontrol hayvanlara 0,2 ml fizyolojik tuzlu su (FTS), tedavi grubu hayvanlara ise aynı hacimde (0,2 ml) UK solusyonu (50000 Ü/ml) injekte edildi. UK-tedavili hayvanların insizyon yerinde, konjoktivalarında ve oral mukozalarında hemoraji görülmedi. Hayvanların yarısı 3. saat sonunda kalan onaltı hayvan ise 24 saatin sonunda feda edildiler. Üçüncü saat sonunda feda edilen 10 UK-tedavili hayvanın tümünde (% 100), buna karşılık 6 kontrol hayvanın ikisinde (% 33), 24. saat sonunda feda edilen 10 UK-tedavili hayvanın dokuzunda (% 90) ama buna mukabil 6 kontrol hayvanın sadece birisinde (% 17) hematoma lizisi tesbit edildi. Toplam olarak 20 UK-tedavili hayvanın 19'unda (% 95) buna karşılık 12 kontrol hayvanın yalnız üçünde (% 25) lizis meydana geldiği görülmüştür ( $P < 0,0001$ ). Koronal kesi ile elde edilen beyin dilimlerinin değişik yerlerinden alınan histolojik kesitlerin ışık mikroskopisi ile değerlendirilmesinde, sekonder kanama, nekroz veya inflamasyona ait değişikliklere rastlanmadı. Bütün bu sonuçlar UK'ın hayvan modeli ICH-IVH'ların lizisinde tesirli ve güvenilir olacağını göstermiştir.

**Anahtar Kelimeler :** İntraserebral hematoma, İntraventricüler hematoma, Kedi modeli, Urokinaz.

**SUMMARY :** Urokinase (UK) is a first generation fibrinolytic agent and was tested in a cat model for safety and efficacy in lysing intracerebral hematoma-intraventricular hematoma (ICH-IVH). ICH-IVH's were created by injecting 0,2 ml of clotted human blood into the right frontal lobe and lateral ventricle of a total of 32 anesthetized adult cats (weighing 2 to 3,3 kg). Control animals received 0,2 ml of serum physiologic injected into the clot, and the experimental group received an equal volume of UK solution (50000 units/ml) immediately after the clot injection. The experimental group animals were monitored carefully for local and systemic bleeding by neurological and clinical examination. No evidence of hemorrhage was noted at the incision site, the sclera, the conjunctiva and the oral mucosa. Half of the animals were sacrificed at 3 hours and others at 24 hours postinjection. At 3 hours clot lysis had been achieved in all (100 %) of 10 UK-treated animals as compared to two (33 %) of six controls. By 24 hours, clot lysis was demonstrated in nine (90 %) of 10 UK-treated animals and in one (17 %) of six controls. Overall clot lysis was demonstrated in 19 (95 %) of 20 UK-treated animals and in only three (25 %) of the 12 controls ( $p < 0,0001$ ). There was no histological evidence of necrosis or secondary hemorrhage or inflammation noted on careful light microscopic examination of eight sections from each brain. These studies suggest that UK may be safely and effectively employed for the lysing of intracerebral hematomas-intraventricular hematomas in this animal model.

**Key words :** Cat model, Intracerebral hematoma, Intraventricular hematoma, Urokinase.

## GİRİŞ

Spontan ICH'lar büyük bir sıklıkla derinde (ganglionik/talamik bölgelerde) meydana gelirler. Morbidite ve mortaliteleri hayli yüksek olan bu hematomların tedavisinde konvansiyonel cerrahi yaklaşım (kraniotomi, ensefalotomi)ın yol açtığı dokü hasarı ve prognoza tesiri birlikte değerlendirildiğinde çok nadir haller dışında herhangi bir geçerliliği kabul edilmemektedir. Bu yüzden günümüzde çok daha basit bir şekilde komputarize tomografi kılavuzlu-

ğunda (CT-guided) hematoma aspirasyonunun sağlanması ile ilgili araştırmalar başlamıştır (2,6,11,13, 18,21,22,30).

Yapılan araştırmalar, hematoma henüz çevresel ödem ve nekrozun bulunmadığı ilk 7-8 saatler içerisinde boşaltılmasının prognoz yönünden çok değerli olacağını göstermektedir (6,12,13). Oysa hematomların akut dönemde (ilk üç gün) nisbeten

(\*) Bu araştırma KTÜ Tıp Fakültesinde yapılmıştır.



solid halde olmaları sebebiyle ciddi komplikasyonlara yol açması muhtemel çok yüksek aspirasyon vakum basıncı ile dahi çok az bir kısmının aspire edilebildiği görülmüştür (11,13,17,18). Bu defa hematoma artifisiyel olarak fibrinolitik ajanlar ile likefiye edilmesi düşünülmüş ve çok yakın geçmişte bu ajanlardan UK'ın lokal olarak ICH'da meydana getirdiği lizis derecesi ve yol açması muhtemel yan etkileri ile ilgili olarak birkaç eksperimental ve klinik çalışma yapılmıştır (1,11,13,18,12,22,23,24).

## MATERYAL VE METOD

Urokinaz (UK) insan böbrek hücrelerinden doku kültür teknikleri ile elde edilen güçlü bir fibrinolitik sistem aktivatörüdür (22,24,25). Çalışmamızda Urokinase U 5628 25 sigma unit (Sigma Chemical Company, USA'dan temin edilen, molekül ağırlığı 35000 olan liyofile toz halinde, laboratuvar çalışmaları için hazırlanmış, % 5 protein, % 1 mannitol ve % 1,8 sodium klorür ihtiva eden ve her sigma ünitesi 50000-10000 üniteye akivalan olan preparat) kullanıldı (3).

Denek olarak ülkemizde yaygın olarak bulunan belirli bir ırk özelliği taşımayan değişik cinsten ağırlıkların 2-3,3 kg arasında değişen toplam 32 kedi seçildi. Bunlara 40 mg/kg hesabıyla 5 ml FTS ile sulandırılmış pentobarbital solusyonu intraperitoneal olarak verilerek genel anestezi sağlandı. Araştırmamızda hematoma olarak dışarıdan injekte edilme suretiyle insan kanından elde edilen pıhtı kullanıldı. Koagülasyon profili normal 0 Rh(-) bir gönüllüden flebotomi ile alınan yaklaşık 20 ml kan 37°C'de 12 saat süre ile inkübe edilerek pıhtının tam ve kesin oluşması sağlandı. Genel anestezi altındaki hayvanlara sağ taraftan parasagittal 2 cm uzunluğunda insizyon yapıldı. Sağ koronal sütür üzerinde orta hattın 5 mm lateralinden kraniuma küçük burr hole açıldı. Hole yolu ile 22 numara (tüberkülin) iğne vertikal olarak beyin içersinde 5 mm ilerletildi. İnjektör yardımıyla 0,2 ml insan kanı pıhtısı intraparakimal olarak injekte edildi. İğne basit bir şekilde olduğu yerde tesbit edildi. Böylece pıhtının geri kaçması önlenmiş oldu. İnjektörden hemen sonra kontrol hayvanlara yerinde bırakılmış iğne yolu ile insan kanı pıhtısı içersine 0,2 ml FTS, tedavi gurubu hayvanlara ise aynı hacimde (0,2 ml) UK solusyonu (50000 Ü/ml) injekte edildi. İşlemler tamamlandıktan sonra iğne en az 5 dakika daha yerinde bırakıldıktan sonra geri çekildi. Pıhtı ya da lizis olmuş materyal aspire edilmedi. İnsizyon yeri tek tabaka halinde sütüre edilip hayvanlar ayılmaya bırakıldı.

Postinjeksiyon dönemde hayvanlar iki eşit gruba ayrıldılar. İlk 16 hayvan 3. saat sonunda (UK için en erken ve yeterli fibrinolitik süresi), kalan 16 hayvan

ise 24. saatın sonunda (yeterli en erken klinik değerlendirme süresi) intraperitoneal olarak pentobarbital injeksiyonu ile feda edildiler.

## KLİNİK DEĞERLENDİRME

Üçüncü saat sonunda feda edilen hayvanlar henüz genel anestezinin tesirinden kurtulamamış olduklarından klinik olarak değerlendirmeye tabi tutulmadılar. Yirmidördüncü saat sonunda hayvanlar feda edilmeden önce Tablo 1'e göre derecelendirildiler. Hayvanların tümünde insizyon yeri, sklera, konjoktiva ve oral mukozalar kontrol edildi. Hemoraji bulunup bulunmadığı tesbit edilmeye çalışıldı.

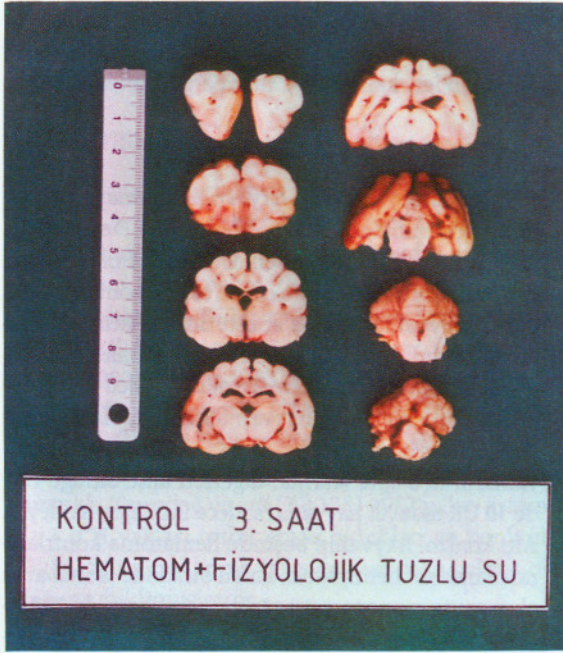
**Tablo : 1. 24 saatlik (kontrol ve urokinaz-tedavili) hayvanların nörolojik değerlendirme cetveli**

	I	II	III	IV	V
Şuur ve Davranış	N	Ajite	Ajite-letarjik	Ajite-Stupor	Koma
Motor Muayene	N	Hafif kayıp Beceriksizlik	Belirgin Kayıp	Ağır Kayıp	Plejik
Ayakta Durma ve Yürüme	N	Yürürken Beceriksizlik	Yürürken Aksama Düşme	Dört Ayak Üzerinde Durama	Yer Değiştirememe
Beslenme	A-aktif	Tabağı Yaklaştınca Aktif	Tabağı Yaklaştınca Güç Beslenme	Pasif Beslenme	Yutma Yok

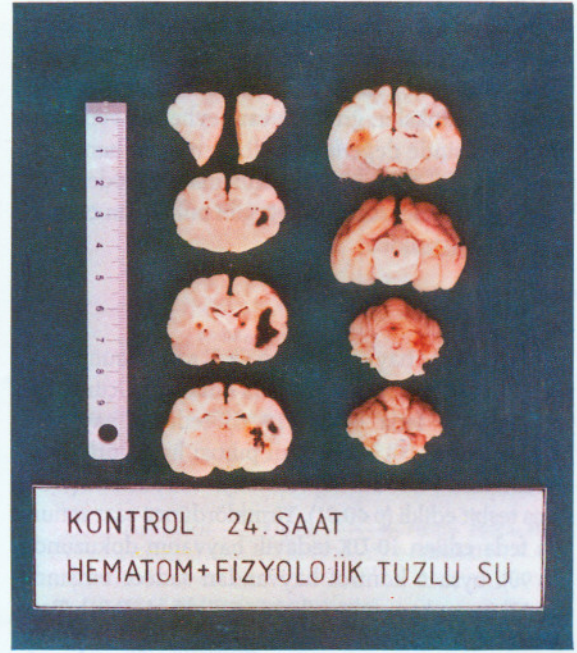
## PATOLOJİK ANALİZLER

Kedi beyinleri uygun şekilde dekapitasyon ve kraniektomiye takiben dura ile sarılı olduğu halde kranial sinirler ve bazal damarlar uygun şekilde kesilerek çıkarıldı. İnjektör yeri çevresinde, kortikal subaraknoidal aralık ve bazal sistemlerde ve diğer bölgelerde hemoraji bulunup bulunmadığı kontrol edildi. Daha sonra beyinler fiksasyon için % 10 nötral formalin içersinde en az iki hafta süre ile tutuldular. Yeterli fiksasyon sağlanmış beyinlerden önden arkaya doğru 4 mm aralıklı olarak koronal kesilerle beyin dilimleri elde edildi. Böylece olfaktör bulbus ve frontal pol, ön frontal bölge, orta frontal bölge, temporoparietal bölge, parietookspital bölge, oksipital lob ve beyin sapı ve IV. ventrikülden geçen toplam 8 beyin dilimi elde edildi. Elde edilen beyin dilimlerinde, gros olarak hematoma ve hematomlarda meydana gelmiş lizis ayrı başlıklar halinde toplandı. Bütün beyin dilimlerinin topluca renkli fotoğrafları alındı (Şekil 1 ve 2). Hematom bulunan





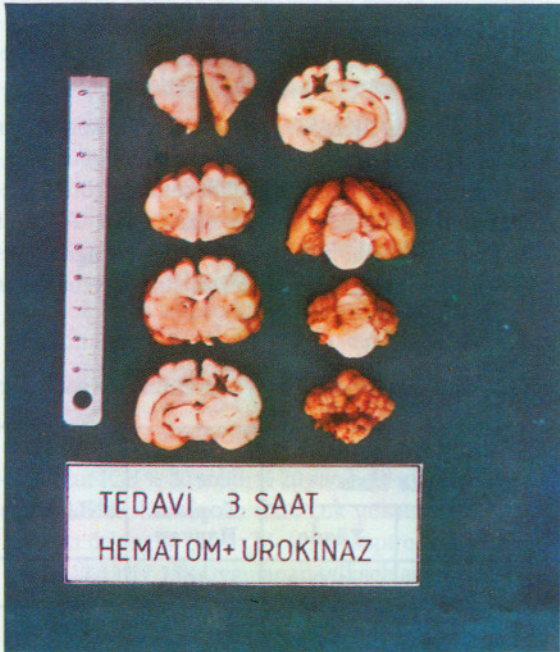(A)



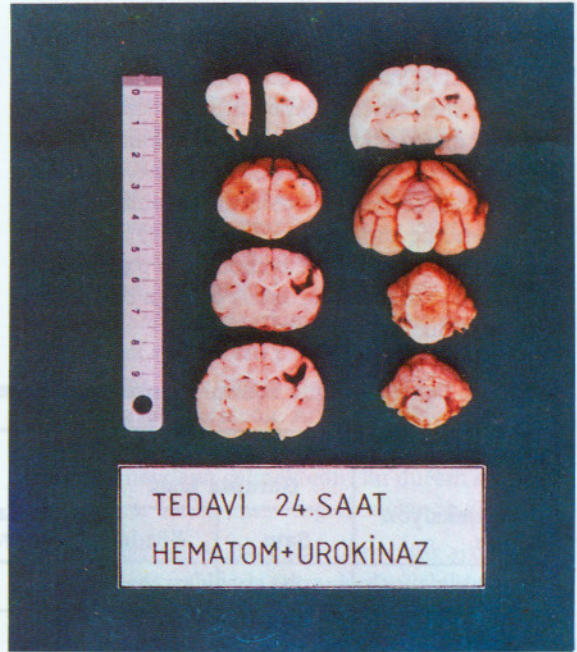
(B)

Şekil : 1. Kontrol kedilere ait koronal beyin kesitleri.

- A) İntraventriküler hematoma (IVH) ve sağ hemisferde intraserebral hematoma (ICH).  
 b) Sağ hemisferde ICH



(A)



(B)

Şekil : 2. Urokinaz (UK)-tedavili kedilere ait koronal beyin kesitleri

- A) Sağ hemisferde lizis olmuş ICH'a ait kavite. (Beşinci dilim kavite bütünlüğünün görülebilmesi için dördüncü dilime bakan yüzünden gösterilmiştir).  
 B) Lizis olmuş ICH'a ait kavite.



beyin dilimlerinin uygun yerlerinden parafin kesitler elde edildi. Parafin kesitler hematoxilen-eozin (H.E.) ile boyandı ve boyanmış preparatlar KTÜ Tıp Fakültesi Patoloji Anabilim Dalı'nda mikroskopik düzeyde meninksler, gri ve beyaz cevher ve ventriküller seviyesinde değerlendirildi. Hemoraji, hematoma lizisi ile ilgili değişiklikler, perihematoma ödemi, inflamasyon ve nekrozun varlığı gibi bulguların olup olmadığı araştırıldı.

### BULGULAR

Toplam 32 hayvanın yarısı ilk 3. saat sonunda, kalan 16'sı 24. saat sonunda feda edildiler. Üçüncü saat sonunda feda edilen 10 UK-tedavili hayvanın hepsinde (% 100) insan kanı pıhtısı lizisi görülmesine mukabil 6 kontrol hayvanının ancak ikisinde (% 33) lizis tesbit edildi ( $p < 0.01$ ). Yirmidördüncü saat sonunda feda edilen 10 UK-tedavili hayvanın dokuzunda (% 90), oysa 6 kontrol hayvandan sadece birisinde (% 17) insan kanı pıhtısı lizisi görüldü ( $p < 0.01$ ). Toplam olarak 20 UK-tedavili hayvanın 19'unda (% 95), 12 kontrol hayvanın yalnız 3'ünde (% 25) insan kanı pıhtısı lizisine rastlandı ( $p < 0.001$ ). Hematom lizisi ile ilgili sonuçlar Tablo 2'de gösterilmiştir. Üçüncü ve 24. saat sonunda feda edilen hayvanlarda meydana gelen insan kanı pıhtısı lizisi ile ilgili sonuçlar arasında anlamlı bir fark görülmemiştir.

### HİSTOLOJİ DEĞERLENDİRME

Toplam 32 hayvana ait beyinlerden elde edilen preparatlar sırasıyla değerlendirildi. İnjesiyon yeri çevresi dışındaki ependim, parankim ve piaraknoiddeki değişiklikler tesbit edilmeye çalışıldı. Mikroskopik seviyede UK-tedavili hayvanlarda hematoma kitlesinde küçülme (kan kitlesi azlığı), hematoma alanında kavite tesbiti ve hemosiderin pigmentinde kontrol hayvanlardakine oranla oldukça belirgin fazlalık görüldü.

Az şiddetteki perihematoma ödemi her iki (UK-tedavili ve kontrol) grupta aynı seviyede tesbit edilmiştir. Her iki grupta aseptik meninjitis, inflamatuvar değişiklikler, kanama ve nekroz görülmedi.

### KLİNİK DEĞERLENDİRME

Müdahaleyi takiben hayvanlar ayılmaya bırakıldılar. Beslenmeleri önce Sc yoldan % 5 Dekstroz solusyonu ile, 8-12 saatlerden sonra aktif olarak inek sütü verilerek sağlandı. Üçüncü saatin sonunda feda edilen hayvanlar henüz anestezinin tesirinden tam kurtulamamış olduklarından klinik olarak değerlendirmeye tabi tutulmadılar. Yirmidördüncü saatin sonunda feda edilen 16 hayvan tek tek Tablo 1'e göre klinik değerlendirmeye tabi tutuldular. Kontrol hayvanların üçü ajite letarjik, diğerleri ajite olduğu halde 10 UK-tedavili hayvanın sadece ikisi ajite haldeydi. Altı kontrol hayvanın beşinde hematoma kontrlaterale olarak sol hemiparezi, kalan birisinde ise sol arka ekstremitte monoparezisi görülmesine karşılık, 10 UK-tedavili hayvanın birinde solda hafif hemiparezi, ikisinde sol arkada monoparezisi tesbit edildi. Yirmidördüncü saat sonunda feda edilen bütün hayvanlar aktif olarak beslenebilir haldeydiler. Tablo 1'e göre derecelendirildiklerinde: kontrol hayvanların üçü III (ajite-letarjik, 2/5 şiddetinde veya daha ağır hemiparetik) diğerleri II (ajite-letarjik ya da ajite, 2/5 şiddetinden daha hafif hemiparetik veya monoparetik) olmasına mukabil UK-tedavili hayvanlardan ikisi II (ajite, hafif hemiparetik veya monoparetik), geriye kalan sekiz hayvan I (normal) olarak değerlendirildi.

Kontrol ve UK-tedavili hayvanların erken klinik durumları arasında çok belirgin farklılık görülmesine karşılık geç dönemde ne gibi sekeller görülebileceği yönünden hayvanların tamamının 24. saat sonunda feda edilmeleri yüzünden herhangi bir değerlendirmemiz mümkün olmamıştır. Mevcut klinik

**Tablo 2. Üç ve 24 saatlik kontrol ve urokinaz (UK)-tedavili hayvanlarda intraserebral hematoma lizis sonuçları**

Postinjesiyon zaman	Kontrol Grupta Lizis		Toplam Hayvan	UK-Tedavili Grupta Lizis		Toplam Hayvan	ANLAM (*)
	Sayı	Yüzde		Sayı	Yüzde		
3 saatlik	2	33	6	10	100	10	p 0.01
24 saatlik	1	17	6	9	90	10	p 0.001
Toplam (3 saatlik ve 24 saatlik)	3	25	12	19	95	20	p 0.0001

(\*) Fisher'in kesin ki-kare testi



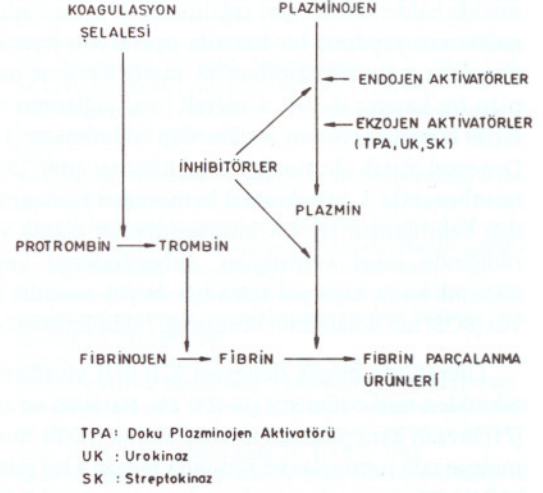
durumları itibarıyla 24. saat sonunda hayvanların tamamının insan kanı pıhtısı injeksiyonu ve uygulanan tedaviyi çok iyi tolere ettikleri ve ciddi bir hastalık hallerin gelişmediği gözlenmiştir.

## TARTIŞMA

En az yüz yıldır bilinen sportan ICH'nun mortalitesi hala % 50'nin üzerindedir. Hayatta kalabilenlerin 3/4'ünden fazlası ne yazık ki ciddi sekellerle hayatlarını sürdürebilmektedirler. ABD'de serebrovasküler hastalık (SVH) lar üçüncü sırada ölüm sebebini teşkil etmektedir. Bu ülkede her yıl yaklaşık olarak 400000 kişide SVH tesbit edilmekte ve bunların % 6-16'sının spontan ICH olduğu bildirilmektedir (6,25,30). Ülkemizde yapılmış geniş bir seyir ihtiva eden SVH'lar grubu analizi ile ilgili bir çalışmaya rastlamadık. Tanrıdağ ve ark (29) 1983-1987 yılları arasında 3 ICH vak'ası tesbit etmiş oldukları ve bunların 13 (% 36)'ünün talamik bölgede meydana gelmiş olduğunu bildirmişlerdir.

Bilindiği gibi spontan ICH'lar çok büyük bir sıklıkla derin gri cevherde (ganglionik/talamik bölgede) meydana gelmektedirler. Üç cm'den büyük hematomlar çevreye kitle tesiri yapmaları sonucu çevrede ödem ve nekroza yol açarlar. Ancak ilk 7-8. saatler içerisinde çevrede henüz ödem ve nekroz yoktur. Fakat daha sonra giderek artan şiddetle ödem ve nekroz ortaya çıkar ve bu durum 24. saatte maksimum seviyeye ulaşır (2,6,7,9,21,26,28). Bu sonuçtan hareketle hematomların oldukça erken dönemde yani ilk 7-8. saatler içerisinde (ultra early) boşaltılmasını çok yerinde olacağı ileri sürülmüştür (6,7,12). Ancak derin gri cevherdeki ICH'ların konvansiyonel cerrahi usuller ile boşaltılması yerine beyinde çok daha az zedelenme ile sonuçlanabilen oldukça basit ve emin bir şekilde lokal anestezi altında (bilhassa yaşlı ve risk grubu hastalarda) yapılabilen stereotaksik aspirasyonun çok daha uygun bir yaklaşım işlemi olacağı düşünülmüştür (10, 11, 18, 21). Matsumoto ve ark (18) bu işlemi komputere tomografi kılavuzluğunda (CT-guided) hem çok ucuz ve hem de basit bir şekilde yaptıklarını bildirmişlerdir.

Akut ICH % 80 solid, % 20 sıvı haldedir. Bu durumda kalın bir kateter ile dahi çok yüksek aspirasyon basıncı ile ancak çok az bir kısmı aspire edilebilmektedir (11,13,17,18). Uygulanan yüksek aspirasyon vakum basıncı % 16 oranında yeniden kanamaya yol açmaktadır (11). bu yüzden önceleri hematoma likefiyeye olmaya başladığı 4. günden sonra aspirasyon uygulanmasına yönelinmiştir (17,18). Çok erken dönemdeki hematomların artifisiyel olarak likefiyeye edilmesi arzu edilmiş, önceleri FTS ile homojenizasyon, vidalar ile parçalama ve en nihayet fibrinolitik ajan-



Şekil : 3. Fibrinolitik yolların basitleştirilmiş bir şeması

inhibitörlerden oluşur. Esas olarak inaktif halde bir proenzim olan plazminojen (Plg) aktif bir enzim olan plazmin(Pl)e dönüşmekte, sonuçta pıhtıda lizis olmaktadır. Bu fibrinolizis hadisesi çok sayıda endojen ve eksojen Plg aktivatörleri ile sağlanmaktadır. Eksojen Plg aktivatörlerinin potansiyel olarak tromboembolik hastalıkların tedavisinde kullanılabileceği düşünülmüş ve birinci jenerasyon fibrinolitik ajanlardan UK ve streptokinaz(SK) ile ikinci jenerasyon ajan doku plazminojen aktivatörü(TPA) yaygın olarak kullanılmaya başlanmıştır(13,14,21,25). UK böbreklerde sentez edilmekte ve normal olarak insan idrarında bulunmaktadır. SK ise beta-hemolitik streptokoklar tarafından yapılmaktadır. Her ne kadar Plg aktivasyon mekanizmaları farklıysa da sonuçta nonspesifik proteolitik enzim olan plazminin meydana gelmesini sağlarlar. Bu enzim birçok proteini, bu arada fibrini parçalayabilmektedir. Ancak SK oldukça antijenik tabiatlıdır. Bu sebeple kısa sürede kendisine karşı antikorlar meydana gelmektedir. Bu durum sık aralıklarla tekrar kullanımını engellemektedir (21,24).

ICH lizisinde kullanılacak fibrinolitik ajan çok yan tesirli ve sık aralıklarla tekrar kullanılabilir olmalıdır. Çünkü bugüne kadar yapılan bazı klinik çalışmalarda birkaç defa aspirasyon-likefaksiyon-aspirasyon işlemlerine ihtiyaç duyulmuştur. Bu yüzden UK kullanmayı daha yerinde gördük.

UK mezenter arter trombozu için anjiyografik kateter yolu ile lokal olarak 150 Ü/kg/dakika olacak



şekilde 180 dakika süre ile infüze edilmiş, 70. dakikada anjiyografik olarak trombuste lizisin başladığı görülmüş, 120. dakikada trombus tamamen lizis olmuş buna mukabil bu kadar yüksek doza rağmen sistemik fibrinolitik aktivitede hafif bir artış tespit edilmiştir. Onbeşinci saatte hiçbir kanama komplikasyonu olmadığı halde kateter geri çekilmiştir (17). Yine adrenalektomi yapılmış bir hastada operasyon lojunda meydana gelen hematomaun 48. saatte içerisine uzatılan bir kateter ile UK verilerek lizisi sağlanmış ve hiçbir komplikasyonun görülmediği bildirilmiştir (31). Deneysel olarak oluşturulan lentikülostriat arter (LSA) trombozunda 3. intrakranial hemorajiye rastlanmadığı belirtilmiştir (5). UK intraventriküler olarak verildiğinde lokal ventriküler, subepandimal veya sistemik kanamaya yol açmadığı, beyin-omurilik sıvısı (BOS) nın dolanımını bozmadığı bildirilmiştir (24).

Literatürde birçok deneysel ICH-IVH oluşturma teknikleri tarif edilmiştir (19, 29, 26). Narayan ve ark (21) tavşan kanı pıhtısını in vitro olarak UK ile muameleye tabi tutmuşlar ve sonunda tavşan kanı pıhtısı lizisi için insan kanı pıhtısı lizisi için gerekli UK konsantrasyonunun en az üç misline ihtiyaç duyulduğunu tesbit etmişlerdir. Bunun üzerine tavşanlarda ICH-IVH meydana getirmek için hem düşük konsantrasyonda UK'a ihtiyaç gösteren ve hem de insanlar için daha gerçekçi olacağı düşünülerek insan kanı pıhtısını tercih etmişlerdir. Çalışmamızda immünojenik problemleri düşünerek 0 Rh (-) insan kanı pıhtısı kullandık. Hematom miktarını küçük hematoma (supretentorial bölgenin % 0-4'ünü işgal eden) olacak şekilde planladık. Çünkü fazla miktarda injeksiyonun aşırı su çekilmesine veya herniasyona yol açabileceği ve sonuçta solunum arresti ile fatal sonuçlanabileceği daima düşünülmelidir (21). Pıhtılaşmamış kan verildiğinde iğne deliğinden dışarı sızabileceği gibi subaraknoidal veya ventriküler BOS ile dağılabileceği düşünülerek tıpkı insanlardaki spontan ICH gibi lokalize bir hematoma için pıhtılaşmış kan kullanılmamalıdır (22). Modelimiz Narayan ve ark'ın belirttikleri gibi oldukça sınırlı bir modeldir. Zira hematoma spontan olmadığı gibi alta yatan bir mikroanjioza ya da 1967'de Cole ve Yates'in tarif ettikleri Charcot-Bouchard tipi striat arter anevrizmaları ya da hemorajik diyatez gibi patolojik hadiseler burada sözkonusu olmamaktadır (4,16). Ayrıca UK'ın litik tesiri ile hemostatik plağın lizisi meydana gelebilir ve sonuçta tekrar ICH oluşabilir (5, 15, 21, 31). UK'ın pıhtı litik aktivitesi konsantrasyonu ile doğru orantılıdır. Hematomun büyüklüğü ile orantılı olarak UK injeksiyonu yapılırsa pıhtı lizisi hızlandırılabilir. Ayrıca pıhtının homojen olması da UK'ın nüfuz kabiliyetini artırır (21). Çalışmamızda pıhtı homojenizasyonu çok

ince (22) numara ile iğne kullanılarak sağlandı. Pıhtının homojenizasyonu yanında FTS verilmesine rağmen kontrol grup hayvanlarda yüksek oranda çok iyi şekillenmiş rezidüel hematoma rastladık. Anlatılan birtakım sınırlı durumlara rağmen literatürde daha komplike, fazla zaman alan ve çok az soruyu cevaplayan modellere göre modelimizin iyi bir model olduğunu söyleyebiliriz.

Bizim 32 hayvan ihtiva eden araştırmamızda, hematomaun gross olarak varlığı ya da lizisi yanında herhangi bir histopatolojik bulguya (Sekonder kanama, nekroz, aseptik menenjitis veya inflamatuvar değişikliklere) hem kontrol ve hem de UK-tedavili hayvanlarda rastlamadık. Her iki grup hayvanlarda hafif perihematomaal ödem tesbit edilmiştir.

Matsumoto ve Hondo (18) 1984 yılında 51 hipertansif ICH'lu hastaya lokal anestezi altında CT-guided olarak hematoma içerisine uzatılan bir kateter yolu ile önce aspirasyon daha sonra UK solusyonu (5 ml FTS içerisinde 6000 Ü UK) injeksiyonu yapmışlar. 6-12 saat süre ile kateteri kapalı tutmuşlar daha sonra aspirasyon yapmışlar ve bu işlemlere CT'de hematoma kaybolana kadar aspirasyon-infüzyon-aspirasyon şeklinde devam etmişlerdir. Neticede akut halde 40000, subakut halde 30000 ve kronik halde 29000 Ü UK injeksiyonu ile hematomaun tamamen kaybolduğunu belirtmişlerdir. Aynı şekilde Doi ve ark (21) şuur normal 12 hastaya 7-37. güçler içerisinde uyguladıkları aspirasyon-infüzyon-aspirasyonlarında CT'de hematomaun kaybolduğunu ve hastaların fonksiyonel kapasitelerine kavuştuklarını bildirmişlerdir. İtalya'dan Acompora ve ark (1) aynı işleme inandıklarını ancak kalın bir kateter ile yapılacak aspirasyonlarda her zaman UK'a gerek olmayabileceğini savunmuşlardır. Ancak bu araştırmacılar bu tür yaklaşımı sadece semikomatoz veya derin komada bulunan akut (ilk iki gün) hematoma hastalarına uygulamışlar, uygulamalarının sonuçlarını belirtmemişlerdir.

1987 yılında Niizuma ve Suzuki (22) büyük putaminal hematoma bulunan 9 hastalarına 7-22. saatler içerisinde CT-guided hematoma aspirasyonu uygulamayı amaçlamışlar, ancak bu hematomaun nisbeten büyük ve solid halde olmaları yüzünden daha kolay aspirasyon gayesiyle iki yönden (hem frontalden, hem de parietalden) kateterler hematomaun ön ve arka kısmına ulaştırmışlardır. Hastaların beşinde hematomaun % 80 oranında aspire edilebilmesi için 2-3 ml UK solusyonu (2000-3000 Ü/ml UK)na ihtiyaç duyduklarını bildirmişlerdir. Sonuç olarak yapılan bu çift yönlü aspirasyon tekniği ile UK'a belki daha az iş düşeceğini ama yine de ona olan ihtiyacın kalkmayacağını bildirmişlerdir.



Segal(27) 1982 yılında maymunlarda 6 ml olog kan ile kapsüle internada ICH oluşturmuş ve 3. saat sonunda lokal olarak kontrol hayvanlara 0,1 ml FTS, tedavi grubu hayvanlara aynı hacimde FTH içerisinde 50000 Ü UK injekte etmiştir. CT takiplerinde UK-tedavili iki hayvanda 3. günde gerçek pıhtı rezolüsyonu izlenmeye başlanmış ancak üç kontrol hayvanda ise 7. günde hala yüksek dansiteli lezyonun devam ettiğini tesbit etmiştir. Klinik takiplerde ise, kontrol hayvanlar hemiplejik kaldığı halde UK-tedavili hayvanlarda iyileşmekte olan motor kayıplar izlenmiştir. Buradaki UK'in geç ve zayıf tesiri dozunun nisbeten düşük olmasıyla izah edilmiştir.

Narayan ve ark(21) 1985 yılında 9,2 ml insan kanı pıhtısı ile 57 taşvanda ICH-IVH oluşturmuşlar ve bunlardan 22 hayvana hemen, 11 hayvana 24. saatin sonunda lokal olarak 0.2 ml UK solusyonu (50000 Ü/ml) injekte etmişler ve sonuçta UK'in ICH'da tesirli ve emin bir lizis sağladığını belirtmişlerdir. Pang ve ark(23,24) intraventriküler seviyede tesirli fibrinolitik tedavi dozunun güvenilirliğini eksperimental olarak araştırmışlardır. Önce köpeklerde tehlikeli boyuttaki hematom miktarını (yaklaşık olarak 10 ml) ve onu lizis edebilecek minimal UK dozunu (10 ml köpek kanı için yaklaşık 10000 Ü UK) in vitro olarak tesbit etmişler, daha sonra bu dozun iki mislini (20000 Ü UK) hematom oluşturmaksızın 8 köpeğe her 12 saatte bir tekrarlanarak 4 gün süre ile intraventriküler olarak injekte etmişlerdir. Bu süre içerisinde köpeklerde hafif bir sistemik fibrinolitik aktivite artışı tesbit etmişler ancak lokal ya da sistemik kanamaya rastlamamışlardır. Dördüncü gün sonunda feda edilen 6 köpekte ve 3 ay klinik olarak izlenen iki köpekte klinik ve postmortem kanama komplikasyonları, inflamatuvar değişiklikler ve hidrosefalus gelişmediğini bildirmişlerdir.

Sonuç olarak 32 kedide insan kanı pıhtısı ile IVH-IVH'lar oluşturduk. Bunlardan lokal UK injeksiyonu yaptığımız 20 kedide yeterli seviyede hematom lizisi tesbit ettik. Klinik ve histopatolojik kontrollerimizde fibrinolitik uygulama ile ilgili herhangi bir komplikasyona rastlamadık. Sonuçlarımız daha önce yapılmış eksperimental ve klinik araştırmalar ile uyumlu bulunmuştur.

**Yazışma Adresi :** Dr. Süleyman MOLLAMAHMUTOĞLU  
Trabzon Numune Hastanesi  
Nöroşirürji Kliniği

#### KAYNAKLAR

1. Acampora S, Profeta G, Troisi F: Stereotaxic Evacuation of Hematoma, letter to the editor. *J Neurosurg* 62: 460, 1985
2. Andrews BT, Chiles III BW, Olsen WL, et al: The effect of intracerebral hematoma location on the risk of brain-stem compression and on clinical outcome. *J Neurosurg* 69: 518-522, 1988

3. Biochemical and organic compounds for research and diagnostic clinical reagents. Sigma Chemical Company, St Louis, USA, 1987, pp. 1385
4. Brenner B, Guilburg JN, Tatarsky I, et al: Spontaneous Intracranial Hemorrhage in Immune Thrombocytopenic Purpura. *Neurosurgery* 22: 761-764, 1988
5. Del Zoppo GJ, Copeland BR, Waltz TA, et al: The Beneficial Effect of Intracarotid Urokinase on Acute Stroke in a Baboon Model. *Stroke* 17: 638-643, 1986
6. Ducker TB: Spontaneous Intracerebral Hemorrhage, in Wilkins RH, Rengachary SS (eds): *Neurosurgery V: II*, New York, McGraw-Hill Book Company, 1985, pp. 1510-1517
7. Duff TA, Ayeni S, Levin AB, et al: Nonsurgical Management of Spontaneous Intracerebral Hematoma. *Neurosurgery* 9: 387-393, 1981
8. Fiessinger JN, Vitoux JF, Pernes JM, et al: Complications of Intraarteriel Urokinase-Lys-Plasminogen Infusion Therapy in Arteriel Ischemia of Lower Limbs. *AJR* 146: 157-159, 1986
9. Freitas PE, Aquini MG: Spontaneous Intracerebellar Hematoma during Childhood. *Neurosurgery* 21: 103-105, 1987
10. Goldstein S, Gumerlock MK, Neuwelt EA: Comparison of CT-guided and stereotaxic cranial diagnostic needle biopsies. *J Neurosurg* 67: 341-348, 1987
11. Kandel EI, Peresedow VV: Stereotaxic evacuation of spontaneous intracerebral hematomas. *J Neurosurg* 62: 206-213, 1985
12. Kaneko M, Manaka K, Shimada T, et al: Longterm evaluation of ultra-early operation for hypertensive intracerebral hemorrhage in 100 cases. *J Neurosurg* 58: 838-842, 1983
13. Kaufman HH, Schochet S, Koss W, et al: Efficacy and Safety of Tissue Plasminogen Activator. *Neurosurgery* 20: 403-407, 1987
14. Kissel P, Chehraz B, Seibert JA, et al: Digital angiographic quantification of blood flow dynamics in embolic stroke treated with tissue-type plasminogen activator. *J Neurosurg* 67: 399-405, 1987
15. Köhler M, Kramann B, et al: Erfolgreiche Behandlung einer thrombose der Arteria Mesenterica Superior durch lokale, hochdosierte Urokinasetherapie. "Successful Treatment of a Thrombotic Occlusion of the Superior Mesenteric Artery by local, High dose Infusion of Urokinase". *Klin Wochenschr.* 63: 722-727, 1985
16. Marshall J: Beyin damar hastalıklarında teşhis ve tedavi. Çev.: Okay Sarbaş, Ali İhsan Baysal, Reha Kuroğlu, Ankara, Gazi Üniversitesi Yayınları No. 23, 1983, s. 87
17. Masuda T, Dohrmann G, Kwaan HC, et al: Fibrinolytic activity in experimental intracerebral hematoma. *J Neurosurg* 68: 274-278, 1988
18. Matsumoto K, Hondo H: CT-guided stereotaxic evacuation of hypertensive intracerebral hematomas. *J Neurosurg* 61: 440-448, 1984
19. Ment LR, Stewart WB, Duncan CC, Scott DT, et al: Beagle Puppy model of intraventricular hemorrhage. "Effect of indomethacin on cerebral flow". *J Neurosurg* 58: 857-862, 1983
20. Ment LR, Stewart WB, Duncan CC, et al: Beagle Puppy model of intraventricular hemorrhage. "Effect of indomethacin on local cerebral glucose utilization". *J Neurosurg* 60: 737-742, 1984
21. Narayan RK, Narayan TM, Katz DA, et al: Lysis of intracranial hematomas with urokinase in a rabbit model. *J Neurosurg* 62: 580-586, 1985
22. Niizuma H, and Suzuki J: Stereotaxic Aspiration of Putaminal Hemorrhage Using a Double Track Aspiration Technique. *Neurosurgery* 22: 432-436, 1988
23. Pang D, Scabassi RJ, Horton JA: Lysis of Intraventricular Blood Clot with Urokinase in a Canine Model: Part 1. "Canine Intraventricular Blood Cast Model". *Neurosurgery*, 19: 540-546, 1986
24. Pang D, Scabassi RJ, Horton JA: Lysis of Intraventricular Blood Clot with Urokinase in a Canine Model: Part 2. "In Vivo Safety Study of Intraventricular Urokinase". *Neurosurgery* 19: 547-552, 1986
25. Papadopoulos SM, Chandler WF, Salamat MS, et al: Recombinant human tissue-type plasminogen activator therapy in acute thromboembolic stroke. *J Neurosurg* 67: 394-398, 1987
26. Pasternak JF, Groothuis DR, Fischer JM, et al: Regional cerebral blood flow in the beagle puppy model of neonatal intraventricular hemorrhage: Studies during systemic hypertension. *Neurology (Cleveland)* 33: 559-566, 1983



27. Segal R, Dujovny M, Nelson D, et al: Local urokinase treatment for spontaneous intracerebral hematoma. Clin res 30: 412 A. 1982 (Abstract)
28. Sinar EJ, Mendelow AD, Graham DI, et al: Experimental intracerebral hemorrhage: Effect of a temporary mass lesion. J Neurosurg 66: 568-576. 1987
29. Tanrıdağ O, Ersoy L, Gündüz D, ve ark: Talamik hemorajiler Nöroloji-Nöroşirürji-Psikiyatri Dergisi C.III, Sayı 1: 60-64, 1987
30. Tsementzis SA: Surgical Management of Intracerebral Hematomas. Neurosurgery 16: 562-572, 1985
31. Vogelzang RL, Tobin RS, Burstein S, et al: Transcatheter Intraventricular Fibrinolysis of Infected Extravascular Hematomas. AJR 148: 378-380, 1987