

## Derleme

# Dev Anevrizmalar

## Giant Aneurysms

Servet İNCİ

Hacettepe Üniversitesi, Tıp Fakültesi, Beyin ve Sinir Cerrahisi Anabilim Dalı, Ankara, Türkiye

## ÖZ

Intrakranial anevrizmaların yaklaşık %5'i 2,5 cm'den büyüktür ve bunlar "dev anevrizma" olarak isimlendirilir. Dev anevrizma düşünülen olgularda anjiyografik görüntüler mutlaka manyetik rezonans görüntüleme ya da bilgisayarlı tomografi ile desteklenerek anevrizmanın gerçek boyutları öğrenilmelidir. Anevrizmaların cerrahi tedavisinde Sylvian fissürün maksimum ölçüde açılması ve minimum beyin retraksiyonu esastır. Anjiyografide, hatta cerrahi eksplorasyonun başlangıcında dev anevrizmalar kliplenemez gibi görünürse de deneyim, sabır ve gelişmiş mikroşirürji teknikleri kullanılarak bu anevrizmaların çoğu kliplenebilmektedir. İntraoperatif anjiyografi bu anevrizmaların cerrahisinde önemli bir avantaj sağlamaktadır. Cerrahi klipleme dev anevrizmaların tedavisinde hâlâ en emin ve en güvenilir yoldur.

**ANAHTAR SÖZCÜKLER:** Dev anevrizma, Cerrahi tedavi

## ABSTRACT

Approximately 5% of intracranial aneurysms are larger than 2.5 cm and are called "giant aneurysms". In cases with giant aneurysms, angiographic images must be supported by magnetic resonance imaging or computed tomography to learn the true dimensions of the aneurysm. In the surgical treatment of aneurysms, maximum opening of the Sylvian fissure and minimal brain retraction are essential. Although giant aneurysms appear to be impossible to clip at the beginning of angiography or even during the surgical exploration, most of these aneurysms can be clipped by experience, patience and advanced microsurgical techniques. Intraoperative angiography provides a significant advantage in the surgeries of these aneurysms. Surgical clipping is still the safest and most reliable way to treat giant aneurysms.

**KEYWORDS:** Giant aneurysm, Surgical treatment

## ■ GİRİŞ

Bütün intrakranial anevrizmalar arasında, dev anevrizmaların (>25 mm) görülme oranı %3-13 arasında değişmektedir (9,16). Görülme sıklığının ortalama %5 civarında olduğu ve kadınlarda erkeklere göre biraz daha fazla görüldüğü bilinmektedir.

Dev anevrizmalar, yalnızca büyüklükleri ve genellikle kalsifiye olan boyunları nedeni ile değil, aynı zamanda kranial sinirler ve hayati önem taşıyan nöral yapılarla olan yakın ilişkileri nedeni ile de nöroşirürjinin çözümü en zor problemleri

arasında yer almaktadır. İlk klinik serilerde morbidite ve mortalitenin yüksek olması dev anevrizmaların tedavisinde ümit kırıcı olmuştur. Ancak 1979 yılında Drake (3) ve 1991 yılında Sundt (22) yayınladıkları geniş seriler ile dev anevrizma cerrahisinin öncüleri olmuşlardır. Son yıllarda mikroşirürjinin ilerlemesi, tecrübenin artması, beynin iskemiye karşı daha iyi korunabilmesi, yeni kliplerin üretilmesi ve intraoperatif anjiyografi tekniklerinin gelişmesi ile bu oran hızla düşmektedir.

Dev anevrizması olan ve tedavi edilmeyen hastaların prognozu oldukça kötüdür (7). Hastaların %80'i tanı konulduktan sonraki



Yazışma adresi: Servet İNCİ

E-posta: sinci@hacettepe.edu.tr

bir kaç yıl içerisinde subaraknoid kanama, kitle etkisi ya da distal tromboemboliler nedeni ile kaybedilir. Bu nedenle, dev anevrizmalar mümkün olduğu ölçüde tedavi edilmelidir.

## ■ TANI

Dev anevrizmaların bilgisayarlı tomografi (BT) özellikleri ilk kez Pinto ve ark. tarafından tanımlanarak; tromboze olmayan, kısmen tromboze olan ve tam tromboze olanlar olmak üzere üçe ayrılmıştır (18). Tromboze olmayanlar beyin dokusuna göre hafif hiperdens görünür, opak madde verildikten sonra yoğun ve homojen şekilde boyanırlar. Tam tromboze olan anevrizmalar içlerindeki pıhtının yaşına bağlı olarak hipo- ya da hiperdens olabilirler ve bunların BT görüntüleri bazal meningioma, kraniyofarengioma ya da hipofiz adenomları ile karışabilir. BT, anevrizmaların duvarı ve boynundaki kalsifikasyonları da oldukça iyi gösterir (Şekil 1). Dev anevrizmalarda kullanılması gereken bir diğer görüntüleme yöntemi de manyetik rezonans görüntüleme (MRG)'dir. MRG, anevrizmanın gerçek büyüklüğü, üç boyutlu anatomisi, trombüsün miktarı ve yaşı gibi önemli bilgileri ortaya koymaktadır.

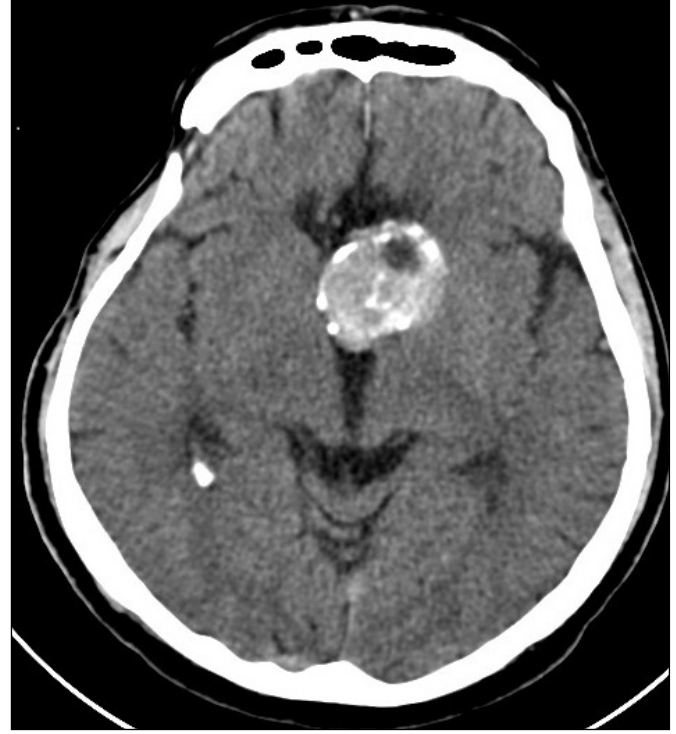BT-anjiyografi, anevrizmanın kranium içerisindeki lokalizasyonunu, cerrahi pozisyondaki görüntüsünü ve kemik yapılarla ilişkisini ortaya koyması bakımından oldukça yararlıdır.

Şüphesiz dev bir anevrizmanın doğru tanısı femoral yolla yapılan serebral dijital substraksiyon anjiyografi (DSA) ile sağlanır. Anjiyografide rutin görüntülerin yanı sıra Caldwell, transorbital, submentovertikal ve ters oblik gibi projeksiyonlar da elde edilmelidir. Büyüklükleri ve kitle etkileri nedeni ile dev anevrizmaların boyunları genellikle anjiyografide açıkça gösterilemez. Bu nedenle gerektiğinde mikrokater ile anevrizma domu içerisine ulaşılarak özel görüntüler de elde edilmelidir. Dev anevrizmalarda, karotid anjiyografi sırasında karşı karotid arter kapatılarak (kros kompresyon) anterior komunikan arter (ACoM)'de, vertebral anjiyografide ise anevrizma ile aynı taraftaki karotid arter kapatılarak posterior komunikan arter (PCoM)'de geçiş olup olmadığı (Alcock testi) mutlaka gösterilmelidir. Ayrıca by-pass yapılabilme ihtimali nedeni ile eksternal karotid anjiyografinin yapılması da gereklidir. Serebral anjiyografide üç boyutlu rekonstrüksiyonların elde edilmesi de oldukça yararlı bir tetkiktir (Şekil 2). Anjiyografi her zaman anevrizmanın gerçek boyutlarını göstermeyebilir. Hatta tam tromboze olan anevrizmalarda anjiyografi ile dev anevrizma hiç gösterilemez. Bu nedenle BT ve MRG kullanılmalıdır.

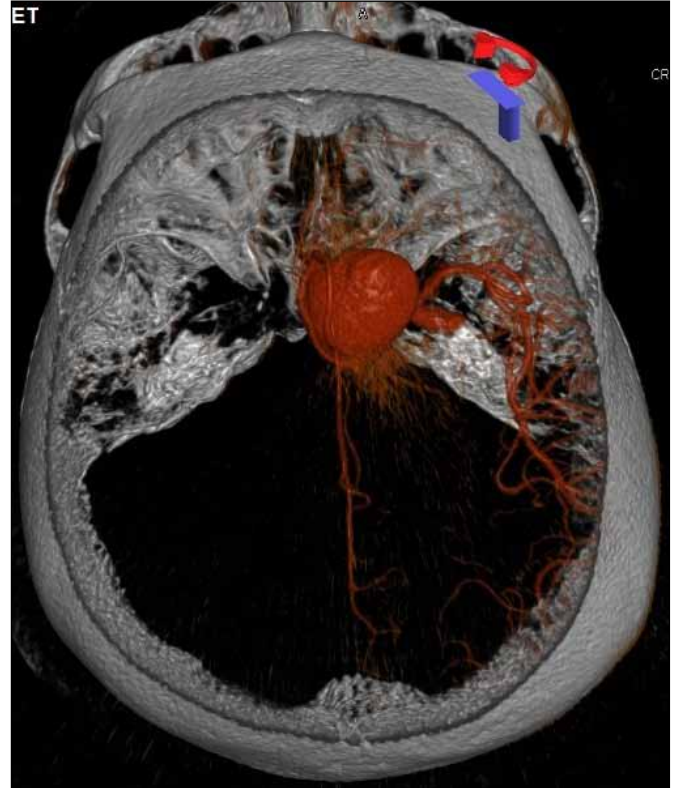
## ■ KLİNİK BULGULAR

Dev anevrizmalar üç ayrı yolla klinik bulgulara neden olabilirler:

**Subaraknoid Kanama:** Genellikle içlerindeki trombüs ve nispeten kalın olan duvarları nedeni ile dev anevrizmaların nadiren kanadığına inanılırsa da bu görüşün doğru olmadığı son yıllarda yapılan çalışmalardan anlaşılmaktadır. İngilizce literatürde yayınlanan bazı serilerde hastaların hangi semptomlarla hastaneye müracaat ettikleri Tablo 1'de görülmektedir (2,6-8,14,16,18,21,24,25). Bütün bu oranlar dev anevrizmalarda kanama riskinin sanılandan daha yüksek olduğunu göstermektedir. Kanama, elbette çoğunlukla subaraknoid mesafeye olmakla birlikte, büyüyen anevrizma domunun zamanla beyin



Şekil 1: Dev ACoM anevrizmasının duvarındaki yaygın kalsifikasyonun BT'de görünüşü.



Şekil 2: Üç boyutlu anjiyografide dev oftalmik anevrizmanın kranium içerisindeki yeri ve kemik yapılarla ilişkisi.

**Tablo I:** Literatürdeki Bazı Dev Anevrizma Serilerinde Subaraknoid Kanama ve Kitle Etkisi Oranları

Yazarlar	Yıl	Dev Anevrizma Sayısı	Subaraknoid Kanama	(%)	Kitle Etkisi	(%)
Onuma ve Suzuki (16)	1979	32	23	72	9	28
Pinto ve ark. (18)	1979	21	6	29	15	71
Symon ve Vajda (24)	1984	35	13	34	19	54
Whittle ve ark. (25)	1984	25	9	36	16	64
Giombini ve ark. (7)	1988	33	19	58	14	42
Ausman ve ark (2)	1990	62	24	39	32	51
Hamburger ve ark (8)	1992	58	28	48	14	24
Gewirtz ve Awad (6)	1996	38	26	68	8	21
Sughrue ve ark. (21)	2011	141	23	16		
Nanda ve ark. (14)	2014	59	23	39		

dokusu içerisine gömülmesi nedeni ile rüptür sonucu intraserebral hematomların meydana gelmesi de nadir bir durum değildir. Ayrıca yeniden kanama (re-bleeding) riskinin dev anevrizmalarda en az küçük anevrizmalar kadar yüksek olduğu da bilinmektedir.

**Kitle Etkisi:** Dev anevrizmalar, büyüklükleri nedeni ile komşu nöral yapılara, kranial sinirlere hatta vasküler yapılara bası yapabilirler. İntrakavernöz dev anevrizmalar total oftalmoplejiye, oftalmik segmentin dev anevrizmaları daha çok tek taraflı görme kaybı, retroorbital ağrı ve okülomotor sinir felçlerine, orta serebral arter (MCA)'in dev anevrizmaları hemiparezi, epilepsi ve homonim hemianopsi'ye, AComA'nin dev anevrizmaları ise yine görme kaybı (genellikle bitemporal) ve foramen Monroe'yu tıkayarak hidrosefaliye neden olabilirler. Posterior sirkülasyonun dev anevrizmaları ise çoğunlukla alt kranial sinir felçlerine yol açar. Beyin sapı basısı nedeni ile hemiparezi hatta kuadriparezi nadir görülen bir durum değildir. Bu anevrizmalar ayrıca 4.ventrikül ya da akuaduktu tıkayarak hidrosefaliye de neden olabilirler.

Bu bulguların yanı sıra, çok nadir de olsa dev anevrizmalar korteks iritasyonu nedeni ile epilepsi nöbetlerine de sebep olabilirler. Ayrıca, dev anevrizmanın kitle etkisi nedeni ile hipopituitarizm, parkinsonizm, kişilik değişikliği ve demans gibi semptomlara yol açtığı nadir de olsa bildirilmiştir.

**Tromboembolizm:** Dev anevrizmalarda iskemik olaylar semptomatolojinin sadece %3-5'ini oluştururlar. Tablo, genellikle anevrizma içerisindeki trombüsten kopan bir parçanın dolaşımına katılarak distalde emboliye yol açması nedeni ile oluşur (1). Nadiren dev anevrizma kitle etkisi nedeni ile parent arterin daralmasına hatta tamamen kapanmasına da yol açabilir. Anevrizma boynunda yerleşen aterosklerotik plaklar zamanla parent artere doğru ilerleyerek arteri daraltabilir ya da bu bölgeden çıkan perforan dalların kapanmasına neden olabilir.

## ■ TEDAVİ

Dev anevrizmaların tedavisi, nöroşürjinin çözümü en zor problemleri arasında yer almaktadır. Tedavideki en önemli güçlük anevrizmanın büyüklüğü nedeni ile diğer vasküler ve nöral yapıların görülmesinin engellemesidir (Şekil 3A, B). Genellikle kalsifiye olan boyunları, içlerindeki trombüs, kranial sinirlere ve hayati nöral yapılara olan yakınlıkları da dev anevrizma cerrahisinin diğer güçlükleridir. Dev anevrizmaların cerrahi tedavi endikasyonu için anevrizmanın lokalizasyonu ve anjiyografik özelliklerinin yanı sıra hastanın yaşı, nörolojik ve medikal durumu da dikkate alınmalıdır. Sonuç olarak, her hasta ayrı ayrı değerlendirilmelidir. Hastanın radyolojik tetkikleri (DSA, BT, MRG ve gerekiyorsa üç boyutlu BT-anjiyografi) tamamlandıktan sonra hastaya ve yakınlarına ameliyatın muhtemel riskleri ve komplikasyonları hakkında gereken bilgiler verilmelidir.

Tedavide temel amaç anevrizma domunun sirkülasyonun dışında bırakılarak kanama ihtimalinin ortadan kaldırılması ve bunun yanı sıra parent arter, dalları ve perforanlardaki kan akımının korunmasıdır. Eğer anevrizmanın kitle etkisi varsa elbette bunun ortadan kaldırılması da gereklidir. Bugüne kadar dev anevrizmaların tedavisi için değişik teknikler kullanılmıştır. Proksimal arterin kapatılması (ligasyon) ve anevrizmanın hem proksimal hem de distalinden ana arterin kapatılması (trapping) eskiden beri uygulanan yöntemlerdir (4,23). Bu eski teknikler bazen çözüm olabilirse de re-vaskülarizasyon (bypass) ile desteklenmediği müddetçe daima erken veya geç dönemde iskemi riski vardır. Uluslararası kooperatif çalışmanın sonuçlarına göre internal karotid arter (İKA) oklüzyonundan sonra hastaların %49'unda iskemi bulguları görülmektedir (15). Elbette, preoperatif dönemde yapılan balon oklüzyon testi, hastanın karotid arter oklüzyonunu tolere edip etmeyeceğini göstermesi açısından yararlı bir yöntemdir. Ancak bu testin de %7-30 oranında yanlış sonuç verdiği bilinmelidir (13,19). Ayrıca ligasyon ve trapping teknikleri serebral kan akımındaki

hemodinamik faktörleri de etkileyerek zamanla karşı karotid sistemde *de novo* anevrizma oluşması riskini arttırmaktadır (5). Sonuç olarak ligasyon veya trapping çaresiz kaldığı zaman uygulanabilecek teknikler olmakla birlikte dev anevrizmaların tedavisinde ideal çözüm yolu değildir.

İdeal çözüm, anevrizma boynunun kliplenmesidir. Günümüzde bu konudaki tecrübenin artması, mikroşürjinin ilerlemesi, beynin hipoksiye karşı daha uzun süre ile korunabilmesi, intraoperatif DSA'nın ve özellikle son yıllarda ICG veya Na Flouroscein videoanjiyografinin kullanılması (12) sonucunda dev anevrizmaların çoğu kliplenebilir hale gelmiştir (17). Yayınlanan geniş cerrahi serilerde dev anevrizmaların

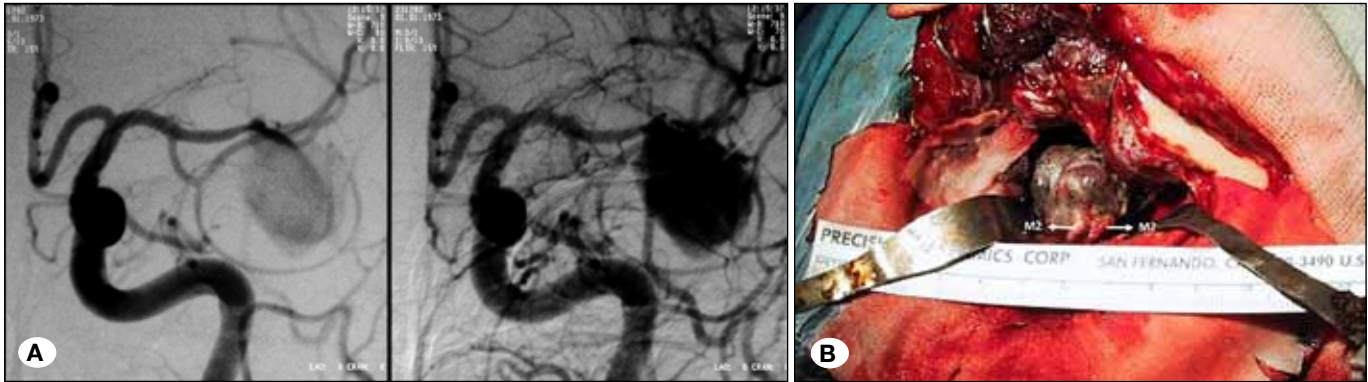kliplenebilme oranı ve prognozları Tablo II'de görülmektedir (2,6-8,11,14,16,19-21,24-26). Yazarın anterior sirkülasyonun dev anevrizmalarına ait kişisel serisi de bu tablonun sonuna eklenmiştir.

### Preoperatif Değerlendirme

Herşeyden önce dev anevrizma cerrahisinin teknolojik açıdan ileri merkezlerde ve deneyimli ellerde yapılması gerektiği unutulmamalıdır. Hunt ve Hess sınıflamasına göre I, II ve III. derecedeki hastalar mümkün olan en kısa sürede ameliyat edilmelidir. IV. ve V. derecedeki hastalarda ise eğer intraserebral hematoma yok ise erken cerrahi genellikle tercih edilmez. Gereken olgularda preoperatif dönemde ventrikülostomi

**Tablo II:** Bazı Geniş Cerrahi Serilerde Dev Anevrizmaların Kliplenme Oranları ve Hastaların Prognozu

Yazarlar	Yıl	Ameliyat edilen dev anevrizma sayısı	Kliplenen olgu sayısı	Ameliyat Sonrası Durum		
				İyi (%)	Orta-Kötü (%)	Ölüm (%)
Onuma ve Suzuki (16)	1979	28	12 (%43)	50	29	21
Symon ve Vajda (24)	1984	35	26 (%74)	75	17	8
Whittle ve ark. (25)	1984	20	8 (%40)	60	30	10
Yaşargil (26)	1984	30	11 (%37)	67	33	10
Giombini ve ark. (7)	1988	33	24 (%73)	70	18	12
Ausman ve ark. (2)	1990	62	31 (%50)	84	11	5
Hamburger ve ark. (8)	1992	43	37 (%86)	60	20	20
Solomon ve Baker (20)	1992	105	69 (%66)	89	6	5
Heros (9)	1995	176	131 (%74)	82	12	6
Gewirtz ve Awad (6)	1996	35	32 (%91)	71	23	6
Lawton ve Spetzler (11)	1998	262	158 (%62)	84	9	7
Sughrue ve ark. (21)	2011	141	98 (%69)	81	5	13
Nanda ve ark. (14)	2014	59		72	18	10
İnci	2016	60	47 (%78)	81	8	11



**Şekil 3:** A) Sol karotid anjiyografide dev MCA anevrizması B) sol pterional kraniotomi alanında dev anevrizmanın büyüklüğü nedeni ile vasküler ve nöral yapıların görüşünü engellemesi.

yapılması, intrakranial basıncı düşürmesi ve ameliyatta aşırı retraksiyon ihtiyacını azaltması bakımından yararlıdır.

#### Anevrizmanın boyu değil boynu önemlidir

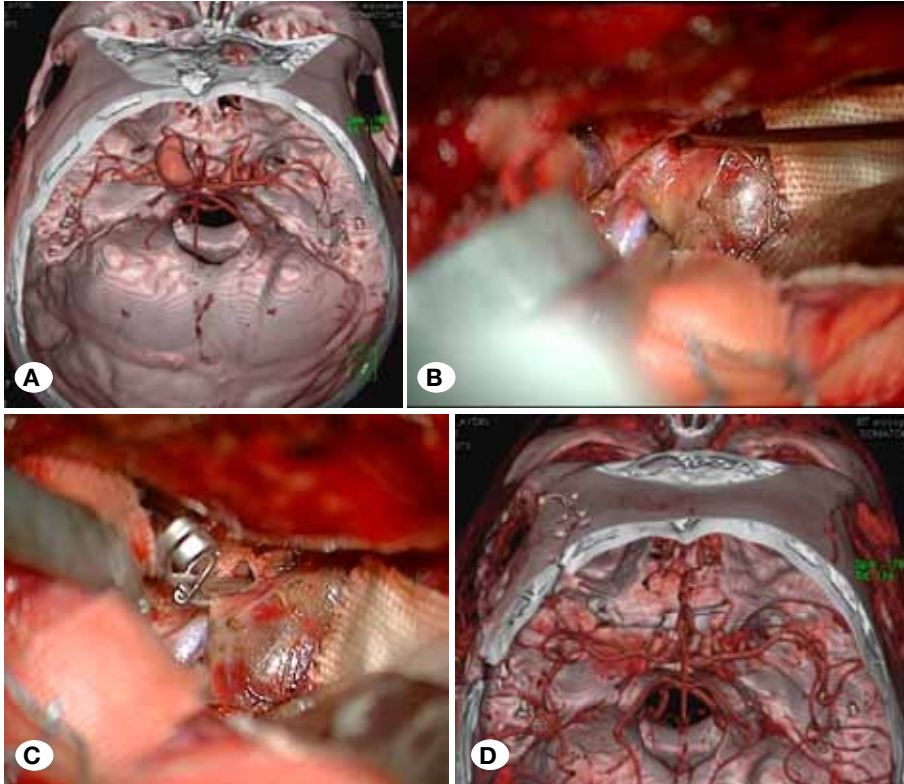
Anevrizma domunun büyüklüğü nedeni ile dev anevrizmaların anjiyografisinde boyun nadiren gösterilebilir. Bunlarda da çoğunlukla süperpozisyon nedeni ile boyun olduğunda daha büyük görülür. Bizim deneyimlerimize göre ise dev anevrizmaların çoğu beklenilenden daha küçük boyuna sahiptir (Şekil 4A-D). Dolayısı ile bir dev anevrizmanın kliplenebilme ihtimali anjiyografiden çok ameliyat bulgularına bakılarak değerlendirilmelidir.

#### ■ CERRAHİ TEDAVİ

Dev anevrizmaların cerrahisi ile küçük anevrizmaların cerrahisindeki temel prensipler arasında belirgin bir fark olmamasına rağmen, dev anevrizma ameliyatlarının diğerlerinden daha uzun sürebileceği, daha geniş görüş alanı gerektirdiği, anevrizma domunun çevre beyin dokusuna, kranial sinirlere ve arterlere yapışık olabileceği, daha fazla sayıda ve şekilde (özellikle uzun ve fenestre) kliplere ihtiyaç olduğu ve kliplenme işleminin daha zor olduğu unutulmamalıdır. Ameliyat sırasında gerektiğinde pentotal veya etomidat koruması tercih edilmelidir. Ayrıca ameliyat süresince hafif hipotermi (33-34°C) uygulaması da çoğu merkezde kullanılan bir yöntemdir.

Distal anterior serebral arter anevrizmaları hariç anterior sirkülasyonun bütün dev anevrizmaları için pterional kraniotomi yeterlidir. Bazı yazarlar buna orbitozigomatik osteotomi'nin eklenmesi gerektiğini savunurlar (11). Posterior sirkülasyonun

dev anevrizmaları için ise lokalizasyona bağlı olmak kaydı ile pterional, subtemporal, transpetrozal, subokspital ya da far lateral yol kullanılır. Gerektiğinde supra- ve infratemporal kraniotomiler birlikte yapılabilir. Kemik yapıların maksimum ölçüde alınarak, beyin retraksiyonunun minimuma indirilmesi prensibine dikkat edilmelidir. Bu amaçla, sfenoid kanadın tamamen alınması ve gereken olgularda anterior klinoidin eksizyonu, optik kanalın açılması, distal dural ringin kesilmesi ve optik sinirin mobilize edilmesi gibi işlemler ihmal edilmemelidir. Proksimal İKA'nın dev anevrizmalarında servikal karotid arterin ortaya konulması, proksimal kontrolün sağlanması açısından şarttır. Bu kontrol, servikal karotid artere transfemoral yolla önceden yerleştirilen bir balon aracılığı ile de yapılabilir. Bu kateter yardımı ile gerektiğinde anevrizmanın içindeki kan aspire edilerek dekompresyon da yapılabilir (Dallas tekniği). Bu avantajlara rağmen, tromboembolik komplikasyonlara yol açabilmesi ve heparinizasyon gerektirmesi nedeni ile her zaman tercih edilen bir yöntem değildir. Servikal karotid arterin ortaya konulması daha invazif, ama daha güvenilir bir yoldur. Dura açıldıktan sonra mikroskop ve mikroşürüji teknikleri kullanılarak diseksiyona başlanmalı ve Silvian fissür maksimum ölçüde açılmalıdır. Anevrizmanın beyin dokusuna ve diğer damarlara yapışık olabileceği unutulmamalı ve mutlaka keskin diseksiyon yapılmalıdır. Künt diseksiyon hem anevrizmanın yırtılmasına hem de beyin dokusu ya da diğer vasküler yapıların yaralanmasına yol açabilir. Anevrizma'dan önce proksimal arterin kontrolünün sağlanması prensibine dikkat edilmelidir. Anevrizmanın büyüklüğü ilerlemeyi engelliyorsa dom bipolar yardımı ile yakılarak küçültülebilir. Ancak bunun için deneyim gerekmektedir. Domun ve boynun diseksiyonu esnasında intraanevrizmal



**Şekil 4:** A) BT-anjiyografide dev oftalmik anevrizma, B) anterior klinoidektomi yapıldıktan sonra dev anevrizmanın ince boynu, C) boynun tek kliple kapatılmış hali, D) postoperatif BT- anjiyografi.

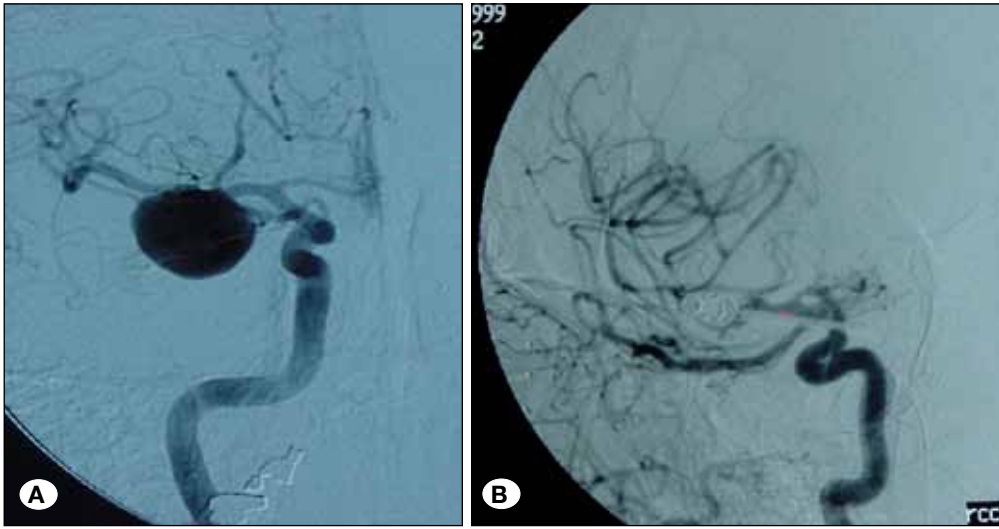
trombüsten bir parçanın koparak distalde emboliye yol açması ihtimali olduğu da unutulmamalıdır.

#### Kliplleme Teknikleri

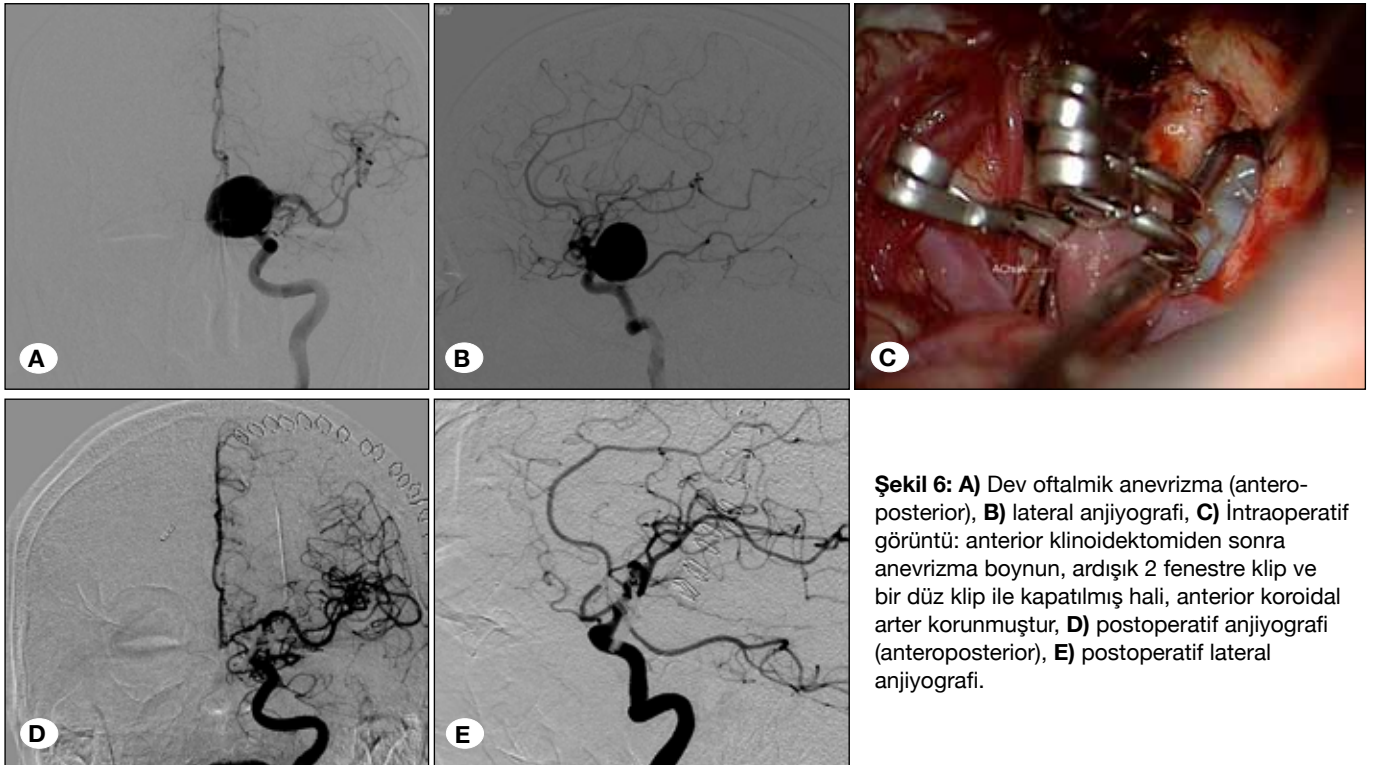
Anevrizma boynu ortaya konulduktan sonra, bu bölgeden çıkan perforan dallar dikkatle ayrılmalıdır. Duvarın kalınlığı, kalsifikasyon veya trombüs nedeni anevrizma boynuna klip yerleştirilemiyorsa, geçici klip ya da klipler kullanılmalıdır. Geçici klip hem intraanevrizmal basıncı düşürerek çevre dokuların daha iyi görülmesini sağlayacak hem de kliplleme sırasında boynun yırtılması ihtimalini azaltacaktır.

**Doğrudan Kliplleme:** Dev anevrizmaların doğrudan ve tek klipl kapatılması nadir de olsa mümkündür (Şekil 5A, B). Klip anevrizma boynuna uygun şekilde yerleştirilmelidir. Aksi halde anevrizma boynunun yırtılması, ana arter veya dallarında katlanma-daralma olması muhtemeldir.

**Birden Fazla Klipl Arter Rekonstrüksiyonu:** Dev anevrizmalarda genellikle birden fazla klip kullanılması gerekir. Özellikle fenestre klipler dev anevrizmaların kliplenme ihtimalini daha da artırmıştır. Gerekliğinde fenestre klipler ardışık şekilde kullanılarak arter rekonstrüksiyonu yapılabilir, yani parent arter yeniden yaratılabilir (Şekil 6A-E). Bu işleminden sonra küçük



**Şekil 5: A)** Sağ karotid anjiyografide dev MCA anevrizması, **B)** anevrizmanın tek klipl kapatılmasından sonra postoperatif anjiyografi.



**Şekil 6: A)** Dev oftalmik anevrizma (anteroposterior), **B)** lateral anjiyografi, **C)** İntraoperatif görüntü: anterior klinoidektomiden sonra anevrizma boynun, ardışık 2 fenestre klip ve bir düz klip ile kapatılmış hali, anterior koroidal arter korunmuştur, **D)** postoperatif anjiyografi (anteroposterior), **E)** postoperatif lateral anjiyografi.

rezidülerin kalması sık görülen bir durumdur. Bu durumda mini klipler kullanılarak kalan rezidüler de kapatılabilir. Yine gerekiyorsa fenestre klipler, düz ve eğri kliplerle birlikte kullanılabilir.

**Ponksiyon+Aspirasyon+Klipleme:** Eğer geçici kliplere rağmen intraanevrizmal basınç hâlâ yüksek ise ve anevrizma içerisinde trombüs yoksa ponksiyon yapılarak anevrizma içerisindeki kan boşaltılmalıdır. Böylece anevrizma domunun küçülmesi ile boyun daha iyi eksplore edilebilir ve kliplenebilir.

**Trombektomi+Klipleme:** Anevrizma içerisinde trombüsün var olması kliplemeyi güçleştirebilir hatta engelleyebilir. Bu durumda trombüsün boşaltılması yani trombektomi yapılması gerekebilir. Ana arter ve dalları geçici kliplerle kapatıldıktan sonra insizyon yapılarak anevrizma domu açılır. Trombüs parça parça boşaltılabildiği gibi bu işlem ultrasonik bir aspiratör yardımı ile de yapılabilir. Ultrasonik aspiratör kullanılması daha az travmatik bir yöntemdir (11). Ancak trombektominin tecrübeli ellerde ve dikkatle yapılması gerektiği bilinmelidir. Özellikle anevrizma boynunda trombüsün duvara yapışık olabileceği ve bunun da boynunda yırtılmalara neden olabileceği unutulmamalıdır.

**“Klibin Sıkıştırılması” Tekniği ile Klipleme:** Eğer boyundaki kalsifikasyon nedeni ile klip tam kapanmıyorsa, öncelikle kalıcı klibin üzerine bir booster klip yerleştirilmelidir. Eğer bu yöntem de klibin tam kapanmasını sağlamıyorsa bu durumda anevrizma boynuna yerleştirilmiş olan kalıcı klip, bir hemostatik klemp ile sıkıştırılabilir (10). Bu işlem, şartlara göre klibin ucu veya proksimali veya her iki tarafı birden sıkıştırılarak yapılabilir. Böylece klip anevrizma boynunu tamamen kapatabilir. Ancak bu işlemin riskli olduğu ve sadece tecrübeli ellerde yapılması gerektiği unutulmamalıdır.

Her türlü çabaya rağmen dev anevrizma kliplenemiyorsa ligasyon, trapping (+by-pass) ya da embolizasyon gibi diğer teknikler kullanılmalıdır.

Özellikle posterior sirkülasyonun dev anevrizmalarında görüş alanının darlığı nedeni ile anevrizmanın tamamı ve/veya parent arter yeterince eksplore edilemeyebilir. Bu gibi durumlarda birkaç ileri merkezde derin hipotermi ve kardiyak arrest tekniği kullanılmaktadır (13). Bu teknik intraoperatif rüptür ihtimalinin ortadan kalkması, anevrizma domunun kollabe olması dolayısı ile ilgili bütün vasküler ve nöral yapıların görülebilmesi ve kansız bir cerrahi alan sağlanması gibi çok önemli avantajlar sunmaktadır. Ancak bu tekniğin uygulanabilmesi için tecrübeli bir anestezi ve kalp cerrahisi ekibine ihtiyaç vardır. Ayrıca bu tekniğin kardiyak, hematolojik ve endokrinolojik bazı komplikasyonlara yol açabileceği de unutulmamalıdır.

Klipleme işlemi tamamlandıktan sonra gerekiyor ise kitle etkisini ortadan kaldırmak için anevrizma domu eksize edilebilir. Cerrahi alan, parent arter, perforan dallar ve komşu nöral yapılar tekrar gözden geçirilmeli ve gereken durumlarda klibin pozisyonu değiştirilmelidir. İntraoperatif anjiyografi, rezidü kalıp kalmadığını, parent arterin ve/veya dallarının açık olup olmadığını göstermesi ve hataların anında telafi edilebilmesi açısından oldukça yararlıdır (18). Son yıllarda uygulamaya giren indosiyenin yeşili (ICG) veya sodyum floresein ile intraoperatif videoanjiyografi ile de bu konuda değerli bilgiler elde edilmektedir (12). Klip sonrası parent arterdeki akım miktarı, dolayısı ile daralma ya da kapanma

olup olmadığı intraoperatif doppler ile kontrol edilmelidir. Eğer bu teknik imkanlar yok ise doğrudan görüş alanının dışında kalan rezidü ve komşu damarlar küçük aynalar kullanılarak kabaca kontrol edilebilir. Ancak bu yöntemin çok güvenilir olduğu söylenemez.

Unutulmaması gereken bir başka nokta da klip yerleştirildikten sonra mutlaka kan basıncının normalin üzerine çıkarılarak hem hemostazın hem de klipte kayma olup olmayacağını kontrol edilmesidir.

## ■ KOMPLİKASYONLAR

Erken postoperatif dönemde görülen komplikasyonların çoğu uygulanan cerrahi tekniğe, geçici klip uygulama süresine, kalıcı klibin ana dalları veya perforanları kapatmasına ya da aşırı retraksiyona bağlıdır. Anevrizmanın diseksiyonu veya klipleme sırasında mevcut trombüsten bir parçanın koparak distale giderek iskemik semptomlara yol açması da nadir bir durum değildir. Proksimal İKA anevrizmalarında diseksiyon sırasında optik sinir ve okülomotor sinir yaralanmaları görülebilir. Yine bu anevrizmalarda oftalmik arterin yaralanması ya da yanlışlıkla kliplenmesi nadir de olsa aynı tarafta görme kaybına yol açabilir. Anterior klinoidin aşırı eksizyonu postoperatif dönemde rinore sebebi olabilir de genellikle geçicidir. Posterior sirkülasyonun dev anevrizmalarında ise diseksiyon sırasında alt kranial sinir yaralanmaları görülebilir. Vazospazm ve hidrosefali gibi komplikasyonların gelişmesi diğer anevrizmalardan farklı değildir ve bilinen usullerle tedavi edilir.

## ■ SONUÇ

- 1) İntrakranial anevrizmaların yaklaşık %5'i 2,5 cm'den büyüktür ve bunlar “dev anevrizma” olarak isimlendirilir.
- 2) Dev anevrizma düşünülen olgularda anjiyografik görüntüler mutlaka MRG ya da BT ile desteklenerek anevrizmanın gerçek boyutları öğrenilmelidir.
- 3) Silvian fissürün maksimum ölçüde açılması ve minimum beyin retraksiyonu esastır.
- 4) Anjiyografide, hatta cerrahi eksplorasyonun başlangıcında dev anevrizmalar kliplenemez gibi görünürse de deneyim, sabır ve gelişmiş mikroşürüj teknikleri kullanılarak bu anevrizmaların çoğu kliplenebilmektedir.
- 5) İntraoperatif anjiyografi bu anevrizmaların cerrahisinde önemli bir avantaj sağlamaktadır.
- 6) Cerrahi klipleme dev anevrizmaların tedavisinde hâlâ en emin ve en güvenilir yoldur.

## ■ KAYNAKLAR

1. Antunes JL, Correl JW: Cerebral emboli from intracranial aneurysm. Surg Neurol 6: 7-10, 1976
2. Ausman JI, Diaz FG, Sadasivan B, Gonzalez-Portillo M, Malik GM, Deopujari CE: Giant intracranial aneurysm surgery: The role of microvascular reconstruction. Surg Neurol 34: 8-15, 1990

3. Drake CG: Giant intracranial aneurysms: Experience with surgical treatment in 174 cases. *Clin Neurosurg* 26: 12-95, 1979
4. Drake CG, Peerless SJ, Ferguson GG: Hungarian proximal arterial occlusion for giant aneurysms of the carotid circulation. *J Neurosurg* 81: 656-665, 1994
5. Dyste GN, Beck DW: De novo aneurysm formation following carotid ligation: Case report and review of the literature. *Neurosurgery* 24: 88-92, 1989
6. Gewirtz RJ, Awad IA: Giant aneurysms of the anterior circle of Willis: Management outcome of open microsurgical treatment. *Surg Neurol* 45: 409-421, 1996
7. Giombini S, Solero CL, Ferraresi S, Melcarne A, Broggi G, Pluchino F: Surgical approach to giant aneurysms of the anterior circulation. *Acta Neurochir Suppl* 42: 71-74, 1988
8. Hamburger C, Schonberger J, Lange M: A management of intracranial giant aneurysms. A report on 58 cases. *Neurosurg Rev* 15: 97-103, 1992
9. Heros S: Giant aneurysms. In: Ojeman RG, Ogilvy CS, Crowell RM, Heros RC (eds), *Surgical Management of Neurovascular Disease*. 3rd ed. Williams&Wilkins 1995: 324-367
10. İnci S, Akbay A, Orunoğlu M: Aneurysm clip compression technique in the surgery of aneurysms with hard/calcified neck. *World Neurosurg* 84: 688-696, 2015
11. Lawton MT, Spetzler RF: Surgical strategies for giant intracranial aneurysms. *Neurosurg Clin North Am* 9: 725-742, 1998
12. Matano F, Mizunari T, Murai Y, Kubota A, Fujiki Y, Kobayashi S, Morita A: Quantitative comparison of the intraoperative utility of indocyanine green and fluorescein videoangiographies in cerebrovascular surgery. *Oper Neurosurg (Hagerstown)* 13(3): 361-366, 2017
13. McIvor NP, Willinsky RA, TerBrugge KG: Validity of test occlusion studies prior ICA sacrifice. *Head Neck* 16: 11-16, 1994
14. Nanda A, Sonig A, Banerjee AD, Javalkar VK: Microsurgical management of giant intracranial aneurysms: A single surgeon experience from Louisiana State University. *World Neurosurg* 81: 752-764, 2014
15. Nishioka H: Report on the cooperative study of intracranial aneurysms and subarachnoid hemorrhage: Section VIII, Part 1: Results of the treatment of intracranial aneurysms by occlusion of the carotid artery in the neck. *J Neurosurg* 25: 660-682, 1968
16. Onuma T, Suzuki S: Surgical treatment of giant intracranial aneurysms. *J Neurosurg* 51: 33-36, 1979
17. Origitano TC, Schwartz K, Anderson D, Azar-Kia B, Reichman H: Optimal clip application and intraoperative angiography for intracranial aneurysms. *Surg Neurol* 51: 117-128, 1999
18. Pinto RS, Krichev II, Butler AR, Murali R: Correlation of computed tomographic, angiographic and neuropathological changes in giant cerebral aneurysms. *Radiology* 13: 85-92, 1979
19. Sen C, Sekhar LN: Direct vein graft reconstruction of the cavernous, petrous and upper cervical internal carotid artery: Lessons learned from 30 cases. *Neurosurgery* 30: 732-743, 1992
20. Solomon RA, Baker CJ: Direct surgical approaches to giant intracranial aneurysms. *Neurosurg Q* 2: 1-17, 1992
21. Sughrue ME, Solaner D, Rayz VL, Lawton MT: Giant intracranial aneurysms: Evaluation of management in a contemporary surgical series. *Neurosurgery* 69: 1261-1271, 2011
22. Sundt TM, Piepgras DG, Fode NC: Giant intracranial aneurysms. *Clin Neurosurg* 37: 116-154, 1991
23. Swearingen B, Heros RC: Common carotid occlusion for unclippable carotid aneurysms: An old but still effective operation. *Neurosurgery* 21: 288-295, 1987
24. Symon L, Vajda J: Surgical experiences with giant intracranial aneurysms. *J Neurosurg* 61: 1009-1028, 1984
25. Whittle IR, Dorsch NW, Besser M: Giant intracranial aneurysms: Diagnosis, management and outcome. *Surg Neurol* 21: 218-230, 1984
26. Yasargil MG: *Microneurosurgery*. Vol: 2, Georg Thime Verlag, 1984:296-304.