

LOMBER SPONDYLOLİSTEZİSLER VE CERRAHİ TEDAVİLERİ

SPONDYLOLYSTHESIS OF LUMBAR SPINE AND SURGICAL TREATMENT

Ertuğ ÖZKAL, Osman ACAR, Uğur ERONGUN, M. Ali UYGUN, Yalçın KOCAOĞULLAR

Selçuklu Üniversitesi Tıp Fakültesi, Nöroşirürji A.B.D.

Türk Nöroşirürji Dergisi 2 : 64-67, 1991

ÖZET : Selçuk Üniversitesi Tıp Fakültesi Hastanesi, Nöroşirürji Anabilim Dalında Mayıs 1983 Mart 1990 tarihleri arasında 14 spondylolistezis olgusu opere edilmiştir. Bu olgular takdim edilerek literatür ışığında spondylolistezislerin klinik bulguları, tanı ve tedavileri gözden geçirilmiştir.

Anahtar Kelimeler : Posterior lomber interbody füzyon (PLİF), Spondylolistezis, Posterior.

SUMMARY : In this script a review of 14 surgically treated spondylolisthesis cases is presented between the years May 1983 March 1990. The clinical, diagnostic and therapeutic aspects of spondylolisthesis are emphasized and the literature on this subject has been looked over.

Key Words : Posterior lomber interbody fusion (PLIF), Spondylolisthesis, Posterior.

GİRİŞ:

Spondylolistezis, Taillard'a (12) göre ilk kez 1853'te Killion tarafından tanımlanmıştır. İlerleyen senelerde bu konu araştırmacıların dikkatini çekmiş, etyolojisini izah etmek için çeşitli teoriler ileri sürülmüştür. Spondylolistezislerin cerrahi tedavileri konusunda da literatürde farklı görüşler mevcuttur. Bu farklıklar anatomik lezyonların çeşitliliğine, normal vertebra statüğünün sağlanması istemine, iyi bir radiküler dekompression için gerekli olan laminektominin patolojinin ilerlemesine neden olabileceği kaygısına bağlıdır. Cerrahi yöntemlerden birisi olan "posterior lomber interbody füzyon (PLİF)", ilk kez 1953'te Cloward(2) tarafından bildirilmiştir. O tarihten bu yana yaklaşık 37 yıl geçmiş, bu zaman içinde oluşan teknolojik gelişmeler PLİF operasyonunu daha emin ve kolay bir hale getirmiştir.

Bu makalede onuna PLİF operasyonu yapılan 14 spondylolistezis olgusu takdim edilerek konu literatür ışığında çeşitli yönleriyle gözden geçirilmiştir.

MATERYAL VE METOD:

Selçuk Üniversitesi Tıp Fakültesi, Nöroşirürji Anabilim Dalında Mayıs 1983- Mart 1990 tarihleri arasında spondylolistezis tanısı ile opere edilen hasta sayısı ondörttür. Tümü kadın olan hastaların yaşları, semptomların süresi, nörolojik muayene bulguları, lezyon seviyeleri ve uygulanan operasyonlar Tablo I'de gösterilmiştir. Hastaların tümüne ön arka ve yan direkt lumbosakral grafiler çektilerle lezyon seviyesi saptanmış ve myelografi ile kanal kontrol edilmiştir. Altı hastaya total laminektomi ile dört hastaya bilateral hemilaminektomi ile PLİF uygulanmıştır. İki hastaya sadece total laminektomi, bir hastaya da total laminektomi yapılarak bilateral posterolateral füzyon gerçekleştirilmiştir. Sadece total laminektomi yapılan

hastalarımızın biri ile posterolateral füzyon yapılan hastalarımızdan birinde iki seviyeli spondylolistezis mevcuttu.

PLİF operasyonunda hasta prone pozisyonda ve lomber bölge flexionda iken laminektomi ve iki taraflı foraminotomi yapılmıştır. Disk mesafesi iki taraflı ve mümkün olduğu kadar boşaltılmıştır. Disk mesafesine bakan üst ve alt vertebra yüzleri parsiyel dekortikasyon sağlanıncaya kadar kürete edilmiştir. Daha sonra os iliumdan alınan kemik greftler mümkün olduğu kadar boşluk bırakmadan ve iki taraflı intervertebral mesafeye yerleştirilmiştir. Postoperatif devrede hastalar lumbo sakral çelik balinalı korse ile immobilize edilmiş ve 4 hafta sonra ayağa kaldırılmışlardır. Yapılan aylık radyolojik kontrollerle füzyon teşekkülü takip edilmiş ve çelik balinalı korse 3 ay sonra çıkarılmıştır. Posterolateral füzyon yapılan hastalar ise 3 ay süre ile pelvi pedal alçıya alınarak immobilize edilmiş ve daha sonra çelik balinalı korse ile ayağa kaldırılmışlardır.

SONUÇLAR

Bizim vakalarımızda takip ettiğimiz sürelerde, biri hariç diğerlerinin şikayetlerinin geçtiğini ve kemik füzyon oluştuğunu gözledik. Bir hastamızda ise siyatiji şikayetlerinin kaybolmasına rağmen bel ağrıları devam etti. Kontrol grafilerinde yeterli füzyon teşekkülü görülemedi ve hasta yeni bir operasyonu reddetti.

TARTIŞMA

Spondylolistezislerin ilk tanımlanmasından itibaren etyolojisini açıklamak için çeşitli teoriler ileri sürülmüşse de tümünün oluşumu tek teori ile izah edilememektedir. Wiltse ve arkadaşları(13) patolojilerine göre altı gruba ayırmışlardır:

Tablo I

Olgu	Yaş	Semptomlar	Süre	Nörolojik Muayene Bulguları	Lezyon Seviyesi	Operasyon Şekli
1	38	Bel ve bacaklarda ağrı	6 ay	Bilateral dorsal flexionda azalma	L5-S1	Bilateral L5 hemilaminektomi + PLİF
2	42	Bel ve sağ bacakta ağrı	6 yıl	Sağda laseque (+), sağda planter flexionda azalma	L5-S1	L5 total laminektomi + PLİF
3	50	Bel ve sol bacakta ağrı	3 ay	Solda laseque (+), solda planter flexion azalma	L5-S1	L5 total laminektomi + PLİF
4	49	Bel ve sol bacakta ağrı	2 yıl	Nörolojik bulgu yok	L5-S1	L5 total laminektomi
5	47	Bel ve sol bacakta ağrı	25 yıl	Solda laseque (+), solda dorsal flexionda azalma Solda L5'te hipoestezi	L4-L5	Bilateral L4 hemilaminektomi + PLİF
6	41	Bel ve bacaklarda ağrı	4 yıl	Bilateral aschill reflexi hipoaktif, bilateral L5-S1 hipoestezi	L4-L5	Bilateral L4 hemilaminektomi + PLİF
7	54	Bel ve bacaklarda ağrı	10 yıl	Nörolojik bulgu yok	L3-L4 L4-L5	Bilateral L3-L4 hemilaminektomi + Bilateral postero lateral füzyon
8	25	Bel ve sağ bacakta ağrı	6 yıl	Sağda laseque (+)	L5-S1	L5 total laminektomi + PLİF
9	38	Bel ve sol bacakta ağrı	10 yıl	Solda laseque (+)	L4-L5	L4 total laminektomi + PLİF
10	59	Bel ve sol bacakta ağrı	10 yıl	Solda laseque (+), solda dorsal flexionda azalma	L3-L4 L4-L5	L2,3,4,5 total laminektomi
11	59	Bel ve sağ bacakta ağrı	10 yıl	Sağda laseque (+), sağda dorsal flexionda azalma, sağ da aschill reflexi hipoaktif	L4-L5	L4 total laminektomi + PLİF
12	50	Bel ve sağ bacakta ağrı	7 yıl	Sağda laseque (+)	L4-L5	L4 total laminektomi + PLİF
13	37	Bel ve bacaklarda ağrı	15 yıl	Bilateral laseque (+), sağda dorsal flexionda azalma, sağ da aschill reflexi hipoaktif	L5-S1	L5 total laminektomi + PLİF
14	26	Bel ve sağ bacakta ağrı	6 yıl	Sağda laseque (+)	L5-S1	L5 total laminektomi + posterolateral füzyon

1 Sakrumun superior fasetinin veya beşinci lomber vertebranın inferior fasetinin konjenital defektleri ile oluşan displastik tipi.

2 Pars interartikularisin fatigue fraktürleri ile oluşan istmik tipi.

3 İntervertebral eklemlerdeki dejeneratif değişikliklerin neden oldukları dejeneratif tip.

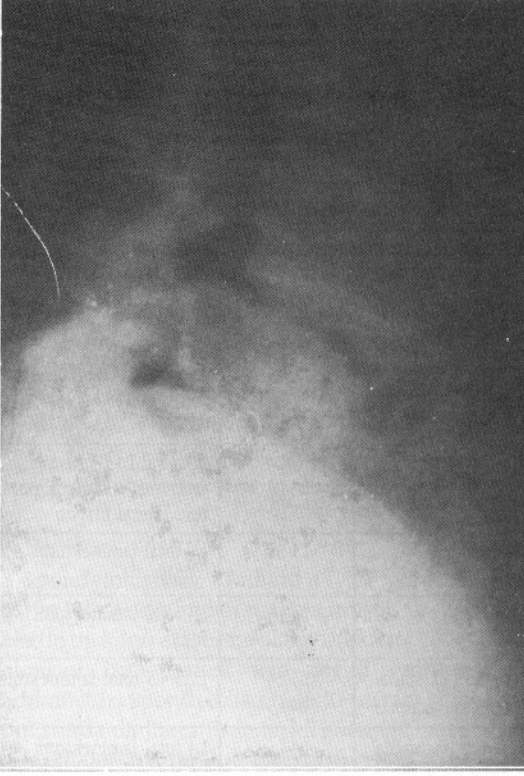
4 Posterior neural elementlerde defekt yaratan bir travma sonucu meydana gelen travmatik tip.

5 Aşırı posterior dekompressiona bağlı olarak gelişen veya bir posterior füzyonun üst seviyesinde oluşan iatrojenik tip.

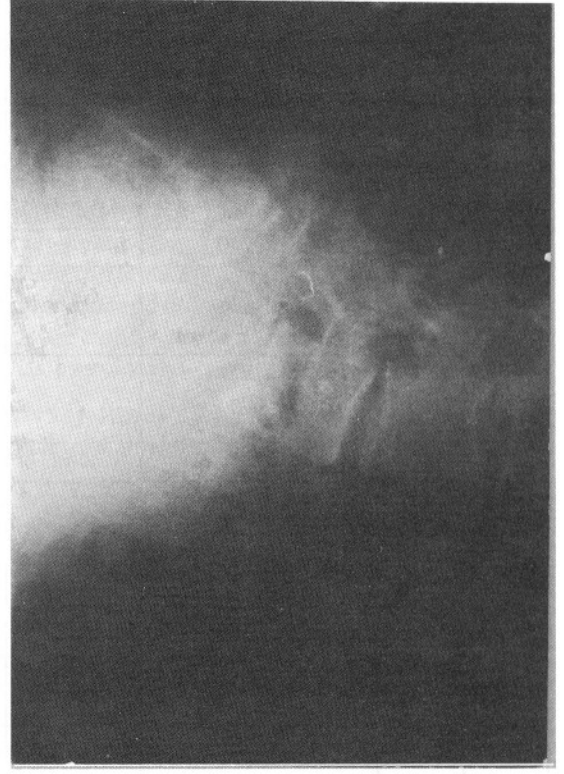
6 Vertebranın kemik yapısında değişiklik yapan

tümör, enfeksiyon veya metabolik bir hastalık sonucu meydana gelenler.

Spondylolistezisler genellikle adölesan çağda belirti vermezler, %20'si asemptomatiktir. Ancak adölesan çağda asemptomatik olanlar ileri yaşlarda tekrar eden mekanik stresler sonucu semptomatik hale gelebilmektedir(5). Klinik belirtiler ağrılar ve deformiteler olmak üzere iki ana grupta toplanabilir. En yaygın semptom sık sık kalçaya vuran bel ağrısıdır. Çoğu kez erken yaşlarda sinsice başlayan, şiddeti giderek artan veya bir travma ile ansızın beliren ağrılar ağır kaldırmakla, hareketle artar; istirahatte azalır. Bazı olgularda ise sakro koksigeal ağrılar tanımlanır. Postüral değişiklikler spondylolistezislerin derecesi ile



Şekil 1 : Vaka 6'nın postop. altıncı ayda çekilen ve L4-5'te interbody füzyon oluştuğunu gösteren yan grafisi.



Şekil 2 : Vaka 14'ün postop. yedinci ayda çekilen ve L5-S1'de posterolateral füzyon oluşumunu gösteren yan grafisi.

ilgilidir. Boxall ve arkadaşları (1) karakteristik postürün lombo sakral kifoz olduğunu belirtmişlerdir. İleri vakalarda dik durmak veya yürümek için dizlerin daima flexiyonu gerekebilir; ayrıca skolioz görülebilir. Posterior arkusu sağlam vertebralarda oluşanlar kauda equina basıları yaratabilirler ki, bu tip spondylolistezisler genellikle orta yaş üstündeki hastalarda L4-5 seviyesinde görülürler ve osteoartrit veya fasetin artiküler kartilajındaki dejeneratif değişikliklere bağlıdır. Operatif gözlemler, radiküler belirtileri olan hastalarda spondylolistezis seviyesindeki pars interartiküleriste oluşan pseudoartroz kitlesinin sinir köküne bası yaptığını göstermiştir. Seyrek de olsa birlikte bulunan disk hernisi bası nedeni olabilir(4).

Radyolojik tanıda lateral direkt grafilerde yer değiştiren vertebra kısmı ölçülerek komşu vertebranın genişliği ile karşılaştırılır. Buna göre kayma derecesi tesbit edilebilir(9). Oblik grafiler pars interartiküleristeki defekti göstermek için yeterlidir. Operasyonu düşünülen hastalarda disk hernisini ekarte etmek için mutlaka myelografi önerilir. Bilgisayarlı tomografi ise şüpheli pars artiküleris defektlerini ve posterior ele-

manlardaki anatomik anomalileri göstermek için en iyi yöntemdir.

Erişkin spondylolistezislerin tedavisinde siyatalji ve nörolojik defisit olmadıkça immobilizasyon ile yapılacak konservatif tedavi birinci seçenektir. Konservatif tedaviye cevap alınmaması siyatalji veya nörolojik defisitlerin bulunması durumunda cerrahi tedavi düşünülmelidir.

Cerrahi tedavide hastalarda radiküler bulguların olması dekompressionu gerektirmektedir ki bu durumda cerrah yolu seçmek zorundadır. Gill ve arkadaşları (6) mobil posterior arkusun stabilizasyon açısından faydasız olduğunu belirterek çıkarılmasının tedavi için yeterli olduğunu savunmuşlardır. Osterman ve arkadaşları (10) Gill operasyonu geçiren 75 olguyu 5-20 yıl gibi uzun bir süre izlemiş ve %27'sinde listeziste progresyon olduğunu gözlemişlerdir. Perrin ve arkadaşları (11) ise teorik olarak mobil arkusun çıkarılmasının stabilizasyonu etkilemeyeceğini belirterek listezis progresyonunu dejeneratif intervertebral diskin bulunmasına bağlamışlardır. Lin (8) ise, PLIF ile tamamlanacak dekompression işleminde spinöz

proces, interspinoz ve supraspinoz ligamentlerin korunması gerektiğini bu işlemin yetersiz bir füzyon halinde kaymayı önleyeceğini belirtmişlerdir. Bizim hastalarımızda uyguladığımız altı total laminektomi ve dört bilateral hemilaminektomi ve fasetektomi ile yapılan PLİF sonrası postoperatif takipte listeziste her iki grupta progresyon görmedik. İleri spondylolistezisli olgularda teknik güçlükler yerine başka yöntemlerin kullanılması önerilmektedir. Örneğin Lin (7) %25'in üzerindeki kaymalarda PLİF yerine sadece postero-lateral füzyonu veya postero-lateral füzyonla birlikte PLİF operasyonunu önermektedir. Perrin ve arkadaşları (11) ise %50'nin üzerindeki kaymalarda PLİF öncesi Harrington yöntemi ya da Roy-Cammille materyali ile redüksiyon sağlamayı tavsiye etmektedirler. Biz iki vakamızda laminektomiye ilaveten postero-lateral füzyon uyguladık. Bunlardan birinde (Vaka 7) iki seviyede, diğerinde ise (Vaka 14) ileri derecede spondylolistezis mevcuttu. Bu hastalarımızda 3 ay pelvi-pedal alçı ile füzyonun tamamlanması sağlandı.

Dekompression sonrası PLİF uygulamalarında oldukça iyi sonuçlar bildirilmektedir. Örneğin Cloward(3) 165 olguluk spondylolistezis serisinde füzyon oranını %93, mükemmel klinik iyileşme oranını ise %95 olarak bildirmiştir.

Sonuç Olarak.

1. İntervertebral mesafenin kapalı ve spontan füzyon olduğu vakalarda laminektomi yeterlidir.

2. İleri spondylolistezisli hastalarda (%50 ve üzeri) dekompressiona ilaveten internal fiksasyonla beraber veya yalnız posterolateral füzyon yapılmalıdır. Internal fiksasyon hastanın erken mobilize edilmesini sağladığı için avantajlıdır.

3. Spondylolistezisin %50'den az olduğu durumlarda Gill operasyonu geçiren hastaların uzun süre takiplerinin sonuçları dikkate alınır ve PLİF in dar disk alanını açma ve normal anatomik düzeni yeniden kurmakta üstünlüğü göz önünde tutulursa, yetişkinlerde dekompression işleminin bir PLİF'le tamamlanması en uygun yöntem gibi görünmektedir.

Yazışma Adresi : Prof. Dr. Ertuğ Özkal
İstanbul Caddesi No: 242/34
42030 / KONYA

KAYNAKLAR

1. Boxall D., Bradford DS, Winter R, More JH: Management of severe spondylolisthesis in children and adolescent. J Bone Joint Surg 61:479-495, 1979
2. Cloward RB: Treatment of ruptured lumbar intervertebral discs by vertebral fusion. Indications, operative technique, after care. J Neurosurg 10:154, 1953
3. Cloward RB: Posterior lumbar interbody fusion update. Clinical Orthopedics and Related Research 193:16-19, 1985
4. Davis IS, Bailey R, W: Spondylolisthesis, indications for lumbar nerve root decompression and operative technique. Clinical Orthopedics and Related Research 117:129-134, 1976
5. Davis CH: Extradural spinal cord and nerve root compression from benign lesions of the lumbar area. in Youmans JR (ed): Neurological Surgery, New York: WB Saunders, pp: 2535-2561, 1982
6. Gill GG, Monning JG, White HL: Surgical treatment of spondylolisthesis without spine fusion, J Bone and Joint Surg 37-A: 493-519, 1955
7. In Schmidek UH, Sweet WH (ed): Operative Neurosurgical techniques indications, Methods and Results, Vol:2, Newyork, Grune and Stratton, 1339-1371, 1982
8. Lin, PM: Posterior lumbar interbody fusion technique: Complications and pitfalls. Clinical Orthopedics and Related Research, 193:90-102, 1985
9. Lowe WR, Hayes D, Kaye S, Bagg RS, Leukans CA: Standing roentgenograms in spondylolisthesis. Clinical Orthopedics and Related Research, 117:80-84, 1976
10. Osteman K, Lavrent LE, Lindhalm JS: Late result of removal of the loose posterior element (Gill's operation) in the treatment of lytic lumbar spondylolisthesis. Clin. Orthop 117:121-128, 1976
11. Perrin G, Gautelle A, Fischer G, Monib H: Lumbo-sciatique par spondylolisthesis. Neurochirurgie, 30:387-393, 1984
12. Taillard WF: Etiology of spondylolisthesis. Clin Orthop 117:30-39, 1976
13. Wiltse LL, Neuman PH, Mac Nob J: Classification of spondylolisthesis and spondylolisthesis. Clin Orthop 117:23-29, 1976