

BÜYÜK BİR POST-TRAVMATİK SUBGALEAL BEYİN OMURİLİK SIVISI KİSTİ. (PÖDOMENİNGOSEL) BİR OLGU SUNUMU.

A HUGE POST-TRAUMATIC SUBGALEAL CEREBROSPINAL FLUID CYST -PSEUDOMENENGOCELE- A CASE REPORT

Coşkun YOLAŞ

Erzurum Numune Hastanesi Nöroşirürji Kliniği

Türk Nöroşirürji Dersigis 2 : 148-150,1991

ÖZET : Büyük bir post-travmatik subgaleal beyin omurilik sıvısı (BOS) kisti bulunan 8 yaşındaki bir erkek çocuk sunuldu. Hasta bir trafik kazası sonrası 3 yıl önce oksipital depresyon fraktürü ve beyin laserasyonu nedeniyle ameliyat edilmişti. İlk ameliyatı takiben oksipital bölgede bir şişliğin teşekkül ettiği ve bu şişliğin 3 yıl boyunca devamlı büyüdüğü öğrenildi. Hasta neticede büyük bir oksipital kistik kitle nedeniyle hastanemize yatırıldı. Kistik kitlenin cerrahi rezeksiyonundan sonra akut bir hidrosefalus tablosu gelişti. Bu nedenle hastaya ventriküloperitoneal şant sistemi takıldı. Post-operatif dönem olaysızdı. Hasta post-operatif 12. günde iyi durumda taburcu edildi.

Anahtar Kelimeler : Beyin Omurilik Sıvısı, Kranial Travma, Psödomeningosel, Subgaleal Kist

SUMMARY : An-8 year old boy with a huge post-traumatic subgaleal cerebrospinal cyst was presented. He was operated on because of an occipital depression fracture and laceration of the brain 3 years ago after a traffic accident. A soft mass developed in the occipital area following the first operation. The soft mass progressed continuously during this period. Finally the patient was admitted to the hospital with an immense occipital cystic mass. An acute hydrocephalus developed after surgical resection of the cystic mass. So ventriculoperitoneal shunt system was placed. The post operative period was uneventful and the patient was discharged on 12 th post-operative day with good condition.

Key Words : Cerebrospinal Fluid, Head injury, Pseudomeningocele, Subgaleal cyst.

GİRİŞ

Kafa travmalarından sonra kranial fraktürler ve duramater yırtıkları oluşabilir. Bu tip travmalardan sonra subgaleal mesafede BOS birikebilir (2,6). Bu çeşit birikimler genellikle geçicidir. Nadiren bu birikimler ilerleyici olup subgaleal BOS kistlerine (psödomeningosel'e) dönüşebilirler (2,7). İkinci tipteki birikimler alttaki kranial fraktürlere ve duramater yırtıklarına bağlıdır. Bu ilerleyici tablo meningocele spuria, sفال hidroset, travmatik leptomenenjeal kist ve kraniosebral erozyon gibi değişik isimler altında tarif edilmiştir (2,3,5-9). Bu tür subgaleal kistler kranial travma nedeniyle yapılan kraniektomi sonrasında da görülebilirler.

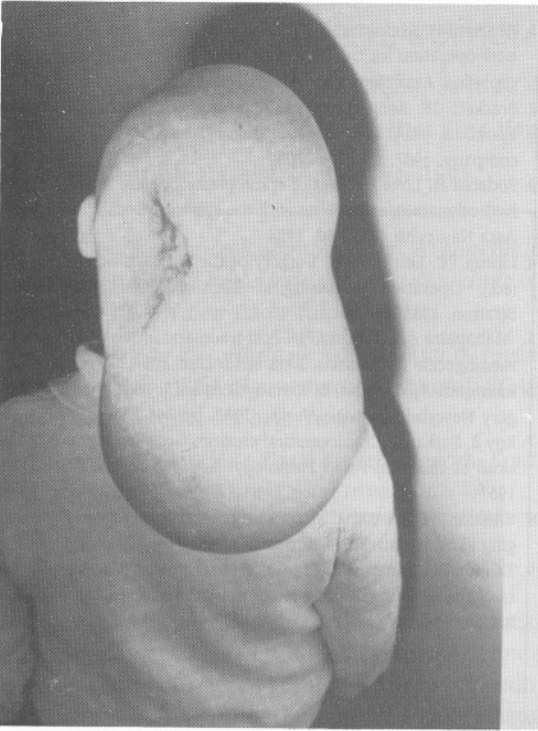
Bu makalede büyük bir subgaleal BOS kisti bulunan bir olgu sunuldu. Bildiğim kadarıyla bu kadar büyük post-travmatik subgaleal BOS kisti bulunan başka bir olgu sunulmamıştır.

OLGU SUNUMU :

8 yaşındaki erkek çocuk hastanın 3 yıl önce geçirdiği trafik kazası sonrası oksipital depresyon fraktürü ve beyin laserasyonu nedeniyle ameliyat edildiği öğrenildi. Kazadan önce oldukça sağlıklı olan çocuğun ameliyatından sonra kafasının arkasında bir şiş-

lik meydana geldiği ve bu şişliğin giderek büyüdüğü ifade edildi. Hasta bu şikayeti nedeniyle 12.10.1989 günü Erzurum Numune Hastanesi Nöroşirürji Bölümüne yatırıldı. Çocuğun nörolojik muayenesinde sol da hafif periferik tipteki fasial paralizi dışında nörodefisiti yoktu. Haricen oksipital bölgede, sırtına kadar sarkan yaklaşık 25 cm ebadında büyük bir kistik kitle mevcuttu. Kitlenin kaidesinde eski operasyona ait skatrise doku vardı (Şekil 1). Kraniografilerde sol oksipital bölgede yaklaşık 7 cm ebadında opere kemik defekti görülüyordu (Şekil 2). Hastaya bilgisayarlı tomografi tetkiki yapılmadı. Ancak kistik kitlenin ultrasonografik muayenesinde kitlenin sıvı ile dolu olduğu belirlendi.

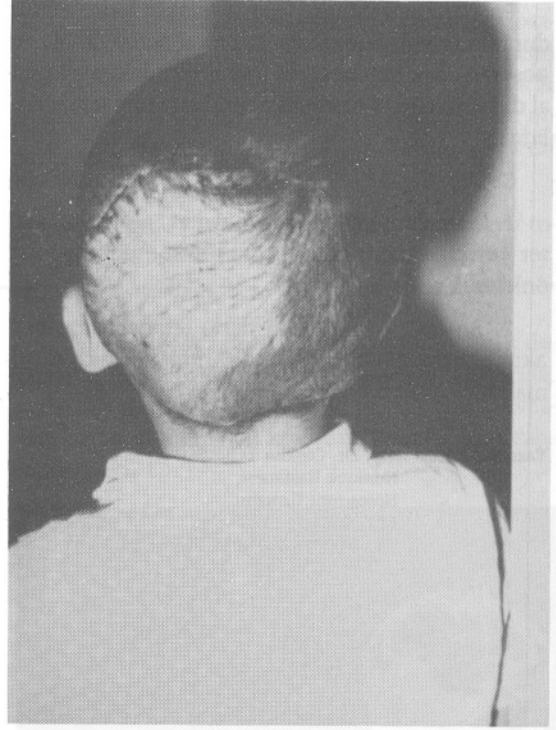
16.10.1989 günü hasta ameliyata alındı. Subgaleal mesafeye girildiğinde kistik kavite ile karşılaşıldı. Kisti saran her hangi bir membranın olmadığı ve kist mayinin BOS dan ibaret olduğu görüldü. Kist duramaterde bulunan 5 cm boyundaki bir yırtık yoluyla intrakranial alanla ilişkiliydi. Mevcut yapışıklıklar nedeniyle subdural diseksiyon yapılamadı. Duramater yırtığı 5-0 ipek sütürlü su geçirmez tarzda kapatıldı. Gerekli rezeksiyondan sonra skalpde sütüre edildi. İlk post-operatif günde hastanın durumu normaldi. Ancak 2. post-operatif günde giderek hastanın bilincinin



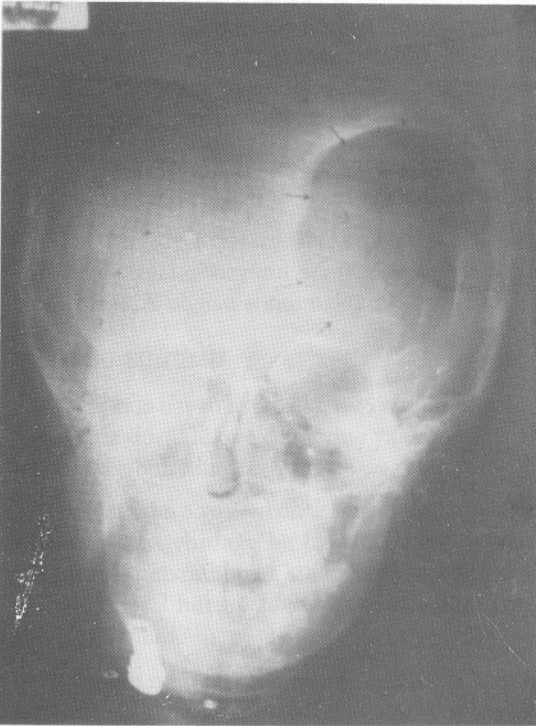Şekil 1 : Hastanın preoperatif görünüşü.

kapandığı görüldü. Bu tablo meydana gelen akut bir hidrosefali ile izah edildi. Bu nedenle hastaya orta basınçlı bir ventriküloperitoneal şant sistemi takıldı. İkinci operasyondan sonra hastanın bilinci yeniden düzeldi. İlave bir nörolojik araz gelişmedi. Neticede post-operatif 12. günde hasta iyi bir durumda taburcu edildi (Şekil 3).

Abdülkadir İsmailoğlu



Şekil 3 : Hastanın taburcu olduğu günkü görünüşü.



Şekil 2 : Sol oksipital kemik defektini gösteren kraniyografi.

TARTIŞMA

Kranial travmaya veya kraniyektomiye maruz kalan hastalarda çok sayıda klinik semptom görülebilir (3,5-9). Sunulan olguda da olduğu gibi kranial travmayı takiben subgaleal BOS kistleri teşekkül edebilir. Post-travmatik subgaleal BOS kistinin teşekkülü için kranial fraktür ve duramater yırtığı gerekir (2,6,9). Bu kistlerin gelişimindeki en önemli faktör duramater yırtığıdır (5,8). Takdim edilen olguda da ilk operasyon sırasında tamir edilmemiş 5 cm boyunda bir duramater yırtığı mevcuttu. Duramater yırtığı bir kapakçık gibi çalışarak, beyin pulsasyonu yardımıyla BOS'un subgaleal mesafede birikimini artırır (5). BOS'un subgaleal mesafedeki birikimi skalpi gerdirir. Skalp bu tedrici gerilmeye kendini adepte eder (4). Sonuçta sunulan olguda da olduğu gibi inanılmaz büyüklükte kistik kitleler meydana gelebilir.

Bu durumda tedavi, kistin eksizyonu ve duramater ile kemik defektlerinin tamirinden ibarettir.

Duramater yırdığı su geçirmez tarzda kapatılmalıdır. Kemik defektleri ise çocukluk çağında kot greftiyle tamir edilmelidir (2,5,6,9).

Sunulan olgunun ameliyatında kist eksizyonu ve duramater yırtığı tamiri gerçekleştirildi. Fakat hastanın ailesi kot grefti alınmasını istemediği için kranioplasti yapılamadı.

Post-operatif dönemde gelişen akut hidrosefalus duramater yırtığının tamir edilmesi suretiyle BOS'u absorbe etme yeteneği olan geniş ölçüdeki perikranial dokunun, BOS pasajından uzaklaştırılmasına bağlıdır (1).

Sonuç olarak;

1. Kranial travma sonrası meydana gelen duramater yırtıklarını tamir edilerek bu tür komplikasyonlar önlenir.

2. Bu çeşit subgaleal kistlerin tedavisi sırasında akut hidrosefalus gelişebileceği ihtimali akılda tutulmalıdır.

Yazışma Adresi : Op. Dr. Coşkun YOLAŞ
Numune Hastanesi
Nöroşirurji Uzmanı
ERZURUM
Tlf : 234 03 - 140 40

KAYNAKLAR

1. Al Sharif H, Abdol-Dahb YW: The pericranium flap operation. A new operation for the treatment of progressive infantile hydrocephalus. *Acta Neurochir*, 41:335-347, 1978
2. Brackett CE, Rengachary SS: Post-traumatic arachnoid cyst. in Youmans (ed.): *Neurological Surgery*, Philadelphia: Saunders company, 1982, pp 2205-2208
3. Fodstad H, Love J: Effect of cranioplasty on cerebrospinal fluid hydrodynamics in patients with the syndrome of the trephined. *Acta Neurochir*, 70:21-30, 1984
4. Linton PC, Leitner DW: Surgery of the scalp, in Schimidek HH (ed.): *Operative Neurosurgical Techniques*, Orlando: Grune-Stratton, 1988, pp 1-9
5. Mahapatra AK, Tandon PN: Post-traumatic intradiploic pseudomeningocele in children. *Acta Neurochir*, 100:120-126, 1989
6. Raimondi AJ: Trauma, in Raimondi AJ (ed.): *Pediatric Neurosurgery* Newyork: Springer-Verlag, 1987, pp 344-377
7. Roy S, Sarkar C: Craniocerebral erosion (Growing fracture of the skull in children) Part-1 Pathology. *Acta Neurochir*, 87:112-118, 1987
8. Sheldon AE, Rosenthal MD: Experimental observations on enlarging skull fractures. *J Neurosurg*, 32:431-434, 1970
9. Tandon PN, Banerji AK: Cranio-cerebral erosion (Growing fracture of the skull in children) Part-2 clinical and radiological observations. *Acta Neurochir*, 88:1-9, 1987