

# MULTİPL PRİMER İNTRAKRANİAL TÜMÖR: MENİNGİOM VE GLİOBLASTOMA MULTİFORME

## MULTIPLE PRIMARY INTRACRANIAL TUMORS: MENINGIOMA AND GLIOBLASTOMA MULTIFORME

Alp İskender GÖÇER, Erdal ÇETİNALP, Hüseyin BAĞDATOĞLU, Ziya UZUNYÜPOĞLU  
Sebahattin HACIYAKUPOĞLU

Çukurova Üniversitesi Tıp Fakültesi Nöroşirürji A.B.D.

Türk Nöroşirürji Dergisi 2 : 139-140, 1991

**ÖZET :** Tanısı preoperatif olarak Kontrastlı Bilgisayarlı Beyin Tomografisi ile konmuş sol frontal konveksite meningiomu ile sağ frontal glioblastoma multiforme olgusu postoperatif histopatolojik tetkik ile doğrulanmıştır. Literatürde çok nadir görülmesi nedeniyle bu olgu sunulmuş ve konu tartışılmıştır.

**Anahtar Kelimeler:** Glioblastoma Multiforme, Meningioma, Multipl intrakranial Tümörler.

**SUMMARY :** The case of a left frontal convexity meningioma and a right frontal glioblastoma multiforme is presented. The diagnosis is made by contrast enhanced computed tomography preoperatively. The tumors were resected by bifrontal cranioplastic craniotomy and pathological examination confirmed the preoperative diagnosis.

**Key Words:** Glioblastoma multiforme, meningioma, Multiple intracranial tumors.

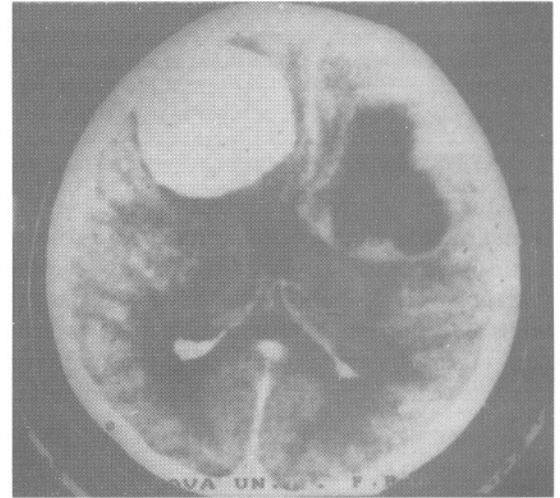
### GİRİŞ

Aynı olguda farklı histopatolojik natüre sahip birden fazla primer beyin tümörü görülmesi nadir bir durumdur (1). Bununla birlikte konjenital tip tümör ile neoplastik tiplerin birlikte görüldüğü olgular mevcuttur. Nöroepitelyal kistlerin anjiom, ependimom, kromofob adenom ve astrositomlarla birlikte olduğu olgular daha önce yayınlanmıştır (11). Biz burada daha çok tesadüfi olarak görülebileceğini sandığımız, aynı hastada aynı anda mevcut olan bir meningiom ve glioblastoma multiforme olgusunu sunmaktayız.

### OLGU SUNUMU

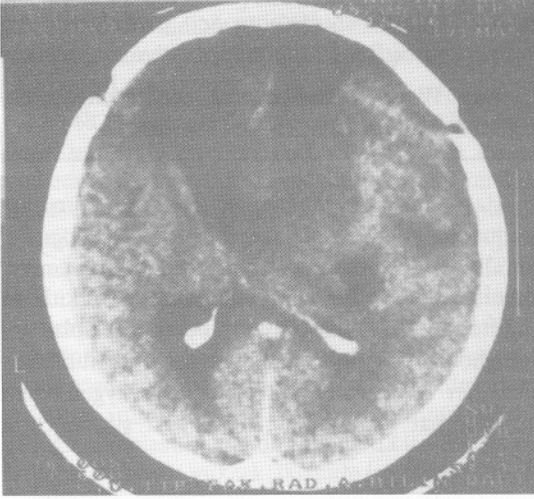
Kliniğimize şiddetli baş ağrısı, kusma ve jeneralize konvulziv nöbetler ile baş vuran 52 yaşındaki hasta ileri tetkik ve tedavi amacıyla kabul edildi. Öyküsünde bifrontal yerleşimli ve yaklaşık 7 aydır var olan baş ağrısının yanısıra son bir aydır kusma ve son 15 gündür de, günde birkaç kez oluşan jeneralize konvulziv nöbet mevcuttu. Hasta yakınlarından edinilen bilgiye göre hastanın son 6 aydır kişilik değişiklikleri de göze çarpmaktaydı. Öz ve soy geçişinde ek özellik olmayan hastanın, fizik muayenesi de normaldi. Nörolojik muayenesinde bilinç uykuya eğilimli, kooperasyon kurulabiliyordu. Meningeal irritasyon bulgusu yoktu. Bilateral papil ödemi olan hastanın sol santral fasial paralizisi, minimal spastisite ve sol üst ekstremite parezisi, DTR'lerde bilateral artma mevcuttu ve bilateral patolojik reflexler pozitif.

Hastanın rutin laboratuvar tetkikleri normaldi, Kontrastlı çekilen Bilgisayarlı Beyin Tomografisi (BBT)'de sol frontalde oldukça yoğun kontrast madde tutan düzgün kenarlı meningioma uyan kitle ve sağ frontal yerleşimli kistik ve nekrotik alanlar içeren glioblastoma uyan kitle mevcuttu. Bununla birlikte her iki lezyonu da çevreleyen yaygın ödem ve orta hat yapılarında 1 cm. sola şift mevcuttu (Şekil 1).



Şekil 1 : Olgunun kontrastlı çekilen BBT'de yoğun kontrast madde tutan düzgün kenarlı sol frontal meningiom ve sağ frontalde kistik ve nekrotik alanlar içeren glioblastoma multiforme ile uyumlu ve her iki kitle etrafında çevresel ödem içeren multipl kitle. Orta hat yapıları sola 1 cm. deplasedir.

Operasyonda geniş bifrontal kranioplastik kraniotomiyi takiben solda mikrocerrahi teknik ile kitle eksizyonu, sağda ise prefrontal lobektomi uygulandı. Postoperatif genel durumu iyi olan hastanın ek defisiti yoktu. Histopatolojik inceleme sonucu sol frontal fibroblastik meningiom, sağ frontal glioblastoma multiforme olarak saptandı ve bu sonuç preoperatif tanıyı desteklemekteydi. Hasta postoperatif 14. gün önerilen radyoterapiyi reddetmesi üzerine anti-konvulsif tedavi verilerek (Difenilhidantoin 300 mg/gün) taburcu edildi. Operasyondan yaklaşık 9 ay kadar sonra şiddetli başağrısı ve kusma yakınmaları ile tekrar kliniğimize başvuran hastanın kontrol BBT'inde sağda glioblastoma multiforme rekürrensi gözlenmekteydi (Şekil II) operasyon düşünülmeyen hasta radyoterapiye sevk edildi.



Şekil 2 : Postoperatif 9. ayda gözlenen sağ frontal glioblastoma multiforme rekürrensi ve sol frontal meningioma ait rezeksiyon alanı.

## TARTIŞMA

Günümüz Nöroşirürjisinde tanı ve tetkik olanaklarının gelişmiş olması, özellikle intrakranial patolojilerin preoperatif tanısında ve uygun cerrahi yaklaşımın belirlenmesinde çok büyük yararlar getirmiş, BBT'nin yaygınlaşması ile olgu sayısı ve olgunun erken dönemde yakalanma şansı artmış, mortalite ve morbidite oranı da o düzeyde azalmıştır.

Olgumuzda olduğu gibi aynı hastada farklı histogenetik yapıya sahip birden çok beyin tümörü olgusuna rastlanması ise halen nadir bir durumdur (2,4,5,7,9). Buna karşılık mezodermik ve nöroektodermik tümör kombinasyonlarına özellikle fakomatöz olgularında daha sık rastlanmaktadır (1,10). Bu olgularda

yapılan etyopatogenetik çalışmalarda özellikle 22 nolu kromozom genlerinde olmak üzere genetik bir takım değişikliklerin rol oynayabileceği ileri sürülmüştür.

Etyolojide ayrıca iyonize radyasyonun özellikle meningiom ve daha az olmak üzere astrositom olgularında rol alabileceği, yanısıra primer beyin tümörünün oluşturduğu lokal bir takım değişikliklerin iritasyon etki yapabileceği ve farklı hücre orijinli başka bir tümörün oluşumuna neden olabileceği ileri sürülmüştür (3,6). Bu durumda, bu tümörlerin birbirlerine göre çok yakın komşulukta olması veya juxtapozisyonel olması (kollizyon tümörleri) beklenir (8,12). Etiyolojide immünopatogenetik mekanizmaların da ayrıca rol oynaması beklenebilir ancak bu konuda bilgilerimiz henüz tam netliğe kavuşmamıştır.

Farklı orijinli multipl beyin tümörünün birlikte olması, en azından şu an için literatürde nadir rastlanan bir olgu olması nedeniyle, tesadüfi olarak yorumlanabilir. Ancak bu gibi verilerin ve olguların çoğalmasının bu konuya ışık tutabileceği inancını taşımaktayız.

**Yazışma Adresi :** Dr. Alp İskender GÖÇER  
Çukurova Üniversitesi  
Tıp Fakültesi Nöroşirürji A.B.D.  
Balcalı-ADANA

## KAYNAKLAR

- Butti G, Giordana MT, Paoletti P: Multiple primary intracranial tumors of different cell types: association of anaplastic astrocytoma and acoustic neurinoma-with review of the literature. *Surg Neurol* 18:336-342, 1982
- Deen HG Jr, Laws ER Jr: Multiple primary brain tumors of different cell types. *Neurosurg* 8:20-25, 1981
- Gass H, Van Wagenen WP: Meningioma and oligodendroglioma adjacent in brain: case report. *J Neurosurg* 7:440-443, 1950
- Hazen S, Friedberg SR, Thomas C, et al: Multiple distinct intracranial tumors: association of pinealoma and craniopharyngioma: case report. *Surg Neurol* 31:381-386, 1989
- Mayo CM, Barron KD: Concurrent glioma and primary intracranial sarcoma. A report of two cases and a review of the literature. *Neurology* 16:662-672, 1966
- Modan B, Baidatz D, Mart H, et al: Radiation-induced head and neck tumours. *Lancet* 1:277-279, 1974
- Nagashima C, Nakashio K, Fujino T: Meningioma and astrocytoma adjacent in the brain. *J Neurosurg* 20:995-999, 1963
- Russel DS, Rubinstein LJ: Tumours of the meninges and related tissues, in Russel DS, Rubinstein LJ (EDS): *Pathology of tumors of the nervous system*. 5th ed. London: Edward Arnold, 1989, pp. 449-532
- Sackett JF, Stenwig JT, Songsirikul P: Meningeal and glial tumors in combination. *Neuroradiol* 7:153-160, 1974
- Seizinger BR, Rouleau G, Ozelius LJ, et al: Common pathogenic mechanism for three tumor types in bilateral acoustic neurofibromatosis. *Science* 236:317-319, 1987
- Shuang S: Combined occurrence of third ventricular germinoma and hypothalamic mixed glioma. *J Surg Oncology* 31:148-152, 1986
- Vaquero J, Coca S, Martinez R, et al: Convexity meningioma and glioblastoma in collision. *Surg Neurol* 33:139-141, 1990