

Lomber Disk Cerrahisinin Nadir Bir Komplikasyonu: Psödomeningosel

An Unusual Complication of Lumbar Disc Surgery: Pseudomeningocele

ALİ İHSAN ÖKTEN, RÜÇHAN ERGÜN, GÖKHAN AKDEMİR

Gaziantep Devlet Hastanesi Nöroşirürji Kliniği (AİÖ), Gaziantep, Ankara Numune Hastanesi
Nöroşirürji Kliniği (RE, GA), Ankara

Özet: Psödomeningosel, disk cerrahisinin nadir bir komplikasyonu olup başarısız bel cerrahisi sendromunun da nedenlerinden biridir. Tedavisi dura açıklığının doğrudan tamiridir. Bu yazıda nüks disk hernisi cerrahisi sonrasında gelişen ve manyetik rezonans görüntüleme ile teşhis edilip cerrahi olarak tedavi edilen bir psödomeningosel olgusu sunulmuştur.

Anahtar Sözcükler: Komplikasyon, lomber disk cerrahisi, psödomeningosel

Abstract: Pseudomeningocele is an unusual complication of spinal surgery, and one of the most important causes of failed back surgery. The ideal treatment of this condition is primary repair of the dural defect. In this article, a case of pseudomeningocele formation following recurrent lumbar disc surgery, diagnosed by magnetic resonance imaging and treated surgically is reported.

Key Words: Complication, lumbar disc surgery, pseudomeningocele

GİRİŞ

Psödomeningosel nadir görülen bir lezyon olup doğumsal, ameliyat sonrası ve travmatik olmak üzere üç tipi vardır (3). Laminektomi sonrası psödomeningosel, lomber veya servikal disk cerrahisinin nadir ve iyi tanımlanmış bir komplikasyonudur. Beyin omurilik sıvısının (BOS), dura veya araknoid yırtığı boyunca ekstradural mesafede birikmesi sonucu meydana gelir (12,18). İlk olarak 1946 yılında Hyndman ve Gerber (8) tarafından ekstradural kistler olarak tanımlanmış olup lomber disk cerrahisinden sonra ilk psödomeningosel olguları ise Swanson ve Fincher

(21) tarafından 1947 yılında yayımlanmıştır. Bu lezyonların cerrahi tedavisi ilk kez 1950 yılında Winkler ve Powers tarafından bildirilmiştir (26). Sıklıkla sırt ağrısına ve kök basısı semptomlarına neden olabileceği gibi asemptomatik olarak da seyredebilir. Tanı miyelografi, bilgisayarlı tomografi (BT), miyelo BT veya manyetik rezonans görüntüleme (MRG) ile konur. Ancak tanıda en faydalı tetkik MRG'dir. Bu çalışmada, lomber disk hernisi tanısıyla 2 kez ameliyat edilip şikayetleri geçmeyen, kontrol MRG'sinde lumbosakral psödomeningosel saptanarak doğrudan dura tamiri yapıldıktan sonra klinik olarak düzelen bir psödomeningosel olgusu sunulmaktadır.

OLGU SUNUMU

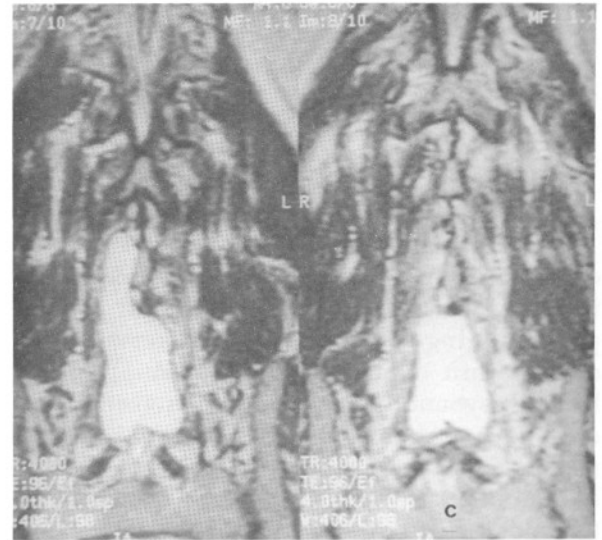
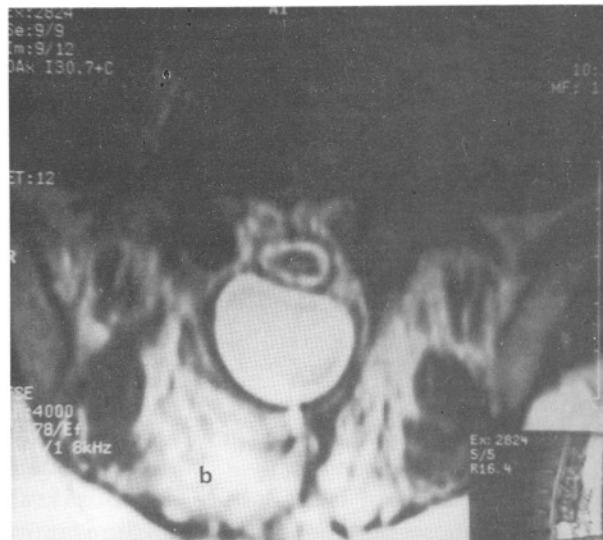
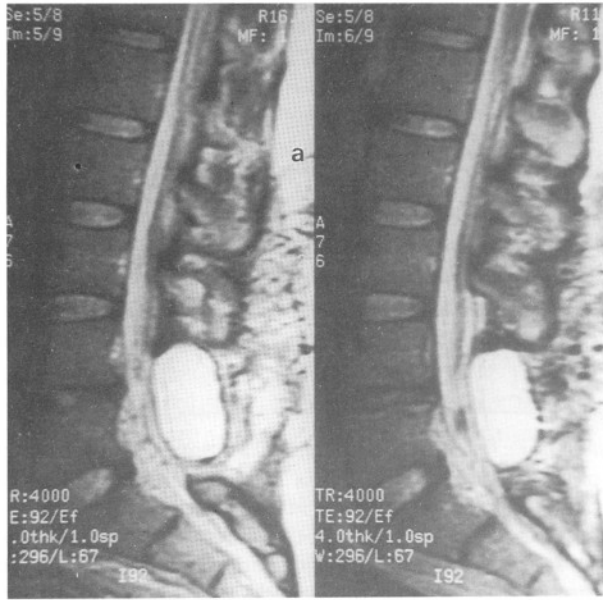
Lomber disk hernisi tanısıyla daha önce iki kez ameliyat edilen ve ağrısı geçmeyen kırkbir yaşındaki erkek hastanın nörolojik muayenesi, iki taraflı düz bacak germe testinin 60° de müsbet olması haricinde normaldi. Fizik muayenede eski kesi bölgesinde palpasyonla fluktuasyon veren yumuşak kistik kitle saptandı. MRG'de L₃-S₁ düzeyleri arasında sağ paravertebral alandan başlayarak posterior paravertebral alana yerleşim gösteren yaklaşık

2x2.5x8cm. boyutlarında, T₁ ve T₂ ağırlıklı kesitlerde BOS yoğunluğunda ekstradural kistik yapı saptandı (Şekil 1). Kistik kitlenin L₅-S₁ hizasında dura kılıfı ile ilişkili olduğu ve bu düzeyde dura kılıfının arkadan basılı olduğu izlendi. Hastanın ameliyat notunda daha önceki ameliyatlarında dura yırtığı olduğuna ait bilgi bulunamadı. Ameliyatta eski cilt kesisi kullanılarak kiste ulaşıldı. Kist açılarak subaraknoidal mesafe ile olan ilişkisi bulundu. Kist tam olarak çıkarıldı. Dura su geçirmez tarzda dikildi. Ameliyattan iki ay sonra çekilen kontrol BT'si normal olarak değerlendirilen hastanın, klinik semptomlarının ve nörolojik tablosunun tam olarak düzeldiği görüldü (Şekil 2).

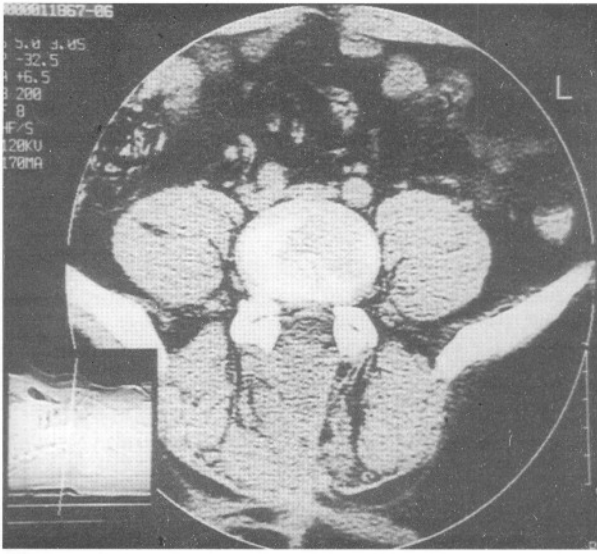
TARTIŞMA

Omurga/omurilik cerrahisi esnasında dura yırtığı sıklığı yaklaşık olarak % 0.3-13 olup laminektomi sonrası psödomeningosel görülme oranı ise % 0.068- % 2 arasında bildirilmiştir (4,19,22). Ancak olguların çoğunun asemptomatik olmasından dolayı gerçek sıklık bilinmemektedir. Sıklıkla disk cerrahisinden sonra lomber bölgede bildirilmişse de servikal psödomeningosel olguları da yayımlanmıştır (2,6,7).

Psödomeningosel, duradaki yırtık eğer tam olarak dikilmemişse veya laminektomi esnasında yırtığın farkına varılmamışsa oluşur. Araknoid sağlamsa dural açıklıktan araknoid herniasyonuna



Şekil 1 a, b, c. T₂ ağırlıklı sagittal, aksiyal ve koronal planda kesitlerde L₃-S₁ arasında sağ paravertebral alandan başlayarak arka paravertebral alana yerleşim gösteren 2x2.5x8 cm boyutlarında BOS yoğunluğunda psödomeningoselin MR görünümü.



Şekil 2: Hastanın ameliyat sonrası BT'sinde normal görünüm.

neden olur. Daha sıklıkla dura ve araknoid birlikte zedelenir ve BOS paravertebral mesafeye doğru sızar. Başlangıçta BOS emilir, ancak daha sonradan etrafı fibröz doku ile çevrilerek psödomeningosel oluşur (1,12,16,17,22). Bazen sinir kökleri psödomeningosel boşluğu içine veya intervertebral aralığa fıtıklaşabilir (5,9,12,23,25). Ayrıca kalsifiye, enfekte veya vertebranın arka elemanlarında erozyona neden olan olgular da bildirilmiştir (11,12,19,22,23). Olgumuzda daha önceki ameliyatlarda dura yırtığı olduğuna dair bilgi tespit edilmemiştir.

Lomber psödomeningoselin semptomları genel olarak lomber kök basısının semptomlarına benzediğinden genellikle nüks disk hernisi zannedilir. Bel ve bacak ağrısı en yaygın semptomlardır (5,9,12,23,24). Kök ağrısı, sinir köklerinin meningesel kesesi içine ya da intervertebral aralığa fıtıklaşması sonucu veya psödomeningoselin dura kenarlarına yapışması nedeniyle olabilir. Fokal nörolojik bulgular nadiren görülür. Ancak lomber diskektomiden sonra kalıcı veya tekrarlayıcı şikayeti olan hastalarda semptomların psödomeningoselin varlığına bağlı olduğunu ortaya çıkarmak zordur (12). Miller ve Elder, kist boyutu ve semptomların derecesi arasında ilişki olmadığını belirtmişlerdir (14). Olgumuzda da bel ağrısı yakınması en belirgin semptomdu.

Miyelografi, psödomeningoseli gösterir ancak meningesel kesesi ile dura kılıfı arasındaki ilişkinin gösterilmesi her zaman mümkün olmaz (9,12,19). BT, laminektomi sonrası psödomeningosellerinin teşhisinde bir seçenektir. İntratekal kontrast madde verilmesinden sonra yapılan BT'de psödomeningoselin boynu ve lezyonun ekstradural yerleşimi kolaylıkla görüntülenir (9,19,22). MR, meningesel kesesini ve dura kılıfıyla olan bağlantısını mükemmel görüntüler. Ayrıca kistin içeriği ve yumuşak dokunun nitelikleri hakkında ek bilgi sağlar (3,9,12,15,19,20). Hastanın MR'da kistin içeriği ve dural keseyle olan bağlantısı mükemmel bir şekilde görüntülenmiştir.

Laminektomi sonrası lomber psödomeningosellerin tedavisi bazen tartışılabilir. Asemptomatik olgularda konservatif tedavi önerilmiştir (3,12). Tedavide tekrarlanan aspirasyon (1), omurga kanalından subaraknoid drenaj (13) veya lumboperitoneal şant (10) kullanılmasıyla kaybolan psödomeningosel olguları yayımlarda bildirilmiştir.

Laminektomi sonrası lomber psödomeningosellerin tam tedavisi cerrahidir (1,3,4,5,12,16,17,23). Dura yırtığının sınırlarının tam olarak ortaya çıkartılabilmesi için laminektominin genişletilmesi gereklidir. Sinir kökleri psödomeningosel içine fıtıklaşmışsa veya dura kenarlarına yapışık serbestleştirerek dura kesesi içine itilmelidir. Dura doğrudan kapatılmalı, gerekirse duraya doku parçasıyla yama yapılmalıdır. Lateral açıklıklar için dikiş hattı boyunca fibrin yapıştırıcıları yardımcı olabilir. Hadani ve ark., psödomeningosel kesesinin tamamının çıkarılmasının gerekli olmadığını belirtmişlerdir (5). Lee ve Hardy, omurga kanalında basıncı azaltmak için ameliyattan sonra en az 48 saat yatar durumda istirahat önermişlerdir (12).

Sonuç olarak disk cerrahisinden sonra dura açıklığı olmuşsa psödomeningoseli önlemek açısından duranın dikkatlice gözden geçirilmesi ve açıklığın su geçirmez tarzda onarılması sonradan ortaya çıkması kaçınılmaz olan başarısız bel sendromunun engellenmesinde de büyük önem taşımaktadır.

Yazışma Adresi: Dr. Ali İhsan Ökten
Eyüboğlu Mah. Değirmen Sok. No: 14/4
Ziya Kayalı İş Merkezi
Gaziantep
Tel: (342) 220 4764

KAYNAKLAR

1. Barron JT: Lumbar pseudomeningocele. *Orthopedics* 13: 608-610, 1990
2. Burres KP, Conley FK: Progressive neurological dysfunction secondary to postoperative cervical pseudomeningocele in a C-4 quadriplegic. *J Neurosurg* 48:289-291, 1978
3. Cook DA, Heiner JP, Breed AL: Pseudomeningocele following spinal fracture. A case report and review of the literature. *Clin Orthop Rel Res* 247:74-79, 1989
4. Goodkin R, Laska LL: Unintended "incidental" durotomy during surgery of the lumbar spine: Medicolegal implications. *Surg Neurol* 43:4-14, 1995
5. Hadani M, Findler G, Knoler N, Tadmor R, Sahar A, Shacked I: Entrapped lumbar nerve root in pseudomeningocele after laminectomy: Report of three cases. *Neurosurgery* 19:405-407, 1986
6. Hanakita J, Kinuta Y, Suzuki T: Spinal cord compression due to postoperative cervical pseudomeningocele. *Neurosurgery* 17:3317-319, 1985
7. Horowitz WS, Azar-Kia B and Fine M: Postoperative cervical pseudomeningocele. *AJNR* 11:718, 1990
8. Hyndman OR, Gerber WF: Spinal extradural cysts, congenital and acquired. Report of cases. *J Neurosurg* 3: 474-486, 1946
9. İnci S, Akbay A, Bertan V: Postoperative lumbar pseudomeningocele. *Türk Neurosurg* 4:44-46, 1994
10. Kitchen N, Bradford R, Platts A: Occult spinal pseudomeningocele following a trivial injury successfully treated with a lumboperitoneal shunt: A case report. *Surg Neurol* 38: 46-49, 1992
11. Lau KK, Stebnyckyj M, McKenzie A: Post-laminectomy pseudomeningocele: an unusual cause of bone erosion. *Australas Radiol* 36:262-264, 1992
12. Lee KS, Hardy IM: Postlaminectomy lumbar pseudomeningocele: Report of four cases. *Neurosurgery* 30:111-114, 1992
13. McCormack BM, Taylor SL, Heath S, Scanlon J: Pseudomeningocele/ CSF fistula in a patient with lumbar spinal implants treated with epidural blood patch and a brief course of closed subarachnoid drainage: A case report. *Spine* 21:2273, 1996
14. Miller PR, Elder FW: Meningeal pseudocysts (meningocele spurios) following laminectomy. Report of ten cases. *J Bone Joint Surg (Am)* 50:268-276, 1968
15. Murayama S, Numaguchi Y, Whitecloud TS, Brent CR: Magnetic resonance imaging of post-surgical pseudomeningocele. *Comput Med Imaging Graph* 13:335-339, 1989
16. Rinaldi I, Peach Jr WF: Postoperative lumbar meningocele: Report of two cases. *J Neurosurg* 30:504-507, 1969
17. Rinaldi I, Hodges TO: Iatrogenic lumbar meningocele: Report of three cases. *J Neurol Neurosurg Psychiat* 33:484-492, 1970
18. Rosenblum DJ, Derow JR: Spinal extradural cysts, with report of an ossified extradural cysts. *AJR* 90:1227-1230, 1963
19. Schumacher HW, Wassmann H, Podlinski C: Pseudomeningocele of the lumbar spine. *Surg Neurol* 29:77-78, 1988
20. Sklar EML, Quencer RM, Green BA: Posttraumatic spinal pseudomeningocele: MR and clinical features. *AJNR* 11: 1184, 1990
21. Swanson HS, Fincher EF: Extradural arachnoidal cyst of traumatic origin. *J Neurosurg* 4:530-538, 1947
22. Teplick JE, Peyster RG, Teplick SK, Goodman LR, Haskin ME: CT identification of post laminectomy pseudomeningocele. *AJNR* 14: 1203-1206, 1963
23. Töppich HG, Feldmann H, Sandvoss G, Meyer F: Intervertebral space nerve root entrapment after lumbar disc surgery. Two cases. *Spine* 19:249-250, 1994
24. Tsuji H, Handa N, Handa O, Tajima G, Mori K: Postlaminectomy ossified extradural pseudocyst. Case report. *J Neurosurg* 73:785-787, 1990
25. Wilkinson HA: Nerve root entrapment in "traumatic" extradural arachnoid cyst. *J Bone Joint Surg* 52: 163-165, 1971
26. Winkler H, Powers JA: Meningocele following hemilaminectomy. *NC Med J* 11:292-294, 1950