

# Ön, Orta ve Arka Klivusa Genişletilmiş Frontal Yaklaşım: Bir Anatomik Çalışma

## Extended Frontal Approach to Anterior, Middle, and Posterior Clivus: An Anatomical Study

İBRAHİM, M. ZİYAL

Abant İzzet Baysal Üniversitesi, Düzce Tıp Fakültesi, Beyin ve Sinir Cerrahisi Kliniği

**Özet:** Genişletilmiş frontal yaklaşım, ön, orta ve arka klivusa ve hatta foramen magnuma ulaşmak amacı ile kullanılacak emin bir cerrahi koridor oluşturmaktadır. Bifrontal kranyotomi ile birlikte bilateral orbitofrontal veya orbitofrontoetmoidal osteotomiyi içeren bu girişim transbazal yaklaşımın bir modifikasyonudur. Olfaktor sinir fonksiyonlarını korumak amacı ile, cribriform plate etrafından dönülerek yapılacak sirkumferensiyal osteotomi tercih edilebilir. Kapatma esnasında yapılan rekonstrüksiyon postoperatif komplikasyonların önlenmesi açısından çok önemlidir. Bu çalışmada, latex ile doldurulmuş on kadavra kafasında genişletilmiş frontal yaklaşım çalışıldı ve literatür ile birlikte tartışıldı.

**Anahtar Kelimeler:** Genişletilmiş frontal yaklaşım, kafa tabanı, transbazal yaklaşım

**Summary:** Extended frontal approach provides a safe surgical corridor to reach to the anterior, middle and posterior clivus, and also to foramen magnum. This approach is a modification of transbasal approach involving the addition of a bilateral orbitofrontal or orbitofrontoethmoidal osteotomy to a bifrontal craniotomy. A circumferential osteotomy around the cribriform plate should be preferred to preserve the olfactory nerve functions. The reconstruction during closure is very important to avoid postoperative complications. The extended frontal approach was studied in ten cadaveric head specimens filled with latex and was discussed with the literature.

**Key Words:** Extended frontal approach, skull base, transbasal approach

### GİRİŞ

Kafa tabanı cerrahi anatomisinin her geçen gün daha iyi anlaşılması, bu bölgeye uygulanan cerrahi yaklaşımların modifiye edilerek daha geniş sahaya hakim olunmasına ve daha iyi ameliyat sonuçlarının elde edilmesine neden olmaktadır (1, 2, 3, 4, 5, 11, 13, 15, 17). Transbazal yaklaşımla ön kafa tabanı bölgesi tümörlerinin boşaltılması ilk olarak Derome ve ark. tarafından yayınlanmıştır (2, 3, 4). Bu girişime orbital ostetomiler ve etmoidectomy ilave edilerek modifiye edilen genişletilmiş frontal yaklaşım (GFY), özellikle orta hat kafa tabanı lezyonlarına müdahale etmek yolunda daha emin bir cerrahi girişim olmuş ve daha geniş bir cerrahi alan sağlamıştır (15).

Bölgenin cerrahi anatomisinin iyi bilinmesi, cerrahi girişim esnasında normal anatomik oluşumların korunmasında ve dolayısıyla morbidite ve mortalite oranının azaltılmasında çok önemli bir faktör olmaktadır (12).

### MATERYEL VE METOD

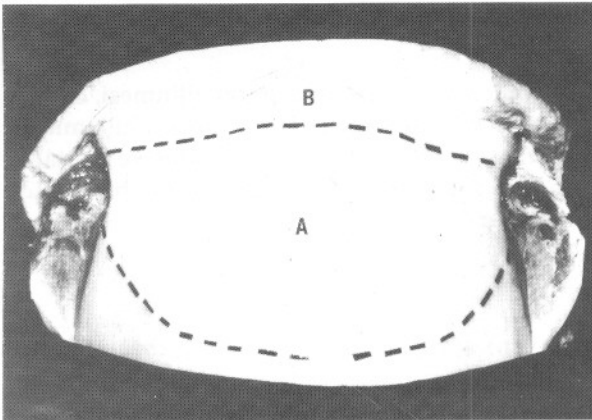
Genişletilmiş frontal yaklaşım latex ile doldurulmuş on kadavra spesimende çalışıldı. Her kadavrada bifrontal kraniyotomi (beş spesimende tek parça, diğer beş spesimende iki parça halinde kemik flebi olarak) takiben orbital ostetomi yapıldı. Bu girişime, beş spesimende etmoidektomi, diğer beş spesimende ise kribriform plate etrafı dönülerek

sirkumferensiyal osteotomi eklendi. Her iki optik kanal açılıp, her iki taraftaki kavernöz internal karotid arterler (İKA) ortaya kondu. Ön, orta ve arka klivus tur ile rezeke edilerek klivus durası görüldü. Her iki yanda hipoglossal kanallar ortaya kondu ve foramen magnumun ön kenarına varıldı. Klivus durası açılarak baziler arter ve dalları ortaya kondu.

## CERRAHİ ANATOMİ

Her iki yanda arkus zygomaticusa kadar uzanan bikoronal cilt insizyonu yapılarak cilt, ciltaltı flebi öne doğru çevrildi. Perikranyum, rekonstrüksiyonda kullanım amacı ile, arkaya doğru cilt, cilt altı disseksiyonu ile cilt flebinden daha uzun olarak insize edilerek devrildi. Flep kaş kavsi her iki tarafta da tamamen ortaya çıkarılacak şekilde ilerletildi. Her iki tarafta supraorbital sinir ve damarlar foramenlerden bir çizil yardımı ile serbestleştirildi. Frontonazal sütür ortaya kondu. Temporal adaleler her iki tarafta yapışma yerlerinden ayrılarak arkaya doğru retrakte edildi. Periorbita orbita çatısından 2-3 cm kadar arkaya doğru ve medialde anterior ethmoidal arter ortaya konana kadar disseke edildi.

Beş spesimende, önde frontal sinüsten geçen arkada da koronal sütüre kadar uzanan bifrontal kranyotomi yapıldı. Diğer beş spesimende ise aynı kemik iki parça halinde kaldırıldı. Bir tarafta önce sinüs sagittalis superior'a kadar uzanan unilateral frontal kranyotomi yapıp sinüs serbestleştirildi. Daha sonra frontal kranyotominin diğer tarafı tamamlandı. Ön kafa tabanı bölgesine ulaşmak için bilateral fronto-orbital osteotomi yapılarak (Şekil 1), tur ucu ve ince çiziller yardımı ile orbital rimler

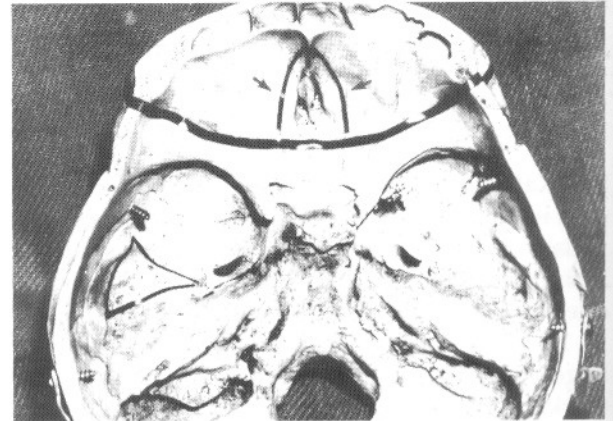


Şekil 1: Her iki yanda zigoma arkusuna kadar uzanan bikoronal cilt, cilt altı flebi ve perikranyumun reflekte edilmesini takiben, bifrontal kranyotomi (A) ve fronto-orbital osteotomi (B) yapılmıştır.

orbital roofun ön 2/3 ü ile birlikte kaldırıldı. Subfrontal dura 0.4 ve 0.6 büyütme ile mikroskop kullanılarak orbital roof ve planum sfenoidaleden disseke edildi. Orbitanın medyal duvarı ve n. optikus anteromedyal bölümü ronjürler yardımı ile alındı.

Orta ve arka kafa tabanı bölgesinin orta hat lezyonları için orbito-fronto-etmoidal osteotomi yapılarak etmoid kemiğin üst bölümünü de içine alan kemik segmentinin çıkarılması gerekmektedir. Bu sebepten dolayı, bu tip lezyonlara ulaşmak amacı ile orbital roofu koronal olarak keserken etmoid kemiğin arka bölümünden 2-3 mm den fazla derinleşmeden kesmek gerekmektedir. Ofaktor sinir fonksiyonlarının korunması amacı ile kribriform plate etrafından dönülerek yapılan sirkumferensiyal osteotomi tercih edilmelidir (Şekil 2). Horizontal osteotomi nazal ve etmoidal kemiklerde etmoidal foramina seviyelerinden arkada anterior etmoidal artere ulaşacak şekilde yapılmalıdır. Her iki tarafta anterior etmoidal arterlerin ve korunmuş olan olfaktor duranın ortaya konmasını takiben (Şekil 3) dura aşağı ve arkaya doğru serbestleştirildi.

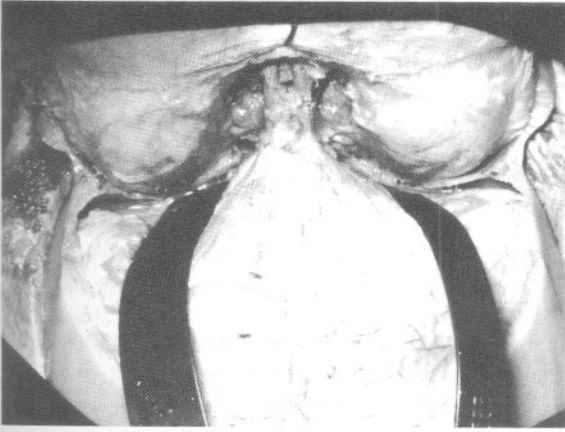
Sfenoid kemik cisminin üst ve yanduvvarları önden arkaya doğru alınarak sella tavanı açıldı. Ortada her iki kavernöz sinüs ve intrakavernöz İKA ler ortaya kondu. Kavernöz İKA'lerin anterior vertikal ve posterior vertikal segmentlerinin ortaya konmasını takiben posterior vertikal segment kavernöz sinüse girdiği noktaya kadar takip edildi (Şekil 4). Gerekirse petröz apeksin bir bölümü de rezeke edilebilir. Altıncı sinirin ekstradural olarak klivus durasından Dorello kanalı vasıtası ile kavernöz sinüse girdiği unutulmamalıdır. Sfenoid



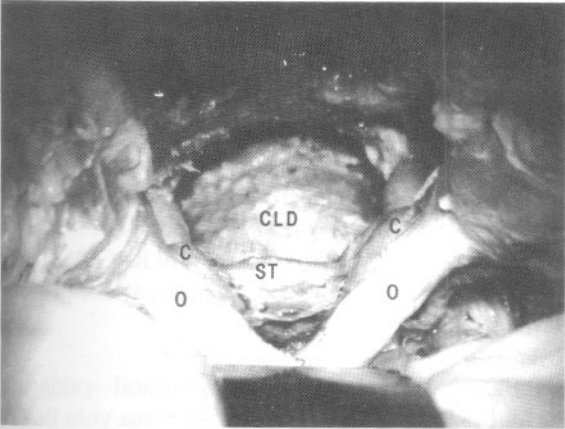
Şekil 2: Orbital rimler orbita çatısının ön 2/3 ü ile birlikte kaldırılmıştır (düz kalın hat olarak gösterilmiştir). Olfaktor sinir fonksiyonlarının korunması amacı ile kribriform plate etrafından dönülerek sirkumferensiyal osteotomi yapılmalıdır (ok).

kemiğin ön duvarı alınırken nazofarenks duvarının delinmemesine dikkat edilmelidir.

Daha sonra, klivus yukarıdan aşağıya doğru duraya ulaşana kadar tur yardımı ile rezeke edildi. Bu müdahale esnasında kortikal kemikten başlayıp spongiöz kemik geçilmekte, dura ortaya konmadan hemen önce tekrar kortikal kemiğe ulaşılmaktadır (Şekil 5). Bu yaklaşımın limiti her iki yanda ise hipoglossal kanallar, aşağıda ise foramen magnumdur. Klival duranın vertikal olarak açılmasını takiben baziler arter ve dalları ortaya kondu. Ayrıca, foramen magnum seviyesinde her iki a. vertebralisini ortaya koymak mümkündür (Şekil 6).



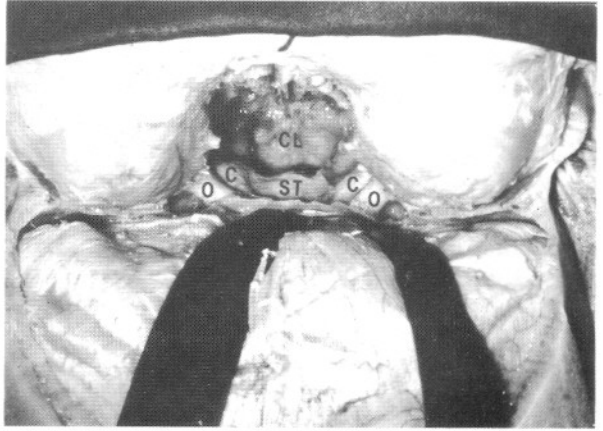
Şekil 3: Kranyotomi ve osteotomiler sonrasında her iki taraftaki aa. etmoidalis anterior (ok) ve olfaktor duranın korunduğu görülmektedir.



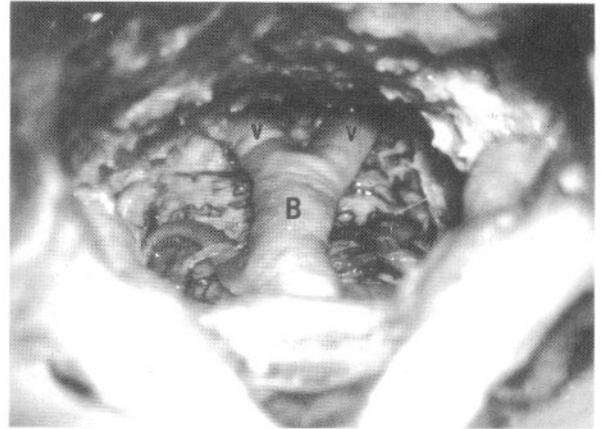
Şekil 5: Klivus yukarıdan aşağıya doğru tur ile alınıp klivus durasına ulaşılmıştır. Kortikal kemik rezeksiyonu ile başlayıp spongiöz kemikten geçerek devam edilmiş, dura ortaya konmadan hemen önce tekrar kortikal kemiğe ulaşılmıştır. (Kısaltmalar: O: Optik sinir, C: İnternal karotid arter, ST: Sella tursika, CLD: Klivus durası).

## TARTIŞMA

Orbital rimlerin kaldırılıp kafa tabanının ortaya konması Frazier ve ark. tarafından (6), transbazal yaklaşım ise ilk defa Tessier ve ark. tarafından kranyofasial anomalilerin tamirinde kullanılmıştır (18). Daha sonra Derome bu tekniği kafa tabanı tümörlerinin çıkarılmasında kullanmıştır (2, 3, 4). Zamanla orbital osteotomilerin (7, 8, 9, 15) ve etmoidektominin de eklenmesi ile genişletilmiş frontal yaklaşımı tarif edilmiştir (15). Bu yaklaşım, cerrahın daha geniş bir çalışma alanına sahip



Şekil 4: Sfenoid sinüse ulaşılmış, sfenoid kemik cisminin üst ve yan duvarları önden arkaya doğru alınarak sella tavanı açılmıştır. Her iki optik sinir ve her iki kavernöz İKA ortaya konarak klivusa ulaşılmıştır. (Kısaltmalar: O: Optik sinir, C: İnternal karotid arter, ST: Sella tursika, CL: Klivus).



Şekil 6: Her iki yanda hipoglossal kanallar ve aşağıda foramen magna ulaşılmasını takiben klivus durası vertikal olarak açılmış ve kaldırılmıştır. Baziler arter ve dalları ile her iki vertebral arter ortaya konmuştur. (Kısaltmalar: B: Baziler arter, V: Vertebral arter).

olmasına ve daha az frontal lob retraksiyonuna gerek duyulmasına olanak sağlamıştır (11, 15). Sfenoklival lezyonlara yaklaşırken, sfenoid sinüs, optik sinirler ve kavernoöz sinüsün orta bölümü tamamen ortaya konabilmektedir. Ayrıca, kavernoöz İKA'nın yaralanması halinde direkt tamir mümkündür (15).

Orbital osteotomi sonrası duranın kribriform plateden kaldırılması bilateral olfaktor denervasyon ve postoperatif anosmiye neden olmaktadır (17). Olfaktor sinir fonksiyonlarının korunması için anterior osteotomiye krista gallinin ön bölümü limit olacak şekilde yapmak gereklidir (11). Bu amaçla, Spetzler ve ark. kribriform plate etrafından dönerek yapılan sirkumferensiyel osteotomiye yayınlamışlardır (17). Böylece, olfaktor sinirin kökleri korunmakta ve postoperatif anosmi önlenmektedir. Bu tekniğin, beyin omurilik sıvısı sızıntısı riskini de azalttığı bildirilmiştir (17).

Ön kranyal fossada, etmoid ve planum sfenoidale tümörleri için yüksek devirli tur ile sfenoidotomi yapmak, olfaktor oluk ve planum sfenoidale tümörleri için ise iki taraflı olarak aa. ethmoidalis anterior ve posterior'u koagüle edip tümörün beslenmesini engellemek gerekir. Orta ve arka kafa tabanı tümörlerinde ise sfenoidotomi sonrası bir ya da her iki optik siniri dekomprese etmek gerekebilir. Klival tümörlerde kemiğin progressiv olarak yukarıdan aşağıya doğru alınması söz konusudur. Bilhassa kordoma gibi tümörlerde, alınacak olan kemik sınırı, tümörün mikroskopik olarak temizlendiği tahmin edilen sınırdan 1-2 cm daha fazla olmalıdır (15). Meningioma gibi intradural tümörler veya kordoma gibi minimal ekstrakranyal uzanımı olan osseöz tümörler için transbasal yaklaşım yeterlidir. Genişletilmiş frontal yaklaşım ise genellikle orta ve alt klivusa kadar uzanan çoğunlukla ekstradural tümörler için tercih edilebilir. Klivus durasının açılması ve daha sonra kapatılması, mesafenin çok uzak olması ve cerrahi sahanın kontrolünün zor olması nedeni ile teknik olarak oldukça zordur.

Operasyon çok dikkatle yapılacak olan bir rekonstrüksiyon ile sonlandırılmalıdır. Amaç, beyin omurilik sıvısı sızıntısı ve dolayısıyla menenjit, epidural ve beyin abselerinin önlenmesi, pnömosel oluşumunun ve yine ortaya konan her iki İKA'nın rüptürünün engellenmesi, ameliyat sonrası oluşan ölü boşluğun kapatılması ve kozmetik görünümün korunmasıdır (1, 10, 15, 16). Jackson ve ark., geç lokal nüks nedeni ile malign tümörlerde 12-18 ay sonra yapılacak bir rekonstrüksiyonu önermiş iseler de (7),

bu görüş fazla rağbet görmemiştir (1, 15). Gerek ön, gerekse orta ve arka kafa taban durasındaki defektler primer sütüre edilerek ya da fascia lata veya parietal perikranyum gibi greftler kullanılarak kapatılabilir. Frontonazal dukt ve etmoid hücreler küçük yağ parçacıkları ile örtülmelidir. Supraorbital ve supratroklear damarlar ile beslenen ve operasyonun başında hazırlanmış olan bifrontal perikranyal flep, tümörün çıkarıldığı kaviteye kemik kenarlarına ulaşacak şekilde serilmelidir. Ameliyat öncesi cilt insizyonu yapılırken, daha sonra rekonstrüksiyon için kullanılacak olan perikranyumun genişliği de göz önünde bulundurulmalıdır (1). Rekonstrüksiyon sonrası geri kalan ölü dokuyu ortadan kaldırmak için otolog yağ grefti kullanılabilir. Ancak konan yağ kitlesinin optik sinirlere ve beyin sapına baskı yapmamasına özen gösterilmelidir (15). Kapatma prosedürünün bu bölümü fibrin doku yapıştırıcısı kullanılarak sonlandırılabilir. Rekonstrüksiyon esnasında serbest kemik greft bazı otörler tarafından tercih edilirken (1), diğer bir grup ise medyal orbita duvarı rezeke edilmedikçe kemik greft kullanmamaktadırlar (14, 15). Preoperatif radyoterapi alan olgularda operasyon sonrası osteomiyelit ve diğer enfeksiyonların gelişme riski vardır (13).

Genişletilmiş frontal yaklaşımın diğer cerrahi yaklaşımlar ile kombine edilmesine gerek duyulabilir. Tümör etmoid sinüsün aşağısına uzanmıyorsa GFY yeterli olurken, yüksek malign tümörlerde an blok rezeksiyona imkan vermek için transfasial yaklaşım ile de kombine edilebilir. Eğer bir orta hat tümörü orta ve alt klivusa uzanıyorsa maksillotomi veya transoral yaklaşım ile kombinasyon yapılabilir. Genişletilmiş frontal yaklaşımda, her iki yanda, optik sinirler, kavernoöz sinüsler, petroz apeksler, VI. sinirler ve canalis hypoglossus tarafından sınırlanmıştır. Bu sebepten dolayı daha laterale uzanan tümörler için subtemporal-infratemporal yaklaşım ile kombinasyon yapılabilir. Ayrıca, dorsum sellanın sella tursikanın arkasında kalması nedeni ile GFY'de kör nokta olduğu da bilinmeli ameliyat buna göre planlanmalıdır (15).

Sonuç olarak, genişletilmiş frontal yaklaşım, orta hat lezyonlarında, ön kranyal fossa yolu ile ön, orta, arka klivus ve foramen magnuma ulaşmak amacı ile kullanılacak emin bir cerrahi koridor oluşturmaktadır. Bölgenin cerrahi anatomisinin bilinmesi normal anatomik oluşumlar ile patolojik sürecin ayırd edilmesi açısından son derece önemlidir. Postoperatif komplikasyonlar çok dikkatli yapılacak rekonstrüksiyon ile engellenebilir.

### Teşekkür:

Bu çalışmanın yapılması için GWU Nörolojik Bilimler Laboratuvarının kullanılmasına izin veren ve hiç bir desteğini esirgemeyen George Washington Üniversitesi Nöroşirürji Bölüm Başkanı Dr. Laligam N. Sekhar ve Başkan Yardımcısı Dr. Donald C. Wright ile, kadavra spesimenlerinin hazırlanmasına yardımcı olan Dr. Eduardo Salas ve laboratuvar teknisyeni Amal Nadel'e teşekkürü bir borç biliriz.

**Yazışma Adresi:** İbrahim M. Ziyal  
Susam Sokak Yuvam Apt. 20 / 4  
Cihangir - İstanbul  
Tel: 216 384 7955  
Fax: 212 245 4608

### KAYNAKLAR

1. Arita N, Mori S, Sano M, Hayakawa T, Nakao K, Kanai N, Mogami H: Surgical treatment of tumors in the anterior skull base using the transbasal approach. *Neurosurgery* 24: 379 -384, 1989
2. Derome PJ: The transbasal approach to tumors invading the base of the skull, in Schmidek HH, Sweet WH(eds): *Operative Neurosurgical Techniques. Indications, Methods, and Results.* New York: Grune & Stratton, 1982, Vol 1, pp 357-379
3. Derome PJ, Guiot G: Surgical approaches to the sphenoidal and clival areas. *Adv Tech Stand Neurosurg* 6: 101-136, 1979
4. Derome P, Akerman M, Anquez L: Les tumeurs speno-ethmoidales. Possibilites d'exerese et de reparation chirurgicales. *Neurochirurgie (Supp)*: 18: 1-164, 1972
5. Fahlbusch R, Neubauer U, Wigand M, Weidenbecher M, Röckelein G, Thierauf P, Sauer R: Neuro-Rhinological Treatment of Aesthesioneuroblastoma. *Acta Neurochir (Wien)* 100: 93-100, 1989
6. Frazier CH: An approach to the hypophysis through the anterior cranial fossa. *An Surg* 57:145-150, 1913
7. Jackson IT, Somers P, Marsh WR: Esthesioneuroblastomas: Treatment of skull-base recurrence. *Plast Reconstr Surg* 76: 195-200, 1985
8. Jackson IT, Marsh WR, Hide TA: Treatment of tumors involving the anterior cranial fossa. *Head Neck Surg* 6: 901-913, 1984
9. Jane JA, Park TS, Pobereskin LH: The supraorbital approach: technical note. *Neurosurgery* 11: 537-542, 1982
10. Jones NF, Schramm VL, Sekhar LN: Reconstruction of the cranial base following tumour resection. *Br J Plast Surg* 40: 155-162, 1987
11. Kawakami K, Yamanouchi Y, Kubota C, Kawamura Y, Matsumura H: An extensive transbasal approach to frontal skull-base tumors: Technical note. *J Neurosurg* 74: 1011 -1013, 1991
12. Lang J: Anterior cranial base anatomy, in Sekhar and Schramm VL Jr (eds): *Tumors of the Cranial Base in Diagnosis and Treatment.* Mt Kisco, NY: Futura, 1987 pp. 247-264
13. Pinsolle J, Galli FS, Siberchicot F, Caix P, Emperanza A, Michelet FX: Modified approach for eethmoid and anterior skull base surgery: *Arch Otolaryngol Head Neck Surg* 117: 779 - 782, 1991
14. Schramm VL, Myers EN, Maroon JC: Anterior skull base surgery for benign and malignant disease. *Laryngoscope* 89: 1077-1091, 1979
15. Sekhar LN, Nanda A, Sen CN, Snyderman CN, Janecka IP: The extended frontal approach to tumors of the anterior, middle, and posterior skull base. *J Neurosurg* 76: 198 -206, 1992
16. Snyderman CH, Janecka IP, Sekhar LN: Anterior cranial base reconstruction: role of galeal and pericranial flaps. *Laryngoscope* 100: 607-614, 1990
17. Spetzler RF, Herman JM, Beals S, Joganic E, Milligan J: Preservation of olfaction in anterior craniofacial approaches. *J Neurosurg* 79: 48-52, 1993
18. Tessier P, Guiot G, Derome P: Orbital hypertelorism. Definitive treatment of orbital hypertelorism by craniofacial or by extracranial osteotomies. *Scand J Plast Reconstr Surg* 7: 39-58, 1973