

Tavşanlarda Laminektomi Sonrası Yapışıklığın Önlenmesinde Gore-Tex Cerrahi Membran Kullanılması

The Use of Gore-Tex Surgical Membrane for the Prevention of Post Laminectomy Adhesions in the Rabbits

MEHMET KOCABAŞ, ALPARSLAN ŞENEL, CENGİZ ÇOKLUK,
ÖMER İYİGÜN, SANCAR BARIŞ, CEMİL RAKUNT, FAHRETTİN ÇELİK

Ondokuz Mayıs Üniversitesi, Tıp Fakültesi, Nöroşirürji Anabilim Dalı (MK, AŞ, CÇ, Öİ, CR, FÇ)
Ondokuz Mayıs Üniversitesi, Tıp Fakültesi, Patoloji Anabilim Dalı (SB)

Özet: Otuz adet erişkin Yeni Zelanda tipi tavşanda birer mesafe sağlam bırakılarak üç seviye laminektomi yapıldı. Dura bulunduktan sonra mesafeler 1-kontrol, 2- Gore-Tex SM, 3- otojenik kemik grefti olacak şekilde materyaller yerleştirildi. Tavşanlar postoperatif 8. haftada sakrifiye edildi. Epidural skar dokusunun yayılımı ve dural yapışıklıklar gross disseksiyon ve histolojik analizle değerlendirildi. Kontrol ve otojen kemik grefti yerleştirilen sahalarda yoğun skar gelişimi ve dural yapışıklıklar vardı. Gore-Tex SM ile kapatılan sahalarda daha az dural yapışıklık gözlemlendi.

Anahtar Kelimeler: Epidural fibrozis, Gore-Tex cerrahi membran, postlaminektomi yapışıklık

Abstract: Three level noncontiguous laminectomies were performed in 30 adult New Zeland rabbits. Exposed dura at each level was covered with the following; 1- control, 2- Gore-Tex SM, 3- Otogenic bone graft. Rabbits were sacrificed 8 weeks postoperatively. The extend of epidural scar tissues and dural adhesions were evaluated by gross dissection and histological analysis. Dense scar formation and dural adhesions were evident in the control and bone grafted sites. Dural adhesions were not prominent in the sites that covered with Gore-Tex SM.

Key Words: Epidural fibrosis, Gore-Tex surgical membrane, postlaminectomy adhesions

GİRİŞ

Lomber disk cerrahisi nöroşirürji pratiğinde sık yapılan cerrahi girişimlerden (2,14). Ameliyat sonrası "geçmeyen ağrı" nedeniyle tekrar ameliyata alınan olguların çoğunda dura ve sinir kökleri üzerinde aşırı skar dokusu ve yapışıklıklar olduğu görülmüştür (6). Postoperatif dönemde gelişen bu skar dokusu "laminektomi membranı" olarak da isimlendirilmektedir (16). Postoperatif dönemde gelişen dura ve sinir kökleri üzerindeki bu aşırı skar dokusu ve yapışıklıklar geçmeyen ağrının başlıca nedenidir (1,11).

Bu çalışmada bir biomateryal olan Gore-Tex Cerrahi Membran (Gore-Tex SM) (polytetrafluroethylene, PTFE) mekanik bir bariyer olan otojenik kemik grefti ve kontrol grubu ile karşılaştırıldı.

MATERYAL METOD

Bu çalışmada 30 adet ağırlıkları 1,5-2 kg arasında değişen, erişkin, beyaz renkli Yeni Zelanda tipi tavşan kullanıldı. Tavşanlara 35 mg/kg ketamin HCl ve eter ile genel anestezi verildi. Prone pozisyonunda ameliyat masasına yatırılarak alt

torakalden sakruma kadar olan bölge traş edildi. Ameliyat sahası %10'luk Povidon-İyot solüsyonu ile temizlenerek steril kompreslerle örtüldü.

Lomber bölgede orta hatta yaklaşık 12 cm'lik insizyon ile cilt, ciltaltı geçildi. Fasya bilateral açılıp paravertebral adaleler subperiostal olarak sıyrıldı. L₆, L₄, L₂ vertebralarına aradaki laminalar sağlam kalacak şekilde total laminektomi yapıldı. Hemostazi takiben laminektomi yapılan mesafelerin birincisi kontrol mesafesi olarak boş bırakıldı. İkinci mesafede spinöz çıkıntıdan alınan kemik greft transvers olarak laminektomi sahasına kapatıldı. Üçüncü mesafede ise duranın posterior ve lateral yüzleri Gore-Tex SM ile örtüldü. Tüm laminektomi sahalarında hemostazi takiben paravertebral adaleler, fasya, ciltaltı ve cilt tabaka tabaka 3/0 ipekle kapatıldı.

Deneklere profilaktik amaçla 30 000 ünite/kg prokain penisilin tek doz verildi.

Deney hayvanlarından 5 tanesi 8 haftanın sonunda anesteziyi takiben prone pozisyonunda ameliyat masasına yatırılarak eski insizyonundan açıldı. Cerrahi mikroskop (Zeiss, 100-127 V) ile disseksiyon yapılarak laminektomi sahasında dura ve sinir kökleri görüldü. Epidural skar dokusunun gross değerlendirilmesi için Robertson (19) skorlaması kullanıldı (Tablo I).

Deneklerde gros olarak saptanan epidural fibrozis ve dural yapışıklıklar bu tabloya göre skorlanarak sonuçlara Wilcoxon eşleştirilmiş iki örnek testi uygulandı.

Diğer 15 deneğe 8 haftanın sonunda anesteziyi takiben serum fizyolojik ile intrakardiyak perfüzyon ve %10 formalin ile fiksasyon yapıldı. Fiksasyonu takiben L₁-sakrum arası vertebralar paravertebral adalelerle birlikte tam blok halinde çıkarılarak %10'luk formalin solüsyonuna konuldu. Daha sonra %5'lik formik asit dekalsifikasyon solüsyonunda 3 hafta süreyle bekletildi. Örneklerden hazırlanan preparatlar Hematoksilin-Eozin (HE) ile boyandı.

Epidural skar dokusunun ve duraya

yapışıklıklarının histolojik olarak skorlaması Tablo II'de gösterilen kriterlere göre yapıldı.

Sonuçlara Wilcoxon eşleştirilmiş iki örnek testi uygulandı.

SONUÇLAR

On denek deneyin değişik aşamalarında çeşitli nedenlerden dolayı kaybedildi.

Gros disseksiyon bulguları

Boş bırakılan kontrol mesafelerinin hepsinde paravertebral adaleler arasındaki skar dokusu laminektomi sahasını doldurmuş ve duraya yoğun şekilde yapışıklık oluşmuş haldeydi. Laminektomi sahasında belirgin bir yeni kemik dokusu oluşumu gözlenmedi.

Otojenik kemik grefti konan mesafelerde ise paravertebral adaleler arasındaki skar dokusunun kemik grefte sıkıca yapışmış olduğu gözlemlendi. Kemik greft ile dura arasında da yoğun skar dokusu olduğu ve duraya sıkıca yapıştığı gözlemlendi. Kemik greft ile laminalar ve fasetler arasında tam bir füzyon gözlenmedi.

Gore-Tex SM sahasında adaleler arası skar dokusunun laminektomi sahasını doldurduğu ve Gore-Tex SM'ye kadar geldiği ancak Gore-Tex SM'ye yapışmadığı gözlemlendi. Dura üzerinde çok ince fibröz bir dokunun olduğu ancak disseksiyonunun oldukça kolay olduğu gözlemlendi.

Tablo I'e uygun olarak yapılan gros skorlamada Gore-Tex SM kullanılan mesafelerde tüm denekler için skor -1- olarak bulunurken, diğer gruplarda skor -3- olarak değerlendirildi.

Wilcoxon eşleştirilmiş iki örnek testinin sonuçlarına göre Gore-Tex SM ile kemik greft konan ve kontrol grubu arasında epidural skarın duraya yapışması ve yoğunluğu arasında istatistiksel anlamlı fark bulundu (p<0.05).

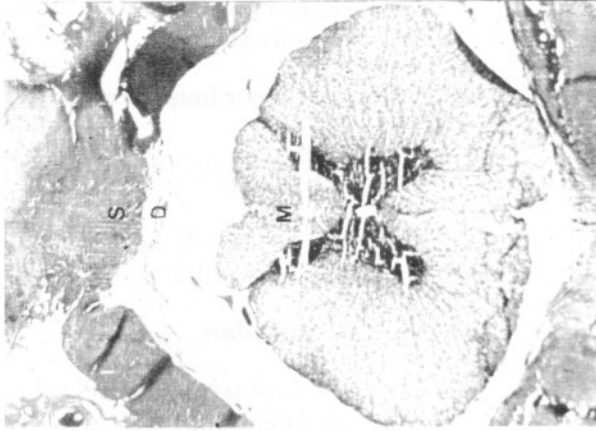Histolojik bulgular

Kontrol için boş bırakılan laminektomi sahasını fibroblastlarla fibrositlerden oluşan fibröz dokunun doldurduğu görüldü. Bazılarında ise lenfositlerde mevcuttu. Duranın tamamen fibröz dokuya yapıştığı görüldü (Şekil 1).

Kemik greft konan mesafelerin histolojik incelenmesinde fibröz dokunun kemik grefti

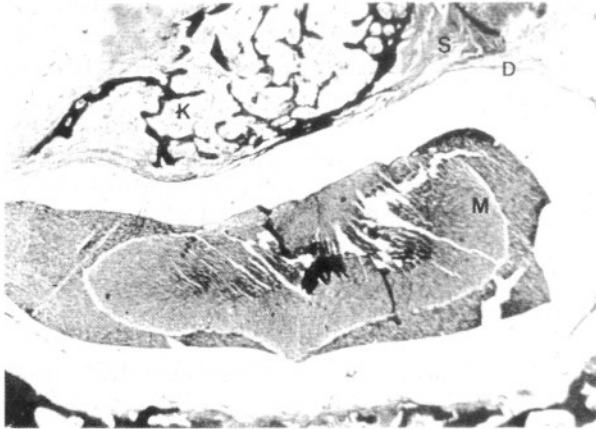
Tablo I: Epidural fibrozis gros skorlama tablosu.

Skor	Açıklama
0	Yapışıklık yok, anatomik yapı bozulmamış
1	Minimal yapışıklık, çok ince skar dokusu
2	Orta derecede skar dokusu ve yapışıklık
3	Yoğun ve duraya çok sıkı yapışıklık



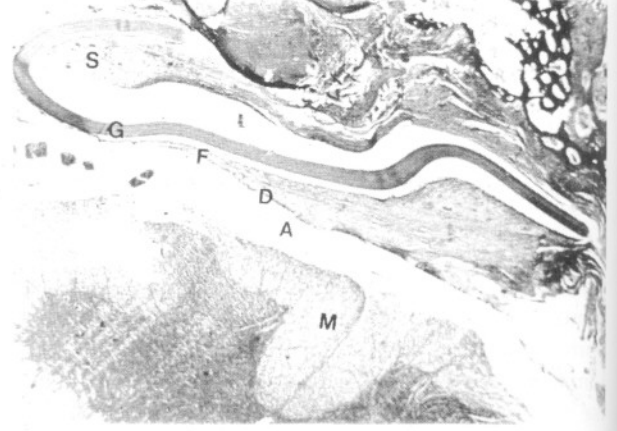Resim 1: Kontrol mesafesi. (S: Skar dokusu, D: Dura mater, M: Spinal kord) (HE 25X)

çevrelediği, kemik greft ile dura arasını doldurduğu ve duranın tamamen skar dokusuna yapıştığı gözlemlendi (Şekil 2). Kontrol grubu ile karşılaştırıldığında anlamlı fark görülmedi ($p>0.05$).



Resim 2: Kemik greftli mesafe. (K: Kemik greft, S: Skar dokusu, M: Spinal kord, D: Dura mater) (HE 25X)

Gore-Tex SM ile kapatılan mesafelerde fibröz dokunun laminektomi mesafesini doldurduğu, ancak Gore-Tex SM'e herhangi bir yapışıklığın olmadığı gözlemlendi. Dura ile Gore-Tex SM arasında ise bant şeklinde ince bir fibröz dokunun geliştiği gözlemlendi (Şekil 3). Epidural skar dokusunun duraya olan yapışıklığı ve yoğunluğu Gore-Tex SM ile kontrol mesafesi arasındaki fark Wilcoxon testi ile karşılaştırıldığında istatistiksel olarak anlamlı bulundu ($p<0.01$). Aynı şekilde Gore-Tex SM ile kemik greft konan mesafeler karşılaştırıldığında epidural skarın duraya yapışması ve yoğunluğu istatistiksel olarak anlamlı bulundu ($p<0.001$).



Resim 3: Dura mater ile Gore-Tex SM arasındaki ince fibröz doku. (S: Skar dokusu, G: Gore-Tex SM, F: Fibröz bant, D: Dura mater, A: Araknoid, M: Spinal kord) (HE 25X)

Gore-Tex SM'ı çepeçevre saran bu fibröz dokunun duraya olan yapışıklığı miktar olarak ince bir bant şeklindeydi. Bu mesafelerin hiçbirisinde yabancı cisim dev hücresi gözlenmedi. Minimal derecede lenfositik infiltrasyon mevcuttu. Paravertebral adaleler arasından gelen skar dokusu için Gore-Tex SM mekanik bir bariyer olmuştur (Şekil 3).

Epidural skar dokusunun dural yapışıklıkların histolojik skorlanması Tablo II'deki değerlendirmeye uygun olarak Tablo III'de gösterilmiştir.

Tablo II: Epidural skar dokusu ve duraya olan yapışıklıkların mikroskopik skorlaması

Skor	Açıklama
1	Dura serbest, kanal intakt
2	Durada kısmi yapışıklıklar, kanal intakt
3	Durada tam yapışıklık, spinal bası yok
4	Durada tam yapışıklık, spinal bası var

TARTIŞMA

La Rocca ve Macnab (16) ilk kez laminektomi membranının gelişimini tanımladılar. Bunlara göre paravertebral adalelerin derin yüzeylerinden kaynaklanan fibroblastlar laminektomi sahasına göç edip, burada bulunan epidural hematoma ile yer değiştirerek yoğun skar dokusu oluşmasına neden olmaktadır. Duranın ventral yüzeyindeki hematoma fibroblastlar gelmeden vücudun

Tablo III: Laminektomi sahası histolojik bulgularının skorları

Grup	Denek Sayısı	Ortalama Skor	Standart Hata	Standart Sapma	Minimum Skor	Maksimum Skor
Kontrol	15	3.13	0.09	0.35	3	4
Kemik	15	3.40	0.13	0.51	3	4
Gore-Tex	15	2.07	0.07	0.26	2	3

absorbsiyon yeteneği ile absorbe edildiğinden bu bölgede fazla skar dokusu oluşmamaktadır. Ayrıca fibroblastların kaynağı olarak ligamentum flavum, posterior longitudinal ligament, kemik ve anulus fibrozus da bulunur. Fibroblastların kemotaksis ve migrasyonunu stimüle eden faktörler ise kırmızı kan hücrelerinin parçalanmasıyla ortaya çıkan ürünlerdir (19).

LaRocca ve Macnab (16), laminektomi membranını önlemek için dura ve adaleler arasına Gelfoam veya silastik kılıf yerleştirdiler. Daha sonra Kivilveto ve ark. (13), Keller ve ark. (11), Yong-Hing ve ark. (20), Chen ve ark. (5) laminektomi sahasına gelfoam ve serbest yağ greftleri koyarak etkinliğini araştırdılar. Bu araştırmacılar gelfoamın yabancı cisim reaksiyonu oluşturarak parçalandığını, ayrıca epidural skar dokusu ve duraya olan yapışıklıklar üzerinde de etkisinin olmadığını yayınladılar.

Epidural skar dokusu ve dural yapışıklıkların önlenmesinde klinik ve deneysel olarak en çok kullanılan materyal otojenik yağ greftleridir. Otojenik yağ greftlerinin alındıkları sahada çukurlaşma gibi görünüş bozukluğu, seroma ve enfeksiyon, laminektomi sahasında ise nekroz, kist oluşturma ve direkt kauda basısı oluşturma gibi potansiyel komplikasyonları da vardır (4,7,13).

Lawson ve ark (17) otojenik laminer greft ve polymethylmethacrylate gibi absorbe olmayan solid materyaller ile kollagen jel gibi absorbe edilebilen materyallerin incelenmesinde solid ve absorbe olmayan materyallerin epidural skar dokusunun duraya ulaşmasını engelleyip dural yapışıklıkları ve kanal içerisine skar dokusu girmesini anlamlı olarak engellediğini bildirmiştir.

Steroidlerin fibroblast proliferasyonunu ve mukopolisakkarit protein sentezini engellediği ileri sürülmüştür. Bundan yola çıkarak steroidli materyaller ve direkt depo steroidler deneysel ve klinik olarak laminektomi sahasına uygulanmış steroid konan mesafelerde yapışıklığın daha az olduğu bildirilmiştir (5).

Epidural skar dokusunun oluşumunu ve dural yapışıklıkları önlemek için pek çok materyal kullanılmıştır (1,2,3,5,11,12,13,15,16,19,20). Bunların içinde kabul görenler fiziksel bariyer oluşturan materyallerdir.

Biz bu çalışmamızda fibroblastların kaynağı ile dura arasına fiziksel bir bariyer koyarak fibroblastların epidural mesafeye gelmesini ve oluşan skar dokusunun duraya ve sinir köklerine yapışmasını önlemeyi amaçladık. Gore-Tex SM bükülebilir olduğu için yukarı ve aşağıdaki lamina ile dura arasına ve duranın her iki yanındaki sinir kökleri üzerine rahatça serilebilir. Bunun sonucu olarak ta fibroblast kaynakları ile dura arasındaki ilişki kesilebilir ve ayrıca epidural skar dokusu oluşsa bile Gore-Tex SM'na yapışıklığın oluşmadığı görülmektedir.

Gore-Tex SM 1970'li yıllardan beri insanlarda çeşitli sahalarda kullanılmıştır (8,10,18). Inove ve ark. (10) myelomeningosel tamiri sonrası omuriliğin duraya yapışmasını önlemek için omurilik ile dura arasına Gore-Tex SM'ı yerleştirip 23 ay ile 7 yıl arası klinik ve magnetik rezonans görüntüleme ile takiplerinde yapışma olmadığını gözlediler.

Gore-Tex SM'ın bükülebilir olması nedeniyle duranın üzerine kolayca uygun şekilde kapatılması ile epidural skarın duraya olan yoğun yapışıklıklarını büyük oranda önlemektedir. Gore-Tex SM koyduğumuz sahaların histolojik incelemesinde dura ile arasında bant şeklinde skar dokusu oluştuğunu gözledik. Histolojik kesitlerin hiçbirisinde yabancı cisim dev hücresi gözlemedik. Aynı zamanda hem gros diseksiyonda, hem de mikroskopik olarak Gore-Tex SM'a hiçbir yapışma gözlenmedi.

Gros diseksiyon esnasında paravertebral adaleler arası skarın diseksiyonu sonrası Gore-Tex SM'a ulaşıldığında Gore-Tex SM'ın bozulmadan ve yapışmadan kolayca çıkarılabildiği ve altta duranın normal olduğu gözlemlendi. Tekrar ameliyat edilen olgularda durayı bulmak ve disseke etmek çok zor olduğu için Gore-Tex SM'ın bu olgularda da

reoperasyonu kolaylaştıracağı kanısındayız.

Epidural skar dokusunun tanısı kontrastlı ve kontrastsız magnetik rezonans görüntüleme ile %89 doğrulukta konabilmektedir (9). Böylece lomber disk cerrahisi sonrası tekrar eden bel ve bacak ağrısının ayırıcı tanısı oldukça kolaylaşmıştır.

Gore-Tex SM'in vücut için zararsız bir biyomateryal olması, duranın üzerine uygun şekilde yerleştirilebilmesi, Gore-Tex SM'a yapışıklığın olmaması, epidural skar dokusunun duraya ulaşmasını engelleyen fiziksel bir bariyer olması ve absorbe olmaması özellikleri nedeni ile tekrar ameliyat gereken olgularda çok iyi bir klivaj sağladığı için epidural skar dokusuna bağlı dura yapışıklığını önlemede kullanılabileceği kanısındayız.

Yazışma Adresi: Alparslan Şenel
Ondokuz Mayıs Üniversitesi,
Tıp Fakültesi, Nöroşirürji ABD
55139 Kurpelit/Samsun

KAYNAKLAR

1. Barbera J, Gonzales J, Esquerdo J, Boseta J, Barcia-Salorio JL: Prophylaxis of the laminectomy membrane. *J Neurosurg* 49: 419, 1978
2. Bauchhens G: Lumbar root compression syndrome and it's surgical treatment. *Zorthop* 94: 206-22, 1961
3. Boot DA, Huphes SPF: The prevention of adhesions after hemilaminectomy. *Clinical Orthop* 215: 296-302, 1987
4. Cabezudo JM, Lopez A, Bacci F: Symptomatic root compression by a free fat transplant after hemilaminectomy. Case report. *J Neurosurg* 63: 633-635, 1985
5. Chen PQ, Yang CH, Su CJ, Lee F: Prevention of postlaminectomy membrane: Experimental and clinical observations. *Taiwan-I-Hsueh-Hui-Tsa-Chih* 88(1): 57-61, 1989
6. Connolly ES: Management of persistent or recurrent symptoms and signs in the postoperative lumbar disc patient. *Neurosurg Clin of North America* 4(1): 161-166, 1993
7. Dorsey TR, Bergman WC: Iatrogenic cauda equina syndrome due to epidural fat graft. Presented at the 28th Annual meeting of the Society of Military Orthopedic Surgeons, Colorado Springs, Colorado, Nov 1986
8. Harada Y, Imai Y, Kurosawa H, Hoshino S, Nakano K: Long term results of the clinical use of an expanded polytetrafluoroethylene surgical membrane as a pericardial substitute. *J Thorac Cardiovasc Surg* 96: 812-5, 1988
9. Hueftle MG, Modic MT, Ross J, Masaryk TJ, Carter JR, Wilber RG, Bohlman HH, Steinberg PM, Delamarter RB: Lumbar spine: Postoperative MR imaging with Gd-DTPA. *Radiology* 167: 817-824, 1988
10. Kaan GL, Smedts F, Van-Son JA, Vincent JG, Kubat K, Skotnicki SH, Lacquet LK: Prevention of adhesion formation the internal mammary arter pedicle by Gore-Tex Surgical membrane an experimental study in goats. *Eur J Cardiothorac Surg* 7(2): 81-3, 1993
11. Keller JT, Dunsker SB, McWhorter JM, Ongkiko CM: The fate of autogenous grafts to the spinal dura an experimental study. *J Neurosurg* 49: 412-418, 1978
12. Kitano T, Zervekh JE, Edwards ML, Usui Y, Allen MD: Viscous carboxymethylcellulose in the prevention of epidural scar formation. *Spine* 16(7): 820-3, 1991
13. Kivilioto O: Use of free fat transplants to prevent epidural scar formation. *Acta Orthop Scand (suppl 164):* 1-75, 1976
14. Kudelka P: Laminectomy in lumbar disc syndrome. *Med J Aust* 1: 1120-2, 1968
15. Kuivila TE, Berry JL, Bell GR, Steffee AD: Heparinized materials for control of the formation of laminectomy membrane in experimental laminectomies in dogs. *Clinic Orthop* 236: 166-174, 1988
16. La Rocca H, Macnab I: The laminectomy membrane. Studies in its evolution, characteristics, effects and prophylaxis in dogs. *J Bone Joint Surg* 56A: 545-550, 1974
17. Lawson KJ, Malycky JL, Berry JL, Steffee AD: Lamina repair and replacement to control laminectomy membrane formation in dogs. *Spine* 16(6 suppl): 222-6, 1991
18. March CM, Hurst B, Rock JA, Lotze E, Rowe G, Franklin R, Boyers S: Prophylaxis of pelvic sidewall adhesions with Gore-Tex surgical membrane a multicenter clinical investigation. *Fertil and Steril* 57: 921-923, 1992
19. Robertson JT, Meric AL, Dohan FC, Schweitzer JB, Wujek JR, Ahmad S: The reduction of postlaminectomy peridural fibrosis in rabbits by a carbohydrate polymer. *J Neurosurg* 79: 89-95, 1993
20. Yong-Hing K, Reilly J: Prevention of nerve root adhesions after laminectomy. *Spine* 5(1): 59-64, 1980