

# Chiari I Malformasyonuna Eşlik Eden Siringomyeli Tedavisinde Kraniovertebral Dekompresyon Yeterli mi?

## Is Craniovertebral Decompression Sufficient in Treatment of Syringomyelia Associated With Chiari I Malformation?

HALUK ÖZER, KEMAL YÜCESOY, MEHMET ŞENOĞLU, TANSU MERTOL

Dokuz Eylül Üniversitesi Tıp Fakültesi Nöroşirürji Anabilim Dalı, İzmir

Geliş Tarihi: 11.8.1999 ⇔ Kabul Tarihi: 3.2.2000

**Özet:** Chiari I malformasyonuna eşlik eden siringomyeli tedavisinde güncel olarak kabul gören tedavi yöntemi kraniovertebral dekompresyon (KVD) yer değiştirecek ve dura grefti ile sisterna magna oluşturulmasıdır. Bu girişim ile ilgili deneyimler sonunda fizyopatolojik çalışmalara dayanan yöntemin yüksek oranda başarı sağladığı bildirilmektedir. Ancak bazı olgularda yöntemin komplikasyonlarına bağlı olarak, bazılarında ise KVD' un doğru uygulanmasına rağmen sirinks kavitesinin devam ettiği gözlenmiştir. Bunun sonucu olarak son zamanlarda yapılan çalışmalarda, yöntemin modifiye edilmesi ve/veya yonteme yeni prosedürlerin eklenmesi tartışılmaktadır. KVD ile tedavi edilen beş olgumuzun uzun süreli izlemleri sonucunda ilk üç olguda klinik bulgularda düzelme ve sirinks genişliğinde belirgin gerileme elde edilirken, dördüncü olgumuzda klinik sirinks genişliğinin sürmesi dikkatimizi çekmiştir. Sirinks genişliği preop dönemden de ileri olan bu olguda elde edilen sonuçtan yola çıkarak benzer özellikler gösteren beşinci olgumuzun tedavisinde KVD'a sirinks kavitesi ponksiyonu ile sıvı aspirasyonu eklenerek başarı sağlanmıştır. Çalışmamızda olgularımızın klinik ve radyolojik özellikleri sunulmuş ve KVD ile tedavinin etkinliği güncel literatür eşliğinde tartışılmıştır.

**Abstract:** Craniovertebral decompression (CVD) and construction of cisterna magna with dural graft is the currently accepted method for treatment of syringomyelia associated with Chiari I malformation. It has been reported that this method provided a high rate of success according to the physiopathological experiences. However; persistence of the syrinx cavity was observed in some cases related to the complications of this method. On the other hand this situation was seen in some cases despite the appropriate practice of CVD. As a result of these observations; modifications of the method and/or addition of new procedures was being discussed in recent papers. At the long term follow up of our patients, successful results were obtained in the first three cases and the width of syrinx cavities definitely got smaller but persistence of the cavity was observed in fourth case. Considering this case who had a large cavity during the preoperative period, successful result was obtained by adding liquid suction with puncture of syrinx cavity to CVD in the treatment of a fifth case who had similar characteristics. In this report, clinical and radiological characteristics of our cases were presented and effectiveness of CVD treatment was discussed under the view of current literature.

**Anahtar sözcükler:** Chiari I malformasyonu, kraniovertebral dekompresyon, siringomyeli

**Key words:** Chiari I malformation, syringomyelia, craniovertebral decompression

### GİRİŞ

Posterior fossa yapısal anomalilerine ve patolojilerine bağlı siringomyeli ve bunun en sık karşılaşılan formu olan Chiari malformasyonuna

eşlik eden siringomyeli eskiden beri bilinmektedir. Bu tablonun tedavisinde kullanılan yöntemler konu ile ilgili fizyopatolojik çalışmalara paralel olarak değişiklikler göstermiştir. Kraniovertebral dekompresyon (KVD) ve dura grefti ile sisterna

magna oluşturulması ile tedavi son yirmi yılda giderek daha yaygın kullanılmaya başlamıştır (12,20,33,32).

Bu yöntemle tedavi edilen olguların uzun dönem izlem sonuçları beklendiği gibi başarılı olmakla birlikte (yaklaşık % 80), yonteme ait komplikasyonlara bağlı başarısızlıkların (8,27,41) yanısıra yöntemin yeterli olarak uygulandığı bazı olgularda da sirinks kavitesinde gerileme sağlanamadığı gözlenmiştir (5,14,15,21). Buna paralel olarak cerrahi teknikte obeks tıkama, cerebellar tonsillerin rezeksiyonu ve araknoidin de açılarak yapışıklıkların giderilmesi gibi modifikasyonların yanısıra yonteme sirinks ponksiyonu, siringostomi, siringosubaraknoid şantlaması gibi tekniklerin eklenmesi denenmiştir (6,9,14,19,22, 30,33,34).

Bu çalışmada kliniğimizde kraniovertebral dekompresyon yapılan beş olgunun uzun dönem izlem sonuçları (ortalama 30.6 ay) ile yöntemin etkinliği incelenmiş ve geniş sirinks kavitesi olan olgularda yapılması gereken uygulama tartışılmıştır.

## OLGULAR VE YÖNTEM

Kliniğimizde 1994-1998 yılları arasında Chiari tip 1 malformasyonu ve buna eşlik eden siringomyeli tanısı konulan ve KVD ile tedavi edilen beş olgu retrospektif olarak incelenmiştir. Olgular yaşları ve cinsleri, yakınmaları, klinik özellikleri, sirinks lokalizasyonları, uygulanan cerrahi yöntem, klinik sonuçlar ve izlem süreleri bakımından retrospektif

incelenmiştir. Olguların tümüne oturur pozisyonda, orta hat yaklaşımıyla literatürde tanımlandığı şekilde (20,32,33) kraniovertebral dekompresyon ve dura grefti ile mega sisterna magna oluşturulması uygulandı. Tüm olgularda araknoid açılarak intraaraknoidal yapışıklıklar ve fibröz bantlar temizlendi. Tüm olgularda dördüncü ventrikül tabanına ulaşıldı. Beşinci olgumuzda prosedüre ek laminektomi yapılmasına gerek olmadan posterolateral ponksiyonla kaviteye girilerek sirinks sıvısı aspirasyonu eklendi. Olguların tümüne postoperatif 1 ve 6. ay'da kontrol nörolojik bakı ve MRG tetkiki yapıldı. Daha sonraki rutin izlemde bulgular olağan ise periyodik muayene ile yetinildi.

## SONUÇLAR

Biri erkek dördü kadın ve ortalama yaşları 26.8 (6-36) yıl olan olgularımızın ortalama izlem süresi 30.6 aydır. Olgularımızın klinik ve radyolojik özellikleri Tablo 1'de özetlenmiştir. Olguların tümü intraoperatif ve postoperatif komplikasyon olmaksızın bir hafta hastane izlemi sonunda eksterne edildi. Rutin kontrollerde olguların tamamında yakınma ve klinik bulgularında belirgin düzelme izlendi. Olguların üçünde kavitenin tama yakın kaybolduğu izlenirken, dördüncü olguda pre-operatif dönemde izlenen geniş sirinks kavitesinin sürdüğü görüldü. Olguya 1.yıl sonunda yeni bir MRG tetkiki yapıldı ve kavitenin sebat ettiği izlendi (Şekil 1 a,b ve c). Olguya kaviteyi boşaltmak amacı ile 2. bir operasyon teklif edildi ancak yakınması olmayan olgu operasyonu kabul etmedi. KVD'a ek

Tablo 1: Olguların klinik ve radyolojik özellikleri

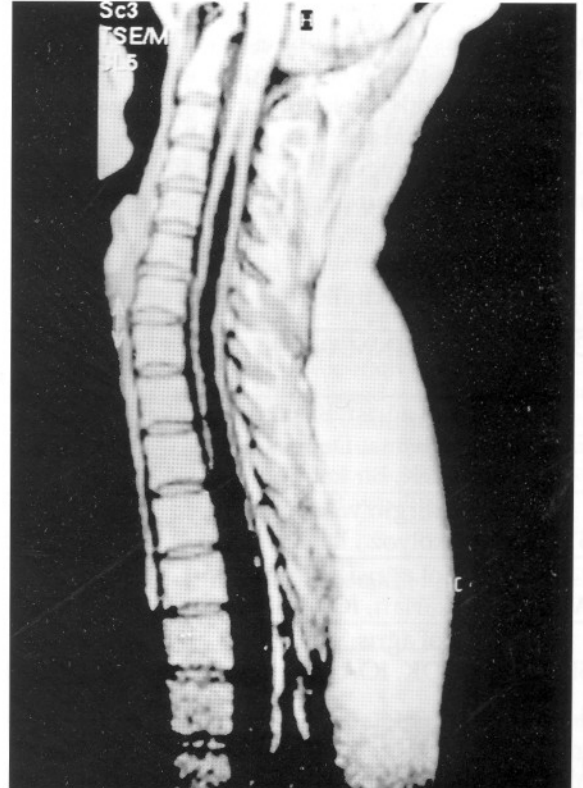
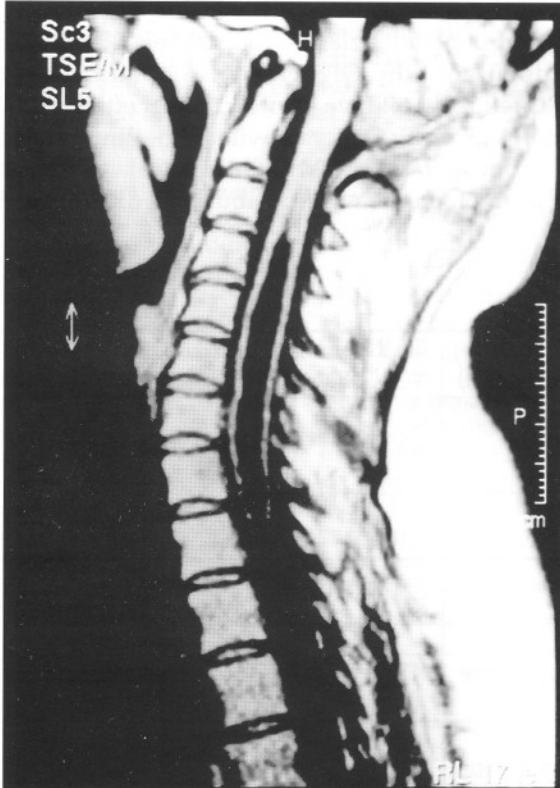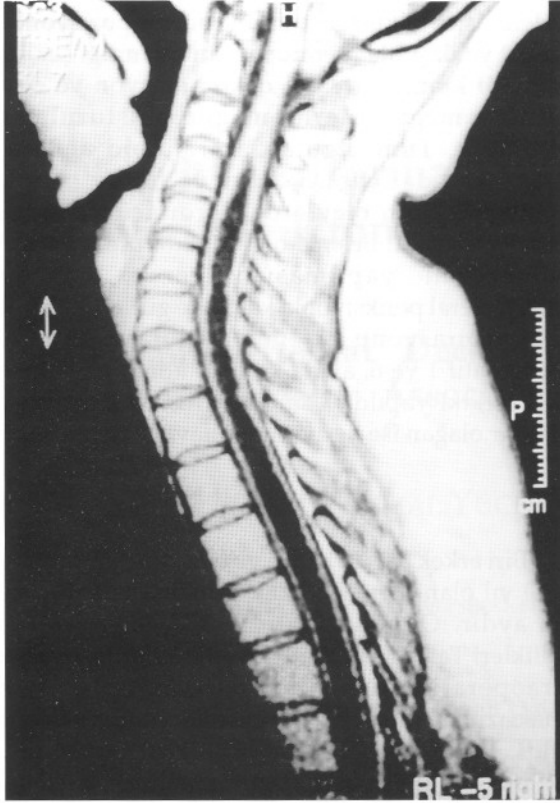
OLGU	YAKINMA-BULGU	KAVİTE YERLEŞİMİ VE GENİŞLİĞİ (MRG)	CERRAHİ YÖNTEM	İZLEM SÜRESİ	SONUÇ
FA 29 K	Kol ağrısı, Baş ağrısı, Kollarda uyuşma, Dengesizlik DDK, Bir kaç yanık skarı	C3 - T3	KVD	53 ay	iyileşme
SY 6 K	Belirgin yakınma yok, Skolyoz, DDK, Hafif IOA	C2 - T8	KVD	53 ay	iyileşme
AD 36 K	Kol ağrısı, Ellerde yanık skarları, IOA,DDK	C2 - T7	KVD	18 ay	iyileşme
SD 32 K	Kol ağrısı, DDK, IOA	C2 - T12 Geniş kavite	KVD	17 ay	sirinks kavitesinde devam
TA 31 E	Sırt Ağrısı, Lhermitte bulgusu, Kollarda uyuşma, Dengesizlik, DDK, IOA	C2 - T10 Geniş Kavite	KVD + SP	12 ay	iyileşme

DDK: Dissosiyasyon duyu kusuru, IOA: ellerde interosseöz atrofi, MRG: Manyetik rezonans görüntüleme, C: Servikal, T: torakal, KVD: Kraniovertebral dekompresyon, SP: sirinks ponksiyonu ile sıvı aspirasyonu

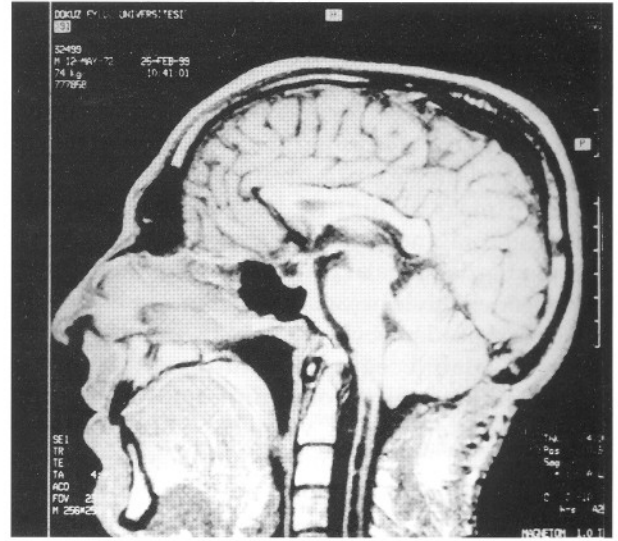
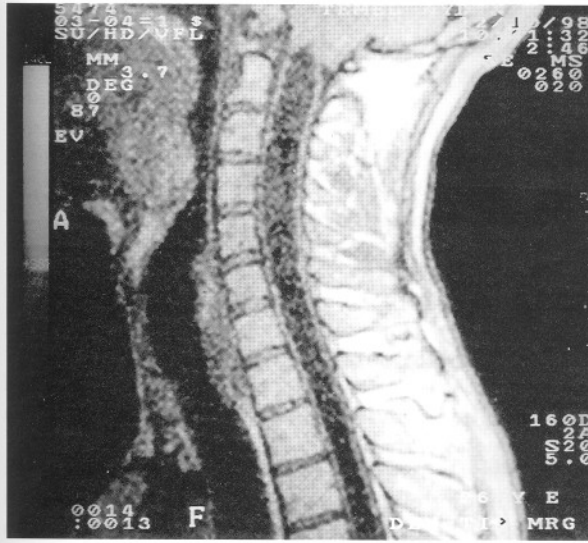
olarak sirinks aspirasyonu uygulanan beşinci olgumuzda ise klinik ve radyolojik düzelme sağlandı (Şekil 2 a ve b).

## TARTIŞMA

Chiari malformasyonuna eşlik eden sirinjomiyelide tedavi başarısızlığının nedeni olarak yöntemin uygulanmasında yapılan hatalar ve operasyona bağlı komplikasyonlar neden olarak gösterilmektedir (8,14,27,41). Bu hatalar ve komplikasyonlar yetersiz kemik dekompresyon, C1 ve C2 laminektominin yapılmamış olması, gereğinden daha fazla yapılan dekompresyon ve yeterli genişlikte dura grefti kullanılmaması ile "slumping" denilen tonsillerin ve serebellumun daha da aşağı herniye olarak beyin sapına ve omuriliğe bası yapması, loj kanamaları, pseudomeningosel gelişmesi olarak sıralanabilir. Tekniğin doğru olarak ve komplikasyonsuz uygulandığı olgulardaki başarısızlığın nedeni kavite oluşumunun fizyopatolojik mekanizmasıyla açıklanabilmektedir. Klasik oluşum teorilerine (12-14,36,40) ek olarak Oldfield ve arkadaşlarının 1994 de bildirdiği; dinamik MRG tekniğinin kullanıldığı çalışmanın



Şekil 1: Dördüncü olgunun manyetik rezonans görüntüleme tetkikleri. A: preoperatif B: postoperatif 1. ay sonunda C: postoperatif 6. ay sonunda



Şekil 2: Beşinci olgunun manyetik rezonans görüntüleme tetkikleri A: Preoperatif B:Postoperatif

sonuçları Chiari malformasyonuna eşlik eden siringomyelide nedenin posterior fossada BOS sirkülasyonundaki bozukluk ve buna ek olarak serebellar tonsillerin piston etkisi ile kaviteyi genişletmesi olduğu yönündedir. Bu teori obeksin kapalı olduğu durumda sirinks kavitesi oluşumunu açıklamasının yanı sıra kavitenin kommünike olmayabileceğini de düşündürmektedir (26). Ayrıca literatürde kavite içerisinde sagittal ve horizontal konumlu longitudinal septaların bulunabildiği bildirilmekte; bu nedenle geniş sirinks kaviteli olgularda kommünikasyonun endomyelografi ile preoperatif olarak araştırılması önerilmektedir (15,17,35). Bu bulgular serebellar tonsillerin piston etkisi teorisini güçlendirmekle birlikte doğru ve komplikasyonsuz olarak uygulanan KVD'ye rağmen düzelmeyen olgulardaki başarısızlığı da açıklar niteliktedir. Benzer şekilde serimizdeki 4. olgudaki sirinks kavitesi ileri derecede geniş idi ve bu olguda doğru ve komplikasyonsuz uygulanan KVD'ye rağmen kavitede gerileme sağlanamamıştır.

Tedavide KVD ile başarısız kalınan olgular, yöntem ile ilgili modifikasyonları gündeme getirmiştir. İlk olarak Gardner operasyonu adıyla bilinen osteodural dekompresyona ek olarak intraaraknoidal yapışıklıkların giderilmesi ve obeksin kapatılması şeklinde uygulanan operasyon (12); daha sonraları araknoid açılmaksızın yapılan dekompresyon şeklinde uygulanmış ve bunun yeterli olduğu savunulmuştur (20, 32). Ancak daha sonraları bunun yeterli olmayabileceği, mutlaka araknoidin açılarak intraaraknoidal yapışıklıkların giderilmesinin gerekliliği savunulmuştur (2,33). Kısmi

serebellar tonsil rezeksiyonu, obeksin kapatılması gibi eskiden de uygulanan yöntemlerin KVD'ye eklenmesinin yararlı olabileceği (2-4,10-12,14,30,38, 41) düşünülse de; çok az vakada obeksin açık kaldığının gösterilmiş olması (1,16,19,23,24,28,29), obeksin kapatılmasının tedavi sonucunu etkilemediğinin gösterilmiş olması (12,18,19,22,31, 37), serebellar tonsilin rezeksiyonunun sisterna magna oluşumuna; dolayısıyla BOS dolanımının normalleşmesine katkısı olmadığı (22,32) bildirilmiş olması, her iki uygulamanın da mortalite ve morbiditeyi olumsuz etkilediğini bildiren çalışmaların olması (7,8, 10,25,39,41) araştırmacıları başka yöntemlere yöneltmiştir.

Tedaviye eklenen prosedürler ise tek insizyondan yada ek bir insizyon ve hemilaminektomi ile sirinks kavitesi ponksiyonu, aynı seansta yada sekonder bir operasyonla siringostomi şeklindedir (6,9,19,22,30). Hatta geniş sirinks kavitesi olan olgularda KVD uygulanmadan siringosubaraknoid şant uygulanmasının daha doğru olduğu da savunulmuştur (15). Hernekadar bu yöntem ile alınmış iyi sonuçlar bildirilmişse de Chiari malformasyonundaki yapısal anomali, BOS dolanımındaki bozukluk ve serebellar tonsillerin olumsuz etkisi nedeniyle KVD yapılmasının daha uygun olacağını düşünerek geniş sirinks kavitesi olan 5. olgumuzda KVD'ye, kavitenin C2 düzeyine kadar uzanmasının sağladığı avantajla; yeni insizyon ve laminektomi gerekmeden posterolateral kavite ponksiyonu ile sirinks sıvısının aspirasyonu eklenmiştir. Bu olguda klinik yakınmalar ortadan kalkmış, bulgulardaki ilerleme durdurulmuş ve

nöroradyolojik olarak sirinks kavitesinde gerileme ivedilikle sağlanmıştır.

Chiari 1 malformasyonuna eşlik eden siringomyeli tedavisinde kraniovertebral dekompresyon ve dura greftiyle sisterna magna oluşturulması tekniği ile başarılı sonuçlar elde edilmesine rağmen; yöntem geniş sirinks kavitesi olan olgularda, septalar nedeni ile nonkomünike olan kaviteler nedeniyle başarısız kalabilmektedir. Sirinks kavitesi sebat eden böyle olgularda KVD'un tedavide yetersiz kalabileceği akılda tutulmalıdır. Böyle olgularda kavitenin komünike olup olmadığı önceden araştırılmalı ve gerekli ise yöneme posterolateral kavite ponksiyonu ile sirinks sıvısı aspirasyonu eklenmelidir. Bu uygulama kavite insizyon alanına ulaşıyorsa aynı insizyondan; aksi halde ek insizyon ve/veya hemilaminektomi yapılarak uygulanabilir.

**Yazışma Adresi:** Haluk ÖZER  
Dokuz Eylül Üniversitesi  
Tıp Fakültesi Nöroşirürji ABD  
35340 İnciraltı/İZMİR  
Tel.: (232) 2595959 - 3309  
Fax: (232) 2788802

## KAYNAKLAR

- Banerji NK, Millar JHD: Chiari malformation presenting in adult life:its relationship to syringomyelia. *Brain* 97:157-168, 1974
- Batzdorf U: Chiari 1 malformation with syringomyelia: Evaluation of surgical therapy by magnetic resonance imaging. *J Neurosurg* 68:726-730, 1988
- Batzdorf U: Syringomyelia related to abnormalities at the level of craniovertebral junction. Batzdorf U(ed) *Syringomyelia:current concepts in diagnosis and treatment*. Baltimore:Williams and Wilkins, 1991:163-182 (içinde)
- Bertrand G: Dynamic factors in the evolution of syringomyelia and syringobulbia. *Clin Neurosurg* 20:322-333, 1973
- Bidzinski J: Late results of the surgical treatment of syringomyelia. *Acta Neurochir Suppl(Wien)* 43:29-31,1988
- Dauser RC, Dipietro MA, Venes JL: Symptomatic Chiari I malformation in childhood: a report of 7 cases. *Pediatr Neurosci* 14:184-190,1988
- Donauer E, Rascher K: Syringomyelia: a brief review of ontogenetic, experimental and clinical aspects. *Neurosurg Rev* 16:7-13, 1993
- Duddy MJ, Williams B: Hindbrain migration after decompression for hindbrain hernia: a quantitative assessment using MRI. *Br J Neurosurg* 5:141-152,1991
- Fuji K, Natori Y, Nakagaki H, Fukui M: Management of syringomyelia associated with Chiari malformation: Comparative study of syrinx size and symptoms by magnetic resonance imaging. *Surg Neurol* 36:281-285, 1991
- Gardner WJ(ed). *The dysraphic states:from syringomyelia to anencephaly*. Amsterdam, Excerpta Medica. 1973: 23-34 (içinde)
- Gardner WJ: Hydrodynamic factors in Dandy-Walker and Arnold-Chiari malformations. *Childs Brain* 3:200-212, 1977
- Gardner WJ: Hydrodynamic mechanism of syringomyelia: its relationship to myelomeningocele. *J Neurol Neurosurg Psychiatry* 28:247-259, 1965
- Gardner WJ: Anatomic features common to the Arnold Chiari and Dandy Walker malformations suggest a common origin. *Cleve Clin Q* 26:206-215, 1959
- Guyotat J, Bret P, Jouanneau E, Ricci AC, Lapras C: Syringomyelia associated with type 1 chiari malformation A 21-year retrospective study on 75 cases treated by foramen magnum decompression with a special emphasis on the value of tonsil resection. *Acta Neurochir (Wien)* 140:745-754, 1998
- Kazutoshi H, Yoshinobu I, Izumi K, Yutaka S, Hiroshi A: Surgical indication and results of foramen magnum decompression versus syringosubarachnoid shunting for syringomyelia associated with Chiari 1 malformation. *Neurosurgery* 37:673-679, 1995
- Kokmen E, Marsh WR, Baker HL Jr: Magnetic resonance imaging in syringomyelia. *Neurosurgery* 17:267-270, 1985
- Lederhaus SC, Pritz MB, Pribram HFW: Septation in syringomyelia and its possible clinical significance. *Neurosurgery* 22:1064-1067, 1988
- Levy WJ, Mason L, Hahn JF: Chiari malformation presenting in adults: A surgical experience in 127 cases. *Neurosurgery* 12:377-390, 1983
- Logue V, Edwards MR: Syringomyelia and its surgical treatment -an analysis of 75 patients. *J Neurol Neurosurg Psychiatry* 44:273-284, 1981
- Lorenzo ND, Palma L, Palatinsky E, Fortuna A: Conservative cranio-cervical decompression in the treatment of syringomyelia-Chiari 1 complex: a prospective study of 20 adult cases. *Spine*20:2479-2483, 1995
- Mariani C, Cislighi MG, Barbieri S, Filizzolo F, Di Palma F, Farina E, D'Aliberti G, Scarlato G: The natural history and results of surgery in 50 cases of syringomyelia. *J Neurol* 238:433-438, 1991
- Matsumoto T, Symon L: Surgical management of syringomyelia-current results. *Surg Neurol* 32:253-256, 1989
- Milhorat TH, Çapocelli AL Jr, Anzil AP, KotzenRM, Milhorat RH: Pathological basis of spinal cord cavitation in syringomyelia: analysis of 105 autopsy cases. *J Neurosurg* 82:802-812, 1995
- Milhorat TH, Johnson RW, Johnson WD: Pathogenesis of syringomyelia with description of non-communicating type that arises immediately caudal to obstructive lesions. *Matsumoto S, Tamaki N(eds), Hydrocephalus: pathogenesis and treatment*.

- New York, Springer. 1991:218-228 (içinde)
25. Morgan D, Williams B: Syringobulbia: a surgical appraisal. *J Neurol Neurosurg Psychiatry* 55:1132-1141, 1992
  26. Oldfield EH, Murazsko K, Shawker TH, Patronas NJ: Patophysiology of syringomyelia associated with Chiari I malformation of the cerebellar tonsils. Implications for diagnosis and treatment. *J Neurosurg* 80:3-15, 1994
  27. Pare LS, Batzdorf U: Syringomyelia persistence after Chiari decompression as a result of pseudomeningocele formation: Implications for syrinx pathogenesis: Report of three cases. *Neurosurgery* 43:945-948, 1998
  28. Park TS, Cail WS, Broaddus WC, Walker MG: Lumboperitoneal shunt combined with myelotomy for treatment of syringomyelia. *J Neurosurg* 70:721-727, 1989
  29. Pillay PK, Awad IA, Little JD, Hahn JF: Surgical management of syringomyelia: a five year experience in the era of magnetic resonance imaging. *Neurol Res* 13:3-9, 1991
  30. Raftopoulos C, Sanchez A, Matos C, Baleriaux D, Bank WO, Brotchi J: Hydrosyringomyelia-Chiari I complex. Prospective evaluation of a modified foramen magnum decompression procedure: preliminary results. *Surg Neurol* 39:163-169, 1993
  31. Saez RJ, Onofrio BM, Yanagihara T: Experience with the Arnold-Chiari malformation, 1960-1970. *J Neurosurg* 45:416-422, 1976
  32. Sahuquillo J, Rubio E, Poca MA, Rovira A, Rodriguez-Baeza A, Cervera C: Posterior fossa reconstruction: a surgical technique for the treatment of Chiari I malformation and Chiari I/syringomyelia complex. Preliminary results and magnetic resonance imaging quantitative assessment of hindbrain migration. *Neurosurgery* 35:874-884, 1994
  33. Vanaclocha V, Saiz-Sapena N, Garcia-Casasola MC: Surgical technique for cranio-cervical decompression in syringomyelia associated with Chiari type I malformation. *Acta Neurochir (Wien)* 139:529-540, 1997
  34. Vaquero J, Martinez R, Arias A: Syringomyelia-Chiari complex: magnetic resonance imaging and clinical evaluation of surgical treatment. *J Neurosurg* 73:64-68, 1990
  35. Wester K, Kjosavik IF, Midgard R: Multicystic syringomyelia treated with a single, non-valved syringoperitoneal shunt: fast and near-complete MRI normalization. *Acta Neurochir (Wien)* 98:148-152, 1989
  36. Williams B: On the pathogenesis of syringomyelia: A review. *JR Soc Med* 73:798-806, 1980
  37. Williams B: Cerebrospinal fluid pressure changes in response to coughing. *Brain* 99:331-346, 1976
  38. Williams B: Pathogenesis of syringomyelia. *Acta Neurochir (Wien)* 123:159-165, 1993
  39. Williams B: Pathogenesis of syringomyelia. Batzdorf U (ed) *Syringomyelia: current concepts in diagnosis and treatment*. Baltimore, Williams and Wilkins. 1991:59-90 (içinde)
  40. Williams B: Progress in syringomyelia. *Neurological Research* 8:130-145, 1986
  41. Williams B: Surgery for hindbrain related syringomyelia. *Adv Tech Stand Neurosurg* 20:107-164, 1993