

# Servikal Spinal Kemik Basılarda Operasyon Genişliğinin Planlanmasında MRG'nin Güvenilirliği

## Reliability Of MRI For Planning The Extent Of Surgery In Cervical Spinal Compressions

SERHAT ERBAYRAKTAR, BÜLENT TEKİNSOY, CAN USAL, BURAK SADE,  
AHMET NUR TURAL, E. METİN GÜNER, ÜMİT D. ACAR

Dokuz Eylül Üniversitesi Tıp Fakültesi Nöroşirürji (SE, EMG, ÜDA, BS, ANT) ve Radyoloji (BT, CU)  
Anabilim Dalları, İzmir

Geliş Tarihi: 17.9.1998 ⇔ Kabul Tarihi: 14.9.2000

**Özet:** Anterior servikal girişim uygulanıp operasyon sırasında bariz kemik basısı olduğu saptanan 50 olgu geriye dönük olarak gözden geçirildi ve kemik basılı bu olgularda manyetik rezonans görüntülemenin operasyon planlanmasındaki güvenilirliği araştırıldı. Operasyon öncesi dönemde olgulardan 30'unda klinik ve radyolojik tanı servikal disk herniasyonu, 20'sinde ise servikal dar kanal idi. Tanıları sadece manyetik rezonans görüntüleme ile konulan ve opere edilen 19 servikal disk herniasyonlu olgunun 4'ünde ve servikal dar kanal tanısı konulan 6 olgunun 1'inde operasyon sonrası dönemde yakınmaların devam ettiği gözlemlendi. Takiben yapılan kontrol bilgisayarlı tomografi tetkiklerinde yetersiz dekompresyon gerçekleştirildiğinin gözlenmesi üzerine servikal disk herniasyonlu olguların 3'ü tekrar opere edilerek subtotal korpektomi ve füzyon uygulandı. Miyelopati ile başvuran olgularda kemik kaynaklı basıların olabileceği göz önüne alındığından ve klinisyenlerin bilgisayarlı tomografiyi bu patolojide görüntüleme algoritmine daha sık dahil etmeleri nedeni ile operasyon tekrarı yoktur. Buna karşın radikülopati ile gelen ve sadece manyetik rezonans görüntüleme ile servikal disk herniasyonu tanısı konularak sınırlı genişlikte operasyon uygulanan bariz kemik basılı olgularda bu oran %15.7 gibi yüksek bir oran şeklinde karşımıza çıktığından manyetik rezonans görüntülemenin bu olgulardaki diyagnostik güvenilirliği ve yanılma noktaları araştırılmıştır.

**Anahtar Kelimeler:** Bilgisayarlı tomografi, manyetik rezonans görüntüleme, miyelopati, radikülopati.

**Abstract:** A retrospective review of 50 patients in whom prominent osseous compressions were observed intraoperatively during an anterior approach, was performed and the reliability of magnetic resonance imaging for planning of surgery in those patients with osseous compression was investigated. The preoperative clinical and radiologic diagnosis was cervical disc herniation in 30 and cervical spinal stenosis in 20 patients. Nineteen cases with cervical disc herniation and 6 cases with cervical spinal stenosis were operated according to magnetic resonance imaging findings and among them, 4 and 1 cases had persistence of their symptoms, respectively. After repeat computerized tomographic scans disclosed the incomplete decompressions, three cases with cervical disc herniation were reoperated and a procedure consisting of a subtotal corpectomy and fusion was performed. The fact that possible osseous compressions were often expected and computerized tomography was frequently preferred in cases with myelopathy, no reoperation was performed. On the other hand, because the reoperation rate was found as 15.7 % in patients who were admitted with signs of radiculopathy and underwent a limited surgery according to the diagnosis of cervical disc herniation on magnetic resonance imaging, the diagnostic reliability and mistakes of magnetic resonance imaging in such cases were investigated.

**Key Words:** Computerized tomography, magnetic resonance imaging, myelopathy, radiculopathy.

## GİRİŞ

Servikal bölge benign spinal basılarının en sık nedeni disk herniasyonları ve ligamentöz yapılarıdaki hipertrofi, kalsifikasyonlar ya da omur yapısındaki kemik değişiklikleridir (4). Sonuçta hastalarda miyelopati, radikülopati ya da her ikisinin birlikte baskın olduğu bir nörolojik tablo gelişmekte ve cerrahi tedavi gündeme gelmektedir. Ancak cerrahi girişimin başarılı olabilmesi ve hatta bir komplikasyona yol açmaması için operasyon öncesi tetkiklerde basıya yol açan yapının doğası ile nerede yer aldığı belirlenmesi ve operasyonun tipi ile genişliğinin önceden çok iyi planlanması gerekmektedir (9, 15, 16). Son yıllarda manyetik rezonans görüntüleme (MRG) ulaşılan gelişmeler bu görüntüleme yöntemini benign servikal spinal basıların görüntülenmesinde de altın standart durumuna getirmiş olmasına karşın, MRG'nin tek başına yeterli olamayacağını savunan yayınlar da mevcuttur. Bu çalışmada operasyon sırasında bariz kemik basısı saptanmış 50 olguda MRG'nin güvenilirliği araştırıldı ve yanılma noktaları vurgulandı.

## GEREÇLER ve YÖNTEM

Kliniğimizde benign servikal spinal basılara bağlı anterior girişim uygulanan 180 hastanın klinik ve radyolojik verileri geriye dönük olarak gözden geçirildi. Bu olgulardan operasyon sırasında ligament kalsifikasyonu ya da osteofitik spura bağlı bası saptanan 50 (%28) olgu çalışmaya dahil edildi. Olguların başvurularındaki klinik tabloları ile kemik basılar arasındaki ve bu kemik basılarının özellikle MRG'nin kullanıldığı görüntüleme tetkiklerinde görüntülenebilmesi ile reoperasyona ihtiyaç arasındaki ilişki araştırıldı.

Olguların tümünde 4 yönlü konvansiyonel direkt grafi (KDG) uygulandı, 25 olguda sadece MRG tetkiki, 18 olguda sadece bilgisayarlı tomografi (BT), 7 olguda ise MRG ile BT'nin kombine edilerek görüntüleme algoritminin gerçekleştirildiği saptandı. Tüm BT tetkikleri 3.0 mm kesit kalınlığı ve ardıışık olarak disk mesafelerini kapsayacak şekilde elde olundu.

MRG tetkiklerinde Spin Eko (SE) T1-T2 ağırlıklı sagittal 4 mm ve Gradient Eko (GE) T2 ağırlıklı aksiyal 3 mm'lik kesitlerle elde olunmuştur. İncelemelerin tümü Siemens Magnetom 1.0 T (Erlangen- Germany) MRG cihazında yapılmıştır. Tüm görüntüleme yöntemleri ile elde edilen

görüntüler iki radyolog tarafından (BT, CU) değerlendirilmiştir.

## SONUÇLAR

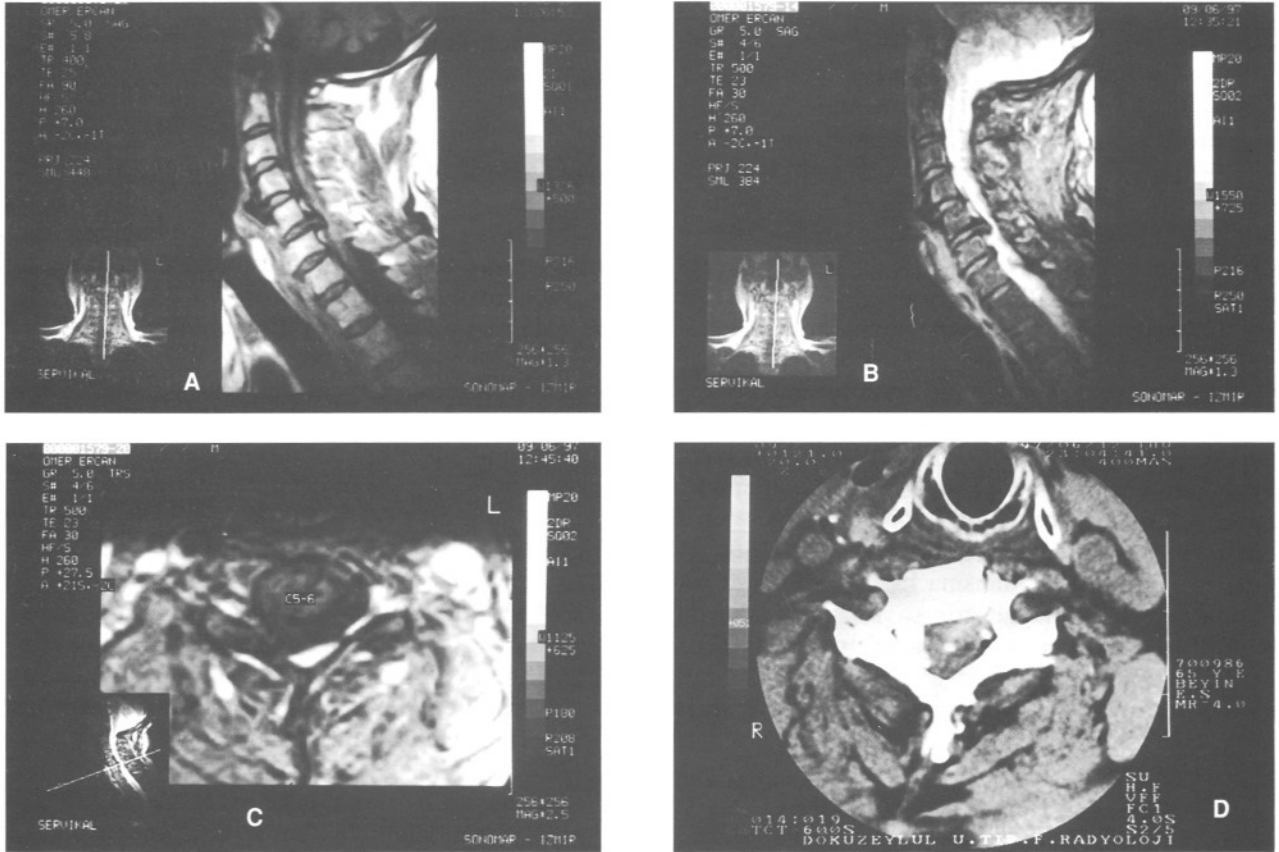
Olguların 29'u erkek, 21'i kadın olup yaşları 32-72 arasında değişmekteydi. 16 olguda (%32) miyelopati ve 34'ünde (%68) radiküler bulguların operasyon öncesi dönemde nörolojik tabloya hakim olduğu gözlemlendi. Görüntüleme yöntemleri ile dar spinal kanal tanısı konulan 20 olgunun 10'unda (%50) ve disk herniasyonu bulunan 30 olgunun 6'sında (%20) miyelopati mevcuttu.

Operasyon planlanması aşamasında tüm olgularda KDR elde olundu. 18 olguda sadece BT, 25 olguda sadece MRG tetkiki yapılırken 7 olguda MRG'ye ek olarak BT'ye başvuruldu. MRG ile disk herniasyonu tanısı konulan ve radikülopati bulgusu olan hiçbir olguda BT uygulanmadı. Disk herniasyonuna bağlı bası nedeni ile opere edilen olgularda anterior diskektomi ve füzyon uygulanırken dar kanal olgularında subtotal korpektomi ve füzyon uygulanmıştır.

Tek başına BT ile ya da BT'ye ek olarak MRG ile operasyon planlanmış kemik basılı hiçbir olguda operasyon tekrarına gerek duyulmadı. Buna karşın tek başına MRG ile servikal disk herniasyonu tanısı konulan 19 olgudan 4'ünde ve dar kanal tanısı konulan 6 olgudan birinde uygulanan anterior diskektomi ve füzyon sonrası dönemde yakınmaların devam ettiği saptandı. Yapılan kontrol BT tetkiklerinde uygulanan cerrahi girişimlerin sınırlı kaldığı ve kemik basıların yeterince dekomprese edilemediği gözlemlendi (Resim 1). Bu postoperatif şikayetleri devam eden 5 (%20) olgudan 3'ü tekrar opere edildi ve yakınmalarının gerilediği gözlemlendi. Geriye kalan radikülopatili diğer 2 olgumuzda konservatif tedavi altında takip edilmektedir (Tablo 1).

## TARTIŞMA

Dejeneratif omurga lezyonlarının tanısında KDG'lerin yeri sınırlıdır. Disk dejenerasyonunun indirekt bulguları dışında spinal ya da radiküler basıyı düşündürecek en önemli veri oblik grafilere nöral foramen içine doğru gelişmiş osteofitlerin gösterilmesidir (3). KDG'lerin aksine BT'de spinal kanala ait kemik, kırık ve ligamentöz yapılar iyi bir şekilde gösterilebilmektedir (13). Dejeneratif değişiklikler skleroz ve yıkım bölgeleri, travma sonrası sekeller ve doğumsal anomaliler BT'de daha



Şekil 1: Sağ kolda şiddetli radiküler yakınmalar ile başvuran 65 yaşındaki erkek hastada a) sagittal T1 ve b) sagittal gradient-echo MRG kesitlerinde C5-6 intervertebral diskinde posteriora herniasyon izlenmektedir. c) Aksiyel gradient-echo çalışmasında da sağda lateral reseste sıkışıklık olduğu görülmektedir. d) Cloward tekniği ile uygulanan C5-6 anterior diskektomi ve füzyon sonrası olgunun yakınmalarının geçmemesi üzerine çekilen kontrol BT aksiyel kesitlerinde açılan burr-hole'ün üst ve altında operasyon sınırlarının yetersiz kalmasına bağlı olarak sağ yanda kemik basılarının sebat ettiği gözlemlendi.

Tablo 1: Hastaların klinik bilgilerinin özeti

	N=	BT	MR	BT+MR
Nörolojik bulgu				
-Radikülopati	34	11	23	-
-Miyelopati	16	7	2	7
Operasyon öncesi tanı				
-servikal disk hernisi	30	9	19	2
-servikal dar kanal	20	9	6	5
Operasyon sonrası izlem				
-yetersiz dekompresyon	5	-	5	-
-tekrar operasyon	3	-	3	-

Kısaltmalar: BT= bilgisayarlı tomografi; MRG= manyetik rezonans görüntüleme.

Operasyon sırasında kemik basısı tespit edilmiş olan 50 olgunun 5'inde uygulanan anterior diskektomi ve füzyon sonrası kemik dekompresyonun kontrol BT'lerde yetersiz olduğu tespit edildi. Bu 5 olgunun tümünde radikülopati bulgusu mevcuttu ve operasyon öncesi tanı disk herniasyonu olup sadece MRG ile tanıya gidilmişti.

net olarak izlenebilmektedir. Sonuçta santral kanal, lateral reses ve nöral foramen darlığı, faset eklem hastalığı, ligament hipertrofisi ve disk dejenerasyonuna bağlı reaktif kemik değişiklikleri (end-plate sklerozu, osteofit gelişimi, faset eklem hipertrofisi gibi) hakkında doğru bilgiler alınabilmektedir.

MRG günümüzde spinal lezyonların değerlendirilmesinde giderek daha çok tercih edilen bir yöntem haline gelmiştir (1, 13). Her üç planda noninvaziv olarak görüntü alabilmesi ve yumuşak doku çözünürlüğünün yüksekliği sayesinde anatomik ve patolojik yapıların görüntülenmesini daha ayrıntılı ve güvenilir şekilde gerçekleştirmektedir (1, 5, 10). Ancak hem tanı hem de tedavi aşamalarında diğer görüntüleme yöntemleri de algoritim içindeki önemli yerlerini hala korumaktadır (7). Bazı koşullarda tek başına MR tetkiki ile değerlendirilen olgularda cerrahi tedavi

planlanması yetersiz kalabileceği ve operasyon sonrasında da buna bağlı komplikasyonlar oluşabileceği bildirilmektedir (1).

MRG'de beyin-omurilik sıvısı ( BOS ) ve spinal kord arasındaki yüksek intensite farklılığının ortaya konulması özellikle T2 ağırlıklı serilerde gerçekleşmekte olup bu da dejeneratif değişikliklerin değerlendirmesinde yarar sağlamaktadır. T1 ağırlıklı serilerde ise hem BOS hem de spinal kord hipointens olarak izlendiğinden aradaki kontrast azalmakta ve spondilartroz tablolarında daha sınırlı veri sağlamaktadır. T2 ağırlıklı serilerin bahsedilen avantajlarına rağmen akım ve susseptibilite artefaktlarına daha duyarlı olması diyagnostik keskinliği düşürmektedir.

BOS'un pulsasyonundan faydalanarak "miyelografik etki" oluşumunu sağlayan T2 ağırlıklı GE sekansları, özellikle subaraknoid mesafenin geniş olduğu servikal bölgede tanısal güvenilirliği belirgin derecede arttırmaktadır. Özellikle üç boyutlu GE imajlarla alınan çok ince kesitler sayesinde nöral foramenlere yönelik multiplanar reformatlar yapılabilmektedir (6, 12). GE imajlar yine eklem kırıklarının durumu hakkında daha sağlıklı bilgiler vermektedir (11).

Kemik yapısındaki doğumsal ya da dejeneratif değişiklikler ile ligamentöz yapılardaki trofik ya da kalsifik değişikliklerin çarpıcı ve doğru olarak gösterilmesinde BT, MRG'den üstündür (7, 8, 13). Miyelopatili olgularda disk dokusu yanında kemik basısının da servikal dar kanal oluşumuna eşlik ettiği sıklıkla düşünüldüğünden tek başına MRG ile operasyon planlamasından tatminkar sonuçlar alınabilmektedir. Buna karşın radikülopatili olgularda osteofitik çıkıntılar ve ligament kalsifikasyonları gibi dejeneratif değişikliklerden daha net olarak izlenebilen disk herniasyonu görünümüne odaklaşıp sınırlı cerrahi girişim planlarsa yetersiz kemik dekompresyona bağlı olarak hastaların yakınmaları sürebilmektedir. Ayrıca dekompresyon esnasında ya da kemik greftin çakılması sırasında yetersiz dekompresyona bağlı komplikasyonlara da yol açabilir. Nitekim bizim cerrahi olarak kemik basısı olduğunu saptadığımız, ancak sadece MRG ile operasyona aldığımız 25 olgunun 5 (%20)'inde çekilen kontrol BT'lerinde operasyon sınırlarının dışında ligament kalsifikasyonlarının ya da kemik spurların sebat ettiğini gözlemledik.

Benign servikal patolojilerin tanı, konservatif tedavi ve kontrol aşamalarında direkt grafi ve MRG güvenle kullanılabilirse de bu çalışma sonuçları BT'nin tek başına değerlendirmede diğer iki yöntemle nazaran daha üstün olduğunu düşündürmektedir. Operasyon aşamasına gelindiğinde dekomprese edilecek anatomik oluşumlar yumuşak dokularla birlikte kemik yapılardan oluştuğu için, bu yapılar hakkında MRG'de net bir ayırım yapılamadığı fikri kısmen kabul gorse de bunun nedeni MRG tetkikinden kaynaklanmamaktadır. Esas faktör MRG'de kullanılan algoritimin düzenli olarak oturtulmamasına bağlı olarak ortaya çıkan yorumlama eksikliği ve hatalarıdır. Bu amaçla özellikle GE yönteminin daha sıklıkla kullanılması, T1 ve T2 ağırlıklı serilerin ince kesit kalınlıkları ile her planda mutlaka kombine değerlendirilmesi ve yine radikülopati bulgularının ön plana çıktığı olgularda foramanlerin daha sağlıklı görüntülenmesine yönelik parakoronel (açılı) planda tetkikler veya multiplanar reformat yapılması ve sagittal kesitlerin nöral foramen bitimi düzeyine dek devam ettirilmesi önem kazanmaktadır. Uygun bir MRG incelemesi çoğu zaman tek başına servikal spinal benign basılarda operasyon kararında yeterli olabilmektedir.

\* Bu çalışma 15-19 Mayıs 1998 tarihleri arasındaki 12. Ulusal Nöroşirürji Bilimsel Kongresi'nde poster bildirisi olarak sunulmuştur.

**Yazışma Adresi:** Yard.Doç.Dr. Serhat Erbayraktar  
Dokuz Eylül Üniversitesi Tıp Fakültesi  
Nöroşirürji ABD, 35340 Balçova/ İzmir  
Tel: 0 232 2595959/ 3333

#### KAYNAKLAR:

1. Bartlett RJ, Hill CR, Gardiner E: A comparison of T2 and gadolinium enhanced MRI with CT myelography in cervical radiculopathy. Br J Radiol 71:11-19, 1998
2. Benson JE, Han JS: Examination of spine. Taveras JM, Ferucci JT (Eds). In Radiology, 5<sup>th</sup> Edition, Vol 3, Chapter 102, Philadelphia: JB Lippincott Company 1990:1-18
3. Cacayorin ED, Kieffer SA: The herniated intervertebral disc. Taveras JM, Ferucci JT (Eds). In Radiology, 5<sup>th</sup> Edition, Vol 3, Chapter 105, Philadelphia: JB Lippincott Company 1990:1-16
4. Ehni B, Ehni G, Patterson RH Jr: Extradural spinal cord and nerve root compression from benign lesions of the cervical area. Youmans JR (Ed). In Neurological Surgery, 3<sup>rd</sup> Edition, Vol 4, Philadelphia, WB Saunders 1990:2878-2917

5. Guyer RD, Hochschuler SH, Spivey MA, Ohnmeiss DD, Castleman C: The use of dynamic magnetic resonance imaging to identify cervical spine disc herniation and cord compression: A case report. *Spine* 17:596-597, 1992
6. Houghton VM: MR imaging of the spine. *Radiology* 166:297-301, 1988
7. Kelft V, Van Vyve M: Diagnostic imaging algorithm for cervical soft disc herniation. *J Neurol Neurosurg Psychiatry* 57:724-728, 1994
8. Koyanagi I, Iwasaki Y, Hida K, Imamura H, Abe H: Magnetic resonance imaging findings in ossification of the posterior longitudinal ligament of the cervical spine. *J Neurosurg* 88:247-254, 1998
9. Mehalic TF, Pezutti RT, Applebaum BI: Magnetic resonance imaging and cervical spondylotic myelopathy. *Neurosurgery* 26:217-227, 1990
10. Ross JS: Three dimensional magnetic resonance techniques for evaluating the cervical spine. *Spine* 20:1099-1102, 1995
11. Russell EJ: Cervical disc disease. *Radiology* 177:313-325, 1990
12. Thornbury JR, Fryback DG, Turski PA: Disc-caused nerve compression in patients with acute pain: Diagnosis with MR, CT myelography and plain CT. *Radiology* 186:731-738, 1993
13. Wu W, Thuomas KA, Hedlund R, Leszniewski W, Vavruch L: Fast spin-echo MR assessment of patients with poor outcome following spinal cervical surgery. *Acta Radiol* 37:153-161, 1996
14. Zimmerman RD, Weingarten K, Johnson CE, Heier LA, Deck MDF: Neuroradiology of the spine. Youmans JR (Ed). in *Neurological Surgery*, 3<sup>rd</sup> Edition, Vol 1, Philadelphia: WB Saunders 1990:364-404
15. Whitecloud TS: Anterior surgery for cervical spondylotic myelopathy: Smith-Robinson, Cloward, and vertebrectomy. *Spine* 13:861-863, 1988
16. Yonenobu K, Fuji T, Ono K, Okada K, Yamamoto T, Harada N: Choice of surgical treatment for multisegmental cervical spondylotic myelopathy. *Spine* 10:710-716, 1985