



## Derleme

DOI: 10.5137/1019-5157.TND.3738

Geliş Tarihi: 11.08.2025  
Kabul Tarihi: 06.01.2026

# Torakolomber Bileşke Cerrahisi: Cerrahi Anatomi, Yaklaşım Teknikleri, Komplikasyonlar ve Cerrahi Tuzaklar



## Thoracolumbar Junction Surgery: Surgical Anatomy, Approaches, Complications, and Surgical Pitfalls

Berra BİLGİN<sup>1</sup>, Mustafa Eren YÜNCÜ<sup>1</sup>, Barış ALBUZ<sup>2</sup>, İlyas DOLAŞ<sup>3</sup>, Naci BALAK<sup>4</sup><sup>1</sup>İzmir Şehir Hastanesi, Nöroşirürji Kliniği, İzmir, Türkiye<sup>2</sup>Pamukkale Üniversitesi, Tıp Fakültesi, Nöroşirürji Anabilim Dalı, Denizli, Türkiye<sup>3</sup>İstanbul Üniversitesi, İstanbul Tıp Fakültesi, Nöroşirürji Anabilim Dalı, İstanbul, Türkiye<sup>4</sup>İstanbul Medeniyet Üniversitesi, Göztepe Prof. Dr. Süleyman Yalçın Şehir Hastanesi, Nöroşirürji Kliniği, İstanbul, Türkiye

Yazışma adresi: Naci BALAK ✉ naci.balak@gmail.com

## ÖZ

T11 ile L2 arasındaki vertebra seviyelerini kapsayan torakolomber bileşke (TLB), omurga cerrahları için özgün anatomik ve biyomekanik zorluklar barındıran bir bölgedir. Rijit ve kifotik torasik omurganın daha hareketli ve lordotik lomber omurgaya geçiş yaptığı kritik bir geçiş bölgesini temsil eder. Bu çalışma, torakolomber omurga cerrahilerinde optimal klinik karar alma sürecini geliştirmeyi ve daha güvenli cerrahi uygulamalara katkıda bulunmayı amaçlamaktadır. Bu anlatı derleme, TLB ile ilişkili cerrahi anatomi, ameliyat teknikleri ve komplikasyon profilleri hakkında güncel literatürün bir sentezini sunmaktadır. Ayrıca çeşitli cerrahi tuzakları incelemekte ve olası riskleri azaltmak için anatomik ve teknik önlemler önermektedir. Posterior yaklaşımlar, özellikle doğrudan dekompresyon, revizyon cerrahisi veya posterior kolon patolojilerine erişim gereken vakalarda önemini korumaktadır. Bununla birlikte, geniş kas diseksiyonu ile ilişkili morbidite ve anterior kolon rekonstrüksiyonundaki sınırlamalar — özellikle vertebral korpus patolojileri ve sagittal dengenin yeniden sağlanmasında — minimal invaziv anterolateral tekniklere yönelimi beraberinde getirmiştir. Retroplevral, retroperitoneal ve retrodiyafragmatik gibi anterolateral yaklaşımlar, kas sistemine daha az müdahale ile anterior kolona erişim ve daha hızlı iyileşme sağlamaktadır. Bu teknikler nöromonitörizasyon, navigasyon ve implant teknolojisindeki gelişmelerden faydalanmaktadır. Bununla birlikte, özellikle diyafragma ve plevral yüzeye yakın cerrahi girişimlerde dikkatli diseksiyon ve sağlam anatomik bilgi büyük önem taşımaktadır. Özellikle mini-açık retroplevral ve retroperitoneal teknikler ile lateral dekübit tek pozisyonda gerçekleştirilen anterior ve posterior enstrumantasyon stratejilerindeki son gelişmeler; ameliyat süresi, kan kaybı ve hastanede kalış süresi gibi açılardan umut verici iyileşmeler sunmaktadır. TLB patolojilerinin cerrahi yönetimi; diyafragma insersiyonları, kostalar ve ekstrakoelomik cerrahi koridorlara dair ayrıntılı anatomik bilgi ile cerrahi yaklaşımın dikkatli seçimini gerektirir.

**ANAHTAR SÖZCÜKLER:** Torakolomber bileşke, Cerrahi anatomi, Cerrahi yaklaşımlar, KomplikasyonlarBerra BİLGİN  : 0000-0003-2477-3991  
Mustafa Eren YÜNCÜ  : 0000-0002-4371-7015  
Barış ALBUZ  : 0000-0002-3195-4224İlyas DOLAŞ  
Naci BALAK : 0000-0002-3425-3220  
 : 0000-0002-2395-0004

Bu eser "Creative Commons Atıf-GayriTicari-4.0 Uluslararası Lisansı" ile lisanslanmıştır.

## ABSTRACT

The thoracolumbar junction (TLJ), spanning T11 to L2, presents unique anatomical and biomechanical challenges due to its transitional position between the rigid, kyphotic thoracic spine and the mobile, lordotic lumbar spine. This review aims to guide clinical decision-making and promote safer surgical practices in TLJ interventions. This narrative review synthesizes literature on surgical anatomy, techniques, and complications associated with TLJ. It highlights common pitfalls and offers anatomical and technical strategies to minimize risk. Posterior approaches remain essential, especially for direct decompression, revision surgery, and posterior column pathologies. However, complications related to muscle dissection and limitations in anterior column reconstruction "particularly for vertebral body involvement and sagittal balance" have increased the use of minimally invasive anterolateral techniques. Retropleural, retroperitoneal, and retrodiaphragmatic approaches provide access to the anterior column with reduced muscular trauma and faster recovery. These approaches benefit from advances in neuromonitoring, navigation, and implant systems. Nonetheless, surgical precision and anatomical expertise are vital, particularly near the diaphragm and pleura. Recent instrumentation strategies combining anterior and posterior fixation in a single lateral decubitus position using mini-open retropleural and retroperitoneal methods show promise in reducing operative time, blood loss, and hospital stay. Effective TLJ surgery demands a deep understanding of diaphragmatic anatomy, rib structures, and extracoelomic pathways. Careful selection of the surgical approach is crucial for improving outcomes and minimizing complications.

**KEYWORDS:** Thoracolumbar junction, Surgical anatomy, Surgical approaches, Complications

## ■ GİRİŞ

Tipik olarak T11 ila L2 vertebra seviyeleri olarak tanımlanan torakolomber bileşke (TLB), nispeten hareketsiz torasik omurgadan oldukça hareketli lomber omurgaya geçiş nedeniyle biyomekanik olarak hassas bir bölge oluşturur (31,40,52). Bu geçiş anatomisi, TLB'yi başta patlama kırıkları olmak üzere travmatik yaralanmaların yanı sıra dejeneratif hastalıklar, neoplastik lezyonlar ve enfeksiyonlara yatkın hâle getirmektedir (1,2,21, 25,26,30,31,39,42,50,51). TLB'de travma prevalansı yüksek olup travmatik omurga kırıklarının %20-50'si bu bölgede meydana gelir ve hayati nörolojik riskler barındırır (3,37,46). Diyafragma, kostal eklemler, retropleural ve retroperitoneal boşluklar, önemli nörovasküler yapılar nedeniyle TLB'nin anatomisi karmaşıktır ve TLB'ye uygulanacak cerrahi tedaviler zorlayıcı olmaya devam etmektedir (18,47).

TLB'ye ulaşmak için birçok cerrahi yol tanımlanmıştır. Bu yaklaşımlar çeşitli başlıklar altında bildirilmiş ve bir kavram karmaşası ortaya çıkmıştır. Bunlar arasında şu cerrahi yaklaşımlar sayılabilir: Anterior retroperitoneal yaklaşım, posterior transpediküler yaklaşım, transtorasik yaklaşım, transpleural torakotomi, torakoabdominal yaklaşım, transperitoneal yaklaşım, torakal ve torakolomber omurganın ventraline retropleural yaklaşım, lateral ekstrakaviter yaklaşım, direkt lateral yaklaşım, transpsoas ve antepsoas lateral yaklaşım, oblik lateral yaklaşım (2,4,13,17,21,22,24,28,35-38,47,51,52,54,55). Bu çalışma, TLB'nin cerrahi anatomisini kapsamlı bir şekilde özetlemeyi, modern cerrahi teknikleri ve bunların anatomik hususlarını tanımlamayı ve potansiyel komplikasyonların ayrıntılı bir analizini sunmayı amaçlamaktadır. TLB cerrahilerinde optimal klinik karar alma sürecini geliştirmeyi ve daha güvenli cerrahi uygulamalara katkıda bulunmayı amaçlamaktadır. Ayrıca omurga cerrahilerini ve TLB patolojileri için ileri cerrahi teknikleri araştıranları desteklemeyi amaçlamaktadır.

## Torakolomber Bileşkenin Cerrahi Anatomisi

Seçilen cerrahi yol ne olursa olsun, anatomik bilgi iyi bir cerrahi sonuç elde etmenin temel taşıdır. T11'den L2'ye kadar uzanan TLB anatomik olarak, vertebral yapıların, kostovertebral

eklemlerin, diyaframatik bağlantıların etkileşimi ve nörovasküler yapıların yakınlığı nedeniyle önemli ölçüde karmaşık bir bölgedir (31,47). Bu nüansların anlaşılması, cerrahi müdahalelerin güvenli ve etkili bir şekilde uygulanması için gereklidir.

## Kemik Anatomisi ve Biyomekanik

Torasik omurga kifotiktir ve toraks tarafından stabilize edilirken, lomber omurga lordotiktir ve oldukça hareketlidir. TLB kifozdan lordoza ani bir geçiş bölgesidir ve bu da onu biyomekanik olarak travmatik yaralanmalara duyarlı hâle getirir (2,32,51). T11 ve T12 vertebralar serbest yüzen kostalarla eklemler bu nedenle üst torasik segmentlere göre mekanik stabilitesi daha azdır. Özellikle aksiyel yüklenme sonucu oluşan travmalar yüksek oranda patlama kırıklarıyla sonuçlanır (21,35). Torasik vertebraların gövdeleri aksiyal planda spinal kanala göre içbükey bir eğime sahiptir. Torakal vertebraların pedikülleri servikal ve lomber vertebralara göre daha superior da ve vertebra korpusunun üst kısmında bulunur. Disk aralıkları lomber bölgedekinden daha dardır. Faset eklemlerinin yönü omurga boyunca yukarıdan aşağıya doğru koronal (torasik) konfigürasyondan sagittal (lomber) konfigürasyona değişir ve bu omurganın hareketlerini etkilemektedir.

## Nöral Yapılar

TLB düzeyinde nöral yapılar da bir geçiş oluştururlar. Torakal spinal kord tipik olarak L1 vertebra seviyesinde sonlanırken konus medullaris oluşur. Bu noktanın altında kauda ekina ortaya çıkar. TBL seviyesinde genişleyen konus medullaris nedeniyle spinal kanalın rölâtif daralması nedeniyle nöral yapılar travmalara karşı daha kırılgandırlar. Özellikle anterior ve lateral yaklaşımlarda seçilecek cerrahi koridorun spinal kord ve sinir köklerinin sıkışmasına ve travmatik manipülasyonuna neden olmaması gerekir (49,54).

Lomber pleksus, L1'den L4'e kadar lomber spinal sinirlerin ventral dalları, bazen de T12'den çıkan subkostal sinirin dalları tarafından oluşturulur ve psoas majör kasının derininde yer alır (44). Psoas kasının lateral kenarından çıkan iliohipogastrik sinir, ilioinguinal sinir, uyluğun lateral kutanöz siniri ve femo-

ral sinirler ile psoas majör kasının medial kenarından çıkan genitofemoral ve obturator sinirler lomber pleksustan ayrılan önemli sinirlerdir. Lomber pleksustan çıkan sinirler uyluğun ön bölgesinin innervasyonundan sorumludur. Lomber sinir kökleri psoas kasının arka 1/3'lük bölümünde yer alır ve çoğu lomber pedikül yüzeyinin inferiorunda, transvers proses ligamenti boyunca uzanır. Transpsoas yaklaşımlarında, disk boşluğuna ve vertebra gövdesine erişmek için, kasların sadece ventral bölümü kesilerek sinir köklerinin yaralanmasından kaçınılabılır (19,52).

#### *Toraks/Abdomen Duvarı*

Toraks ve abdomen duvarı katmanlar şeklinde sıralanmış kas yapılarından oluşmaktadır. Anterolateral yaklaşımların uygulanabilirliği açısından kas anatomisinin ayrıntılı şekilde bilinmesi büyük öneme sahiptir. Abdomenin anterolateral yüzeyinde en yüzeyden en derine doğru, eksternal oblik, internal oblik ve en derinde transversus abdominis kasları bulunmaktadır. En yüzeyel bölümü oluşturan eksternal oblik kas son altı kosta-dan kaynaklanır ve kaudal ve medial yönde uzanarak anterior iliak krest, pubis ve linea albaya yapışır (52). Eksternal oblik kasın derininde bulunan internal oblik kas, inferiora anterior iliak krestten, medialde iliopsoas ve torakolomber fasyadan köken alır. Superomedial yönde seyrederek son üç kostaya yapışır. Transversus abdominis kası internal oblik kas ile aynı kökene sahip olup anteriora linea albaya uzanır, superiora ise diyafragmanın kas lifleri ile birleşir. Kasın derininde fasya transversalis bulunur ve diyafragmanın inferior yüzeyi üzerinde diyafragmatik fasya olarak ilerler. TLB'ye anterolateral yaklaşımlar sırasında klasik olarak inferior 3 kosta ile karşılaşılmaktadır.

Posteriorda toraks duvarında en yüzeyel kas latissimus dorsi kasıdır ve posterior iliak krestten ve T7-L5'in spinöz çıkıntılardan kaynaklanır (52). Eksternal ve internal interkostal kaslar kostalar aralarında bulunurlar ve eksternal interkostal kas inferoanterior, internal interkostal kas inferoposterior yönde seyir gösterir. İnternal interkostal kas kranialde parietal plevraya bitişik olarak uzanır, 11. kostonun üzerinde bulunan endotorasik fasya parietal plevra olareak devamlılık gösterir (48,52). İnternal interkostal kasın altında, 11. ve 12. kostaların derin yüzeyinde diyafragma bulunur.

#### *Diyafragma ve TLB İlişkisi*

TLB cerrahisi esnasında diyafragma yaralanmaları atelektazi, vital kapasitede azalma ve hipoksemi gibi ciddi komplikasyonlara neden olabilir (34,48). Diyafragma, T12 ila L1 seviyesinde göğüs kafesini karın boşluğundan ayıran kubbe şeklinde bir kastır. Diyafragmanın superior yüzeyi dışbükey şekilde olup göğüs boşluğunun tabanını, alt yüzeyi ise içbükey şekilde olup karın boşluğunun çatısını oluşturur (15). Kas lifleri orijinlerine göre, ksifoid prosten köken alan sternal bölüm, 6 adet kostal kırık ile alt 4 kostaya bağlanan kostal bölüm ve lomber bölüm olmak üzere 3 grupta incelenir (31). Diyafragmanın kas liflerinin lomber bölümü TLB'ye anterolateral yaklaşımlar sırasında en çok manipüle edilen bölgedir ve medial ve lateral arkuat ligamentlerden ve kruradan oluşan iki orijini bulunmaktadır (15,31). Diyafragma her iki tarafta krus adı verilen mus-

kulotendinöz bantlar ile lomber omurgaya yapışır. Sol krus L2, sağ krus L3 vertebraya kadar uzanır ve sağ krus anterior longitudinal ligament ile birleşir. Peritoneal yağ tabakası ve böbreklerin üst sınırındaki yapılar diyafragmanın posterior bölümü ile periton arasındaki sınırı oluşturur (31).

Diyafragma içerisinde önemli yapılar barındıran 3 büyük açıklık içerir. Aortik hiatus sağ ve sol kruraların arasında bulunur ve içerisinden aort, azigos veni ve torakal omurga geçer (31,48). Özofageal hiatus içerisinden özofagus ile birlikte anterior ve posterior vagal trunkuslar, vena kava hiatusu içerisinden inferior vena kava ile birlikte sağ frenik sinirin dalları geçmektedir Diyafragma C3-4-5 servikal spinal sinirlerin oluşturduğu frenik sinir tarafından innerve edilir (31,55). Diyafragmanın periferik bölümü interkostal sinirlerden (T5-11) ve subkostal sinirden (T12) duyuşal getiricilere sahiptir.

#### *Koelomik ve Ekstrakoelomik Boşluklar (Plevral, Peritoneal, Retroperitoneal ve Retroplevral Boşluklar)*

Plevral, peritoneal, retroperitoneal ve retroplevral boşlukların birbiriyle ilişkisi, lateral ekspoşurlar için cerrahi yaklaşım seçiminin temelini oluşturmaktadır. TLB karın boşluğu ve torasik boşlukların her ikisi ile bağlantılı bir bölgedir (3). Torakoabdominal boşluklar içerisinde, farklı embriyolojik kökenden gelen 2 ayrı boşluk bulunmaktadır. Bunlar peritoneal ve plevral boşluklardan oluşan koelomik boşluk, retroperitoneal ve retroplevral boşluklardan oluşan ekstrakoelomik boşluklardır. Diyafragma lateralde T9-T12 arası kostalara, medialde ise lateral ve medial arkuat bağlar aracılığıyla L1 transvers proseslerine bağlanır (15,17,52). Bu yapılar retroplevral ve retroperitoneal kompartmanları sınırlamakta olup diyafragmanın mobilizasyonu ile bu alanlar ekstrakoelomik bir koridor olarak birleştirilebilir (47,52). Koelomik boşluklar, karın organlarını ve akciğerleri kaplayan visseral periton veya plevra ile omurga, karın ve göğüs duvarı boşluklarını kaplayan parietal periton veya plevra arasında bulunan boşluklardır. Ekstrakoelomik boşluklar, endotorasik fasya ile retroperitoneal parietal plevra arasındaki retroplevral boşluk ve karın duvarı ile parietal periton arasında kalan boşluktur (48,52). Retroperitoneal ve retroplevral boşluk birbiriyle devamlılık gösterir. Diyafragma bu iki boşluğu birbirinden ayırır ve sadece parietal plevra ile devamlılık gösterir. Diyafragmanın 11. ve 12. kostalara olan lateral bağlantıları serbestlenerek diyafragma mobilize edildiğinde her iki ekstrakoelomik boşluk birleştirilmiş olur (52).

#### *Kostalar*

Kostalar biri aynı seviyedeki vertebra gövdesiyle, diğeri posterolateral yöndeki diski örten yukarıdaki vertebra ile eklem yapan 2 adet eklem yüzeyine sahiptirler (31). On, 11 ve 12. kostalar yalnızca aynı seviyedeki vertebra ile eklem yapılarak bu durumun istisnasını oluştururlar. Kostalara yapışan 4 adet ligament bulunur; kostonun boynunu transvers proseslere bağlayan kostotransvers ligament, transvers prosesleri birbirine bağlayan intertransvers ligament, proksimal kosta başının ventral kısmında uzanan ve komşu vertebraya ve intervertebral diske bağlanan radiat ligament, ventral transvers prosessten kostonun dorsal kısmına uzanan kapsüler ligament (15,31).

### Vasküler Yapılar

Ameliyatta vertebra korpusu ortaya konulurken aortadan kaynaklanan segmental arterler ile karşılaşılır ve arterin koagülasyonu gerekebilir. Bu noktada bazı arteriyel dalların spinal kordu beslediği unutulmamalıdır. Adamkiewicz arteri en önemli radikülomedüller arter olup genellikle orta torasik bölgeden üst lomber bölgeye kadar herhangi bir noktada aortanın sol tarafından çıkar (27,31). Bu arterlerin yaralanması omurga cerrahisi sonrası parapleji ile ilişkili olabilir (27). Spinal venöz drenaj intrinsik, ekstrasik ve ekstradural olmak üzere 3 damar sistemi ile gerçekleştirilmektedir (6). Ekstrasik sistem aksiyal pial venöz pleksus, longitudinal ekstrasik venöz sistem ve radiküler damarlar tarafından oluşturulur. Ekstrasik sistem epidural mesafede yer alır ve lomber ponksiyon ve spinal anestezi gibi girişimlerden etkilenebilir. Bu üç sistem birbiriyle bağlantılı olup omuriliğin venöz drenajını sağlamaktadır.

### Torakolomber Bileşke Cerrahi Yaklaşımlar

TLB'ye cerrahi yaklaşımlar, anatomi, patoloji ve cerrahın tecrübesine göre değişmekle beraber yaklaşımın seçimi dikkatli bir değerlendirme gerektirir. Posterior, anterior, lateral veya kombine yaklaşımlar arasındaki seçim dekompresyon, stabilizasyon ve deformite düzeltme ihtiyacına bağlı olarak değiş-

mektedir (48,51). Yazımızda son zamanlardaki minimal invaziv ve tek pozisyonlu cerrahi gibi yeniliklere vurgu yapılmış ayrıca mevcut operatif stratejiler değerlendirilmiştir. TLB patolojilerinde dekompresyon ve stabilizasyon için uzun zamandır temel dayanak noktası posterior temelli yaklaşımlardır. Bununla birlikte, özellikle çok seviyeli vakalarda, artmış morbiditeye yol açan geniş kas diseksiyonu ve posterior elemanların rezeke edilmesini gerektirebilirler (29,47,48). Buna karşılık, retroplevral, retroperitoneal ve retrodiyafragmatik teknikler de dahil olmak üzere anterior ve lateral yaklaşımlar, anterior kolona doğrudan erişim sağlar ve daha az yumuşak doku diseksiyonu ile daha iyi deformite düzeltilmesine olanak tanır (5,13,37,41,52).

Anterior yaklaşımlar greft yerleştirilmesi ve enstrümantasyon olanağının yanı sıra geniş anterior dekompresyon sağlayabilir ve aynı zamanda anterior kolon desteğini geri getirebilirken, posterior temelli yaklaşımlar dekompresyon ile birlikte veya dekompresyon olmadan pedikül vidaları ile stabilizasyon için kullanılır (12,16,21,45,51). Posterior yaklaşımlar standart laminektomi, transpediküler dekompresyonlar, posterolateral kostotransversektomi ve lateral ekstrakaviter yaklaşımı içerir. TLB için ana anterior tabanlı yaklaşımlar, torakotomi yoluyla veya daha yakın zamanda torakoskopi yoluyla gerçekleştirilebilen antero-lateral yolla gerçekleştirilir (37,49). Bu transtorasik

**Tablo I:** Torakolomber Bileşkeye Anterior Yaklaşımların Karşılaştırmalı Tablosu

	Posterior Yaklaşım	Retroplevral Yaklaşım	Retroperitoneal Yaklaşım	Retrodiyafragmatik Yaklaşım	Tek Pozisyonlu Cerrahi
Ulaşılan Seviye	T10-L2	T10-T12	L1-L2	T12-L1	T12-L1
Avantajlar	Aynı anda dekompresyon ve stabilizasyon olanağı, Cerrahların aşına olduğu yöntem	Plevral boşluğa girilmeden ön kolona ulaşım Ön kolona doğrudan geniş bakış açısı	Peritonu açmadan lomber vertebralara ulaşım Ön kolona geniş erişim olanağı Büyük damarlardan uzak durulur	Torakotomiye gerek olmadan TLB'ye yaklaşım Plevraya ve peritona girilmez	Hasta tek pozisyonda tutulur Daha kısa cerrahi süre ve daha az kan kaybı Aynı seansta korpektomi ve transpediküler vida uygulanabilir Minimal invaziv teknikle uygulanabilir
Limitasyonlar	Anterior kolona sınırlı erişim Geniş kas diseksiyonu ihtiyacı	L1 distaline sınırlı erişim, Plevra diseksiyonu deneyim gerektirir, Sağda aorta, solda vena cava inferior ve karaciğer ile sınırlı anatomi	T12 proksimaline ulaşamaz Psoas manipülasyonu gerekir Geçirilmiş abdominal cerrahi ve obezite alanı kısıtlar	Sınırlı seviyeye erişim, dar çalışma alanı Diyafragmanın relaksasyonu gerekir Stabilizasyon için tek başına yetersiz	Cerrahi planlama ve ekipman gereksinimi
Önemli komplikasyonlar	Dural hasar BOS kaçağı Kök yaralanmaları	Pnömotoraks Plevral yaralanma Diyafragma ve sinir kökü yaralanması,	Periton ve iç organ yaralanmaları Lomber pleksus hasarı Psoas hematomu	Diyafragma hasarı Plevral yaralanma Büyük damar yaralanması Subkostal sinir yaralanması	Lomber pleksus hasarı Psoas hematomu

yaklaşımlar retroperitoneal yaklaşımlarla birlikte gerçekleştirilebilir. Bu bölge için yakın zamanda tanımlanan bir teknik, göğüs boşluğuna girilmeden uygulanan lateral retroplevral yaklaşımdır (5,17). Genel bakış açısıyla, yaklaşım seçimi cerrahin deneyimine ve tercihine, hastanın klinik durumuna ve ayrıca hastalığın özelliklerine göre belirlenir.

Minimal invaziv tekniklerin, özellikle de ekstrem lateral interbody füzyon ve mini-açık lateral korpektominin son zamanlardaki yükselişi, TLB cerrahisinde daha fazla yeniliği teşvik etmiştir (18,29,52). Ayrıca, hem anterior hem de posterior prosedürlerin hastaya yeniden cerrahi pozisyon verilmeden gerçekleştirildiği tek pozisyonlu cerrahi (TPC), ameliyat süresini ve komplikasyon oranlarını azaltma konusunda umut vaat etmektedir (24). Ayrıca artan nüfus ve kaynak kıtlığı cerrahi tedavi maliyetlerinin azaltılmasını ve hastanede kalış sürelerinin bakım hizmetlerinden ödün vermeden kısaltılmasını zorunlu hâle getirmiştir. Bu nedenle mevcut cerrahi yöntemler arasında daha güvenli, daha etkili ve daha az maliyetli modifikasyonların seçilip uygulanması hem bireysel olarak hastanın kendisine hem de topluma fayda sağlayabilir (7,10,11,43). Torakolomber bileşkeye uygulanan cerrahi yaklaşımların karşılaştırmalı analizi bir tabloda özetlendi (Tablo I).

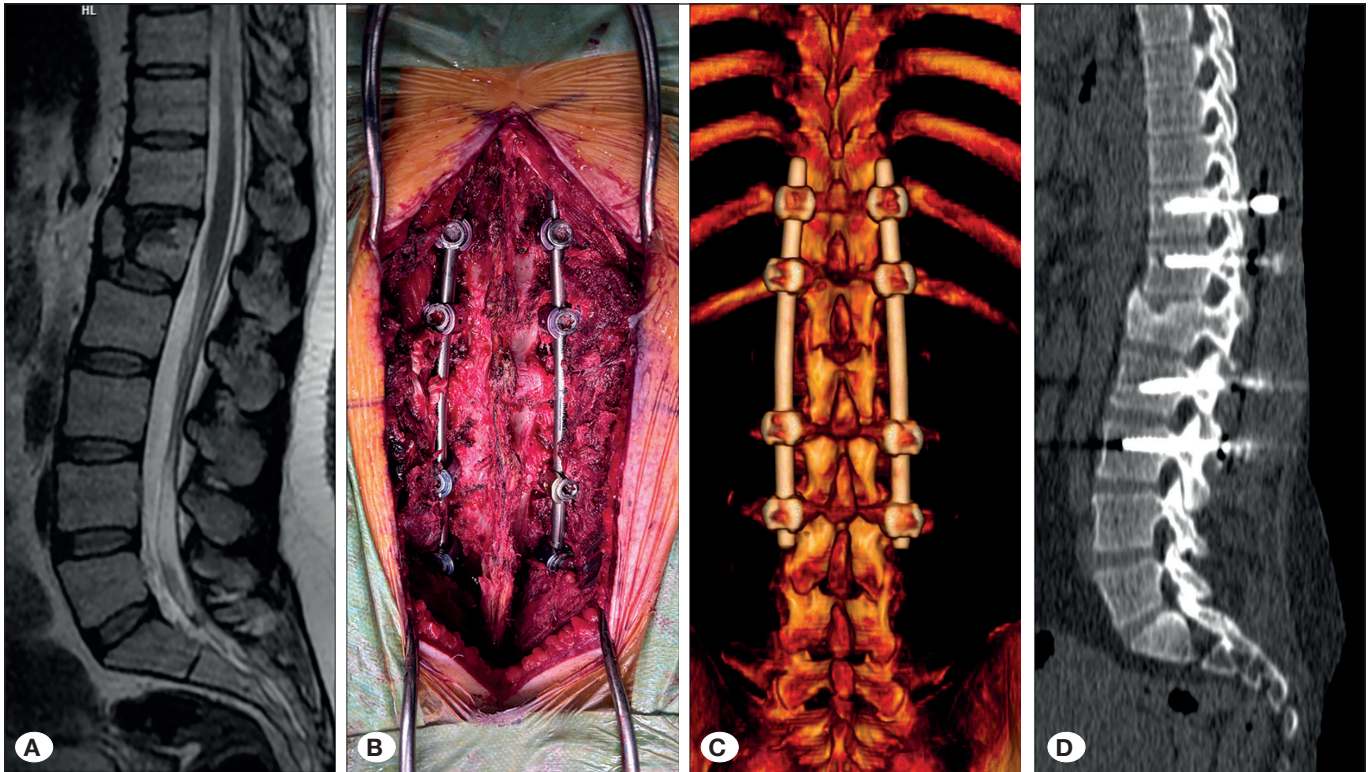
#### Posterior Yaklaşımlar

Omurgaya çok yönlü ulaşım sağlama, dekompresyon ve stabilizasyona imkân vermesi ve cerrahların aşinalığı nedeniyle TLB'ye posterior yaklaşımlar yaygın olarak kullanılmaktadır (15,35,40,51). Buna karşın bu yaklaşımların geniş kas

diseksiyonu gerektirmesinin yanında optimal anterior kolon rekonstrüksiyonunu kısıtlayabilecekleri dezavantaj olarak görülmektedir. Travma, enfeksiyon, posterior veya kombine tutulum gösteren tümörlerin cerrahi tedavisinde kullanılmaktadırlar (15,25,40,50). Travmaya bağlı L1 vertebra fraktürü ve spinal instabilite olan bir hastada yapılan posterior enstrümantasyon cerrahisine bir örnek şekilde gösterilmiştir (Şekil 1). Santral kanal darlığı veya posterior elemanların patolojilerinde laminektomi ve transpediküler dekompresyon uygulanır. Kostotransversektomi ve ekstrakaviter yaklaşımlar geniş kas diseksiyonu ve kan kaybı riski barındırmakla birlikte torasik boşluğa girilmeden anterior kolona erişilmesine olanak verirler (22). Spinal kanala doğrudan erişim sağlama, eş zamanlı posterior enstrümantasyon uygulanabilmesi ve omurga cerrahlarının yaklaşıma aşina olması posterior yaklaşımların avantajları olarak sayılabilir. Anterior kolon rekonstrüksiyonu için tek başına yetersiz kalması, geniş kas diseksiyonu gerekliliği, dura hasarı ve psödoartroz riski yaklaşımın sınırlılıklardır.

#### Anterior ve Lateral Yaklaşımlar

TLB'de anterior kolona etkili bir şekilde erişmek için retroplevral, retroperitoneal ve retrodiyafragmatik yollar uygulanabilir (15,23,31,48). Bu yaklaşımlar anterior kolon lezyonlarının dekompresyonuna, kifotik açılmanın düzeltilmesine ve daha büyük interbody enstrümanların yerleştirilmesine olanak sağlamaktadır (48). Ventral patolojilere doğrudan erişime olanak veren retroplevral ve retroperitoneal minimal invaziv yöntemler azalmış morbidite riski ile ventral patolojiye doğrudan erişim



**Şekil 1:** Travmatik L1 vertebra kırığı olan ve cerrahi tedavisi yapılan bir hastanın T2 ağırlıklı sagittal planda manyetik rezonans görüntüleme ke-siti (A), intraoperatif görünümü (B), post-operatif 3D rekonstrüksiyonlu ve 2D sagittal bilgisayarlı tomografik görüntüleri izlenmektedir (C ve D).

sağlayabilir. Kostaların patolojiye doğrudan erişimi kısıtladığı durumlarda retrodiyafragmatik yaklaşım uygulanabilir. Tek pozisyonlu cerrahi (TPC), yeniden pozisyon vermeye gerek olmadan anterior ve posterior bölgede çalışmaya izin vererek verimliliği artırabilir (24). TPC uygulanan 34 hastadan oluşan çok merkezli bir seri, %14,7 komplikasyon oranı ve daha kısa ameliyat süresi ile umut verici sonuçlar göstermiştir (24).

Retroplevral yaklaşım T11-T12 seviyelerinde vertebral gövdeye ve intervertebral diske erişim için idealdir (48). Bu yaklaşım 11'inci kostanın çıkarılmasını içerir ve parietal plevranın altında dikkatli birdiseksiyon yapılmasını gerektirir (47). Diyafragmanın mobilizasyonuna gerek olmaz ancak plevral yırtılma ve pnömotoraks riskinde artışa neden olabilir (48). Retroperitoneal yaklaşım ise genellikle L1-L2 seviyelerine ulaşmak için kullanılır (23,31,48). 12.kostanın altından bir kesi ile karın duvarını oluşturan kas sisteminin diseksiyonunu gerektirir (47). Peritonun retrakte edilmesi ile lomber anterior kolona doğrudan güvenli bir erişim sağlanır. Retrodiyafragmatik yaklaşım ise T12-L1 seviyelerine ulaşım için kullanılır. Bu yaklaşımda 11.-12. kostaların rezeksiyonu ile uygulanır ve diyafragmanın lateral bağlantılarından serbestleştirilmesini içerir (23,47). Geniş bir cerrahi koridor sağlar ancak diyafragmanın mobilizasyonu iyi derecede cerrahi beceri ve tecrübe gerektirir.

#### *Tek Pozisyonlu Cerrahi (TPC)*

Son çalışmalarda cerrahi esnada yeni bir pozisyon verilmeden hem anterior hem de posterior enstrümantasyonun yapıldığı tek pozisyonlu cerrahinin uygulanabilirliği ve faydaları vurgulanmaktadır. Lateral dekübit pozisyonda TPC ile transpoas korpektomi ve perkütan pedikül vidası yerleştirildiği bildirilmiştir (24). Prone pozisyonda TPC posterior osteotomiler veya karmaşık revizyonlar gerektiren vakalar için tercih edilmekte olup doğrudan dekompresyonu kolaylaştırdığı bildirilmiştir. 34 hastanın değerlendirildiği çok merkezli bir çalışmada yaklaşımın avantajları olarak TPC'nin ameliyat süresini (ortalama ~173 dakika) ve hastanede kalış süresini (ortalama ~8,1 gün) kısalttığı, travma, tümör ve enfeksiyon vakalarında düşük komplikasyon oranına sahip olduğu (%14,7) bildirilmiştir (24).

#### **TLB'ye Cerrahi Yaklaşımların Komplikasyonları**

TLB'nin cerrahi riskleri arasında nörolojik defisitler, vasküler yaralanma, plevral yırtıklar ve diyafragma hasarı yer almaktadır (4,8,9,14,15,20,36,47-49,54). Komplikasyonlar intraoperatif veya postoperatif olarak ortaya çıkabilir ve seçilen cerrahi yaklaşım, patolojinin boyutu ve hastaya özgü faktörlerden etkilenir. Posterior cerrahi yöntemler daha yüksek oranda dural yırtık ve psödartroz risklerine sahipken retroplevral yaklaşım pnömotoraks riski taşır. Retrodiyafragmatik teknikler uygulanırken yaralanmaların önlenmesi diyafragmanın anatomisine hâkim olunması ile mümkün hâle gelir (47). Tek pozisyonlu tekniklerin son çalışmalarda daha düşük komplikasyon oranları gösterdiği bildirilmiştir (24).

#### *Cerrahi Yaklaşımına Göre Komplikasyon Profilleri*

Posterior yaklaşımlarda sık görülen komplikasyonlar arasında aşırı kan kaybı, dural yırtıklar ve uzun süreli psödartroz yer

almaktadır (33,48). Kompleks rekonstrüksiyonlarda, yalnızca posteriodan uygulanan korpektomiler daha yüksek morbidite ile ilişkilendirilmiştir (53).

Retroplevral Yaklaşımlarda ise plevral boşluğa girme riskinin yüksektir ve vakaların %2-30'unda toraks tüpü ihtiyacı gerekmektedir (15,48). Pnömotoraks, plevral efüzyon ve ameliyat sonrası ciddi ağrı diğer bildirilen komplikasyonlardır (47,48). Retrodiyafragmatik ve retroperitoneal yaklaşımlarda diyafragmanın mobilizasyonu, frenik sinir yaralanması ve diyafragmanın uygun olmayan şekilde dikilmesi risklerini barındırmaktadır (37). Künt diseksiyonun dikkatli bir şekilde yapılması ve arkuat ligament anatomisine hâkim olunması ile bu risk azaltılabilir. Retroperitoneal yaklaşımların transtorasik yaklaşımlardan daha düşük komplikasyon oranına sahip olduğu bildirilmektedir (37). Tek Pozisyonlu Cerrahi (TPC) uygulanan 34 hastadan oluşan çok merkezli bir çalışmada genel komplikasyon oranı %14,7 olarak bildirilmiştir (24). Komplikasyonlar arasında, derin ven trombozu, pulmoner emboli, pnömoni, derin enfeksiyon, geçici nörolojik defisit ve reoperasyon ihtiyacı bulunmaktadır (24).

#### **■ SONUÇ**

TLB omurga cerrahları için benzersiz anatomik ve biyomekanik zorluklar barındıran bir bölgedir. Bu derlemede bu kritik geçiş bölgesindeki travma, tümör, enfeksiyon ve deformitelere yönelik cerrahi stratejiler tartışılmakta, anatomik bilgi, özel yaklaşım seçimi ve komplikasyonlardan kaçınmanın önemi vurgulanmaktadır. TLB patolojilerinin güncel yönetiminin temelinde ayrıntılı anatomik bilgi ve minimal invaziv stratejilere hâkimiyet büyük rol oynamaktadır. Posterior yaklaşımlar, özellikle doğrudan dekompresyon, revizyon cerrahisi veya posterior kolon patolojisine erişim gerektiren vakalarda önemini korumaktadır. Bununla birlikte, geniş kas diseksiyonu ile ilişkili morbidite ve anterior kolon rekonstrüksiyonundaki sınırlamalar, özellikle vertebral korpus patolojilerinde ve sagittal denge nin restorasyonunda minimal invaziv lateral tekniklere doğru bir kaymayı beraberinde getirmiştir. Retroplevral, retroperitoneal ve retrodiyafragmatik gibi lateral yaklaşımlar, kas sistemine daha az müdahale edilmesi ve daha hızlı iyileşme ile anterior kolona erişim sağlamaktadır. Bu teknikler nöromonitörizasyon, navigasyon ve implantlardaki gelişmelerden yararlanmaktadır. Ancak özellikle diyafragma ve plevral yüzeyde çalışılırken iyi bir anatomik bilgi ve dikkatli diseksiyon gerekmektedir. İster lateral ister prone pozisyonda gerçekleştirilsin, TPC'deki son gelişmeler, cerrahi verimlilik ve güvenlik açısından umut verici görülmektedir. Yeni bir pozisyon verilmeden anterior kolon desteği ve posterior stabilizasyon olanağının elde edilmesi ameliyat süresi, anestezi riski ve hastaneden kalış süresini azaltmaktadır. Uzun vadeli sonuçlar daha fazla doğrulama gerektirse de, mevcut kanıtlar olumlu bir komplikasyon profili ve daha iyi klinik sonuçlar göstermiştir.

Sonuç olarak, yaklaşım seçimi hastanın anatomisi, patolojinin türü ve seviyesi ile birlikte cerrahin deneyimine göre bireyselleştirilmelidir. TLB cerrahisinde yaklaşım tercihi ne olursa olsun diyafragma insersiyonlarının, kostaların anatomisinin ve ekstremitelerdeki cerrahi koridorların anlaşılması elzemdir.

**Bildirimler**

**Araştırma Desteği:** Bu derleme için herhangi bir maddi destek alınmamıştır.

**Veri Güvenliği ve Verilerin Sorgulanması:** Veri güvenliği ihlali yaşanmamıştır. Mevcut çalışma sırasında oluşturulan ve/veya analiz edilen veri setleri, makul talep üzerine sorumlu yazarlardan temin edilebilir.

**Çıkar Çatışması:** Yazarların çıkar çatışması yoktur.

**YAZAR KATKILARI**

Çalışmanın fikri veya tasarımı: BB, MEY, BA, İD, NB

Veri toplama: BB, MEY, BA, İD, NB

Veri analizi ve yorumlama: BB, MEY, BA, İD, NB

Makale taslağının hazırlanması: BB, MEY, BA, İD, NB

Makalenin kritik revizyonu: BB, MEY, BA, İD, NB

**KAYNAKLAR**

- Akgul T, Bayram S, Korkmaz M, Karalar S, Dikici F, Sar C: Surgical approach algorithm in the treatment of lumbar and thoracolumbar pyogenic spondylodiscitis. *Turk Neurosurg* 32:83-90, 2022. <http://doi.org/10.5137/1019-5149.JTN.33784-21.2>
- Akgun MY, Ulu MO, Alizada O, Ozden M, Hanci M: Transpedicular corpectomy and anterior column reconstruction for the treatment of traumatic thoracolumbar fractures. *Turk Neurosurg* 33:398-405, 2023. <http://doi.org/10.5137/1019-5149.JTN.40149-22.3>
- Alpergin BC, Mete EB, Zaimoglu M, Caglar YS, Orhan O, Hasimoglu S, Eroglu U: Common vertebral fracture level after the 2023 Turkey earthquake: Thoracolumbar junction-due to hyper-flexed and fixed posture-at triangle of life areas. *Turk Neurosurg* 34:485-489, 2024. <http://doi.org/10.5137/1019-5149.JTN.44241-23.1>
- Anand N, Baron E, Smith D: Vascular and soft tissue complications. Steinmetz M, Benzel E (eds), *Benzel's Spine Surgery Techniques, Complication Avoidance, and Management*, dördüncü baskı, Philadelphia: Elsevier, 2017: 1788-1799
- Angevine P, McCormick PC: Retropleural approach to the thoracolumbar spine. Wolfla C, Resnick D (eds), *Spine and Peripheral Nerves*, ikinci baskı, Stuttgart: Georg Thieme Verlag KG/AANS, 2007
- Arivalagan A, Ts G: Revisiting intrathecal dorsal venous patterns of the spinal cord at thoracolumbar level as probable factor for post lumbar puncture spinal hematoma. *Turk Neurosurg* 32:372-377, 2021. <http://doi.org/10.5137/1019-5149.JTN.32196-20.2>
- Balak N: Cost-benefit analysis of surgical approaches for cervical spondylotic myelopathy. *Spine J* 21:538-539, 2021. <http://doi.org/10.1016/j.spinee.2020.10.024>
- Balak N: Penetrating injuries of the inferior vena cava. *Injury* 51:2995, 2020. <http://doi.org/10.1016/j.injury.2020.10.002>
- Balak N, Demirkesen O, Efendioglu M, Bolukbasi FH, Basaran R, Onoz M, Aslan B, Tasel B, Cimen S, Isik N: Diagnostic approach to reveal retroperitoneal injury during lumbar discectomy. *J Neurosurg Sci* 54:129-133, 2010
- Balak N, Mathiesen TI: Loss of moral values during business-like transformations in healthcare services. *World Neurosurg* 191:149-155, 2024. <http://doi.org/10.1016/j.wneu.2024.08.063>
- Balak N, Tisell M: Healthcare economics. Honeybul S (ed), *Ethics in Neurosurgical Practice*, Cambridge: Cambridge University Press, 2020: 73-84
- Benek HB, Akcay E, Yilmaz H, Yurt A: Efficiency of distraction and ligamentotaxis in posterior spinal instrumentation of thoracolumbar retropulsed fractures. *Turk Neurosurg* 31:973-979, 2021. <http://doi.org/10.5137/1019-5149.JTN.34860-21.3>
- Berjano P, Lamartina C, Schnake KJ, Tropiano P: Thoracolumbar surgical approaches and techniques. *Eur Spine J* 25:490-491, 2016. <http://doi.org/10.1007/s00586-016-4865-x>
- Bicak M, Aktas U, Salik F, Akelma H, Bicak EA, Kaya S: Comparison of thoracolumbar interfascial plane block with the application of local anesthesia in the management of post-operative pain in patients with lumbar disc surgery. *Turk Neurosurg* 31:757-762, 2021. <http://doi.org/10.5137/1019-5149.JTN.33017-20.2>
- Birch BD, Desai RD, McCormick PC: Surgical approaches to the thoracolumbar spine. *Neurosurg Clin N Am* 8:471-485, 1997
- Borcek AO, Suner HI, Emmez H, Kaymaz M, Aykol S, Pasaoğlu A: Accuracy of pedicle screw placement in thoracolumbar spine with conventional open technique. *Turk Neurosurg* 24:398-402, 2014. <http://doi.org/10.5137/1019-5149.JTN.10445-14.1>
- Christiansen PA, Huang S, Smith JS, Shaffrey ME, Uribe JS, Yen CP: Mini-open lateral retropleural/retroperitoneal approaches for thoracic and thoracolumbar junction anterior column pathologies. *Neurosurg Focus* 49:E13, 2020. <http://doi.org/10.3171/2020.6.FOCUS20360>
- Dakwar E, Uribe J: Anatomy of the lateral approach at the thoracolumbar junction. Goodrich J, Volcan I (eds), *Extreme Lateral Interbody Fusion (XLIF)*, United States St. Louis, Mo.: Quality Medical Pub, 2013: 23-29
- Dakwar E, Vale FL, Uribe JS: Trajectory of the main sensory and motor branches of the lumbar plexus outside the psoas muscle related to the lateral retroperitoneal transpsoas approach. *J Neurosurg Spine* 14:290-295, 2011. <http://doi.org/10.3171/2010.10.SPINE10395>
- Denli Yalvac ES, Balak N: The probability of iatrogenic major vascular injury in lumbar discectomy. *Br J Neurosurg* 34:290-298, 2020. <http://doi.org/10.1080/02688697.2020.1736261>
- Duan Y, Feng D, Chen J, Wu Y, Li T, Jiang L, Huang Y: Anterior, Posterior and anterior-posterior approaches for the treatment of thoracolumbar burst fractures: A network meta-analysis of randomized controlled trials. *J Invest Surg* 37:2301794, 2024. <http://doi.org/10.1080/08941939.2024.2301794>
- Foreman PM, Naftel RP, Moore TA, 2nd, Hadley MN: The lateral extracavitary approach to the thoracolumbar spine: A case series and systematic review. *J Neurosurg Spine* 24:570-579, 2016. doi: 10.3171/2015.6.SPINE15169
- Fourney DR, Gokaslan ZL: Anterior approaches for thoracolumbar metastatic spine tumors. *Neurosurg Clin N Am* 15:443-451, 2004. <http://doi.org/10.1016/j.nec.2004.04.008>

24. Guiroy A, Thomas JA, Bodon G, Patel A, Rogers M, Smith W, Seale J, Camino-Willhuber G, Menezes CM, Galgano M, Asghar J: Single-position transpsoas corpectomy and posterior instrumentation in the Thoracolumbar spine for different clinical scenarios. *Oper Neurosurg* 24:310-317, 2023. <http://doi.org/10.1227/ons.0000000000000523>
25. Gumussuyu G, Islam NC, Kose O, Gungor M, Ozcan H: Comparison of two segment combined instrumentation and fusion versus three segment posterior instrumentation in thoracolumbar burst fractures: A randomized clinical trial with 10 years of follow up. *Turk Neurosurg* 29:555-563, 2019. <http://doi.org/10.5137/1019-5149.JTN.25025-18.3>
26. Guzey FK, Eren B, Tufan A, Aktas O, Isler C, Vatanserver M, Tas A, Cetin E, Yucel M, Ornek M: Risk factors and compression and kyphosis rates after 1 year in patients with AO type a thoracic, thoracolumbar, and lumbar fractures treated conservatively. *Turk Neurosurg* 28:282-287, 2018. <http://doi.org/10.5137/1019-5149.JTN.19363-16.1>
27. Hajewski CJ, Bradburn K, Boody B, Sasso R: Comparison of a right versus left sided anterior approach to the thoracic and thoracolumbar spine: A case series. *J Orthop* 33:5-8, 2022. <http://doi.org/10.1016/j.jor.2022.06.008>
28. Hasanain M, Englisch CN, Tschernig T, Ketter R, Hell D, Buckner A, Oertel J: Prone positioning improves surgical access to the thoracolumbar junction - An MRI pilot study. *Ann Anat* 260:152657, 2025. <http://doi.org/10.1016/j.aanat.2025.152657>
29. He L, Xie P, Shu T, Liu Z, Feng F, Chen Z, Chen R, Zhang L, Rong L: Clinical and radiographic results of a minimally invasive lateral transpsoas approach for treatment of septic spondylodiscitis of the thoracolumbar and lumbar spine. *World Neurosurg* 116:e48-e56, 2018. <http://doi.org/10.1016/j.wneu.2018.03.193>
30. Hubertus V, Wagner A, Karbe A, Leonhardt LG, Kunze B, Borchert S, Kilinc F, Marino M, Nissimov N, Buhre C, Czabanka M, Dreimann M, Eicker SO, Viezens L, Meyer HS, Vajkoczy P, Meyer B, Onken JS: Spinal metastases at the thoracolumbar junction - Influencing factors for surgical decision-making according to a multicentric registry. *Brain Spine* 5:104198, 2025. <http://doi.org/10.1016/j.bas.2025.104198>
31. Joaquim A, Giacomini L, Ghizoni E, Fernandes F, Mudo M, Tedeschi H: Surgical anatomy and approaches to the anterior thoracolumbar spine region. *J Bras Neurocirurg* 23:295-300, 2012
32. Jun W, Yi-Jun K, Fei C: Application of a crescent-shaped PMMA strut in anterior spinal reconstruction of thoracolumbar and lumbar burst fractures: A new technique. *Turk Neurosurg* 22:161-166, 2012. <http://doi.org/10.5137/1019-5149.JTN.4963-11.2>
33. Lee JS, Son DW, Sung SK, Lee SW, Song GS: Effects of discontinuance of preoperative anti-platelet medication in multi-level thoracolumbar spine surgery. *Turk Neurosurg* 28:99-104, 2018. <http://doi.org/10.5137/1019-5149.JTN.18306-16.1>
34. Lewik G, Pierre C, Hicks JW, Rao GK, Patel NT, Anderson BG, Davis DD, Chapman JR, Oskouian RJ: A cadaver study: The relationship of vital organs of the thoracolumbar junction during a far lateral approach using a T-12 corpectomy model. *Global Spine J* 15:2326-2339, 2025. <http://doi.org/10.1177/21925682241299333>
35. Liu Q, Jiang J, Huang L, Liu X, Li A, Zhou J: Comparison clinical outcomes of posterior short segment transpedicular fixation with or without injured vertebra fixation in thoracolumbar burst fracture: A retrospective study. *Turk Neurosurg* 34:407-414, 2024. <http://doi.org/10.5137/1019-5149.JTN.42501-22.3>
36. Madineni R, Krupa K, Krupa K, Ghobrial G, Vaccaro A, Harrop J: Trauma surgery: Thoracic and thoracolumbar junction. Steinmetz M, Benzel E (eds), *Benzel's Spine Surgery. Techniques, Complication Avoidance, and Management*, dördüncü baskı, c: Elsevier Inc, 2017: 1161-1177
37. Nakashima H, Kanemura T, Satake K, Ito K, Tanaka S, Segi N, Uchida J, Ando K, Kobayashi K, Imagama S: Transdiaphragmatic approach as a novel less invasive retroperitoneal approach at thoracolumbar junction: Comparison with conventional diaphragmatic incision. *Spine Surg Relat Res* 5:405-411, 2021. <http://doi.org/10.22603/ssr.2020-0191>
38. Oktenoglu T, Hekimoglu M, Aydin AL, Sasani M, Cerezci O, Ozer AF: Kyphoplasty with posterior dynamic stabilization in the surgical treatment of unstable thoracolumbar osteoporotic vertebral compression fractures. *Turk Neurosurg* 31:924-930, 2021. <http://doi.org/10.5137/1019-5149.JTN.33511-20.2>
39. Ozdemir MA, Bayram S, Karalar S, Korkmaz M, Sulejmani I, Sivacioglu S, Akgul T: Investigation of possible reasons of failed treatment of conservative thoracolumbar osteoporotic vertebral fractures. *Turk Neurosurg* 33:70-76, 2023. <http://doi.org/10.5137/1019-5149.JTN.37439-21.1>
40. Ozsoy KM, Oktay K, Gezercan Y, Cetinalp NE, Okten AI, Erman T: Percutaneous vertebroplasty for the treatment of osteoporotic thoracolumbar fractures with posterior body involved in elderly patients. *Turk Neurosurg* 29:90-94, 2019. <http://doi.org/10.5137/1019-5149.JTN.22658-18.2>
41. Shi J, Yue X, Niu N, Zhao C, Qiu H, Wang Z: Application of a modified thoracoabdominal approach that avoids cutting open the costal portion of diaphragm during anterior thoracolumbar spine surgery. *Eur Spine J* 26:1852-1861, 2017. <http://doi.org/10.1007/s00586-016-4917-2>
42. Sonmez E, Altinors N, Gulsen S, Ozen O: Extraabdominal desmoid tumor appearing following resection of thoracolumbar schwannoma. *Turk Neurosurg* 21:246-248, 2011. <http://doi.org/10.5137/1019-5149.JTN.2750-09.2>
43. Tisell M, Balak N: Surgical Training. Honeybul S (ed), *Ethics in Neurosurgical Practice*. Cambridge: Cambridge University Press, 2020: 54-63
44. Tubbs RI, Gabel B, Jeyamohan S, Moisi M, Chapman JR, Hanscom RD, Loukas M, Oskouian RJ, Tubbs RS: Relationship of the lumbar plexus branches to the lumbar spine: Anatomical study with application to lateral approaches. *Spine J* 17:1012-1016, 2017. <http://doi.org/10.1016/j.spinee.2017.03.011>
45. Turan Y, Sayin M, Yurt A, Yilmaz T, Ozer FD, Temiz C: Local tissue electrical resistances in transpedicular screw application in the thoracolumbar region. *Turk Neurosurg* 26:937-943, 2016. <http://doi.org/10.5137/1019-5149.JTN.14185-15.0>
46. Uzunoglu I, Gurkan G, Taskala B, Cingoz ID, Atar M, Kaya I, Sinci KA, Cetinoglu YK, Yuceer N: Is balloon kyphoplasty effective for bone remodeling of AO-Type A3-4 fractures at the thoracolumbar junction? *Turk Neurosurg* 32:951-959, 2022. <http://doi.org/10.5137/1019-5149.JTN.36660-21.2>

47. Von Glinski A, Elia CJ, Takayanagi A, Yilmaz E, Ishak B, Dettori J, Schell BA, Hayman E, Pierre C, Chapman JR, R JO: Extreme lateral interbody fusion for thoracic and thoracolumbar disease: The diaphragm dilemma. *Global Spine J* 11:515-524, 2021. <http://doi.org/10.1177/2192568220914883>
48. von Glinski A, Huang S, Kappel A, Halalme D, Moisi M, Oskouian R: Techniques for the lateral thoracolumbar approach. Tubbs R, Iwanaga J, Oskouian R, Moisi M (eds), *Surgical Anatomy of the Lateral Transpsoas Approach to the Lumbar Spine*. Elsevier Inc, 2020: 211-218
49. Wang B, Lv G, Liu W, Cheng I: Anterior radical debridement and reconstruction using titanium mesh cage for the surgical treatment of thoracic and thoracolumbar spinal tuberculosis: Minimum five-year follow-up. *Turk Neurosurg* 21:575-581, 2011
50. Wang Y, Zhou C, Liao Y, Meng X: Comparison between intra-operative target area cement-enhanced percutaneous vertebroplasty and conventional percutaneous vertebroplasty for osteoporotic thoracolumbar non-total vertebral fractures. *Turk Neurosurg* 34:461-467, 2024. <http://doi.org/10.5137/1019-5149.JTN.43749-23.2>
51. Xiong W, Li F, Zhang F, Huo X, Chen A: Single-stage operation for traumatic thoracolumbar fractures with severe dislocation via a posterior approach alone: A case series. *Turk Neurosurg* 23:170-178, 2013. <http://doi.org/10.5137/1019-5149.JTN.5782-12.2>
52. Xu DS, Walker CT, Farber SH, Godzik J, Gandhi SV, Koffie RM, Turner JD, Uribe JS: Surgical anatomy of minimally invasive lateral approaches to the thoracolumbar junction. *J Neurosurg Spine* 36:937-944, 2022. <http://doi.org/10.3171/2021.10.SPINE21793>
53. Zhou RP, Mummaneni PV, Chen KY, Lau D, Cao K, Amara D, Zhang C, Dhall S, Chou D: Outcomes of posterior thoracic corpectomies for metastatic spine tumors: An analysis of 90 patients. *World Neurosurg* 123:e371-e378, 2019. <http://doi.org/10.1016/j.wneu.2018.11.172>
54. Zileli M, Benzel E: Surgical incisions, positioning, and retraction. Steinmetz M, Benzel E (eds), *Benzel's Spine Surgery Techniques, Complication Avoidance, and Management*, dördüncü baskı, Philadelphia PA: Elsevier Inc, 2017: 1724-1743
55. Zotti M, McEntee L, Ferguson J, Scott-Young M: Lateral approach to the thoracolumbar junction: Open and MIS techniques. Cheng B (ed), *Handbook of Spine Technology*, Pittsburgh PA: Springer Nature Switzerland AG, 2021 :1052-1065