

BEYİN VENÖZ DRENAJ DOMİNANTLIĞININ ANJİOGRAFİK DEĞERLENDİRİLMESİ

ANGIOGRAPHIC EVALUATION OF THE VENOUS DRAINAGE DOMINANCY OF DURAL VENOUS SINUSES

Barbaros DURGUN, Alper ATASEVER, Erhan T. ILGIT*, M. Olcay ÇİZMELİ*, Engin YILMAZ, H. Hamdi ÇELİK

Hacettepe Üniversitesi Tıp Fakültesi Anatomi Bilim Dalı (BD, AA, EY, HHÇ)

* Gazi Üniversitesi Tıp Fakültesi Radiyagnostik Anabilim Dalı, (ETI, MOÇ) Ankara

Türk Nöroşirürji Dergisi 3 : 165-170, 1992

ÖZET : Venöz drenaj dominantlığı, anjiyografik anlamda, hangi arteria carotis interna'dan radyokont-
rast madde verilirse verilsin, sadece veya çoklukla bir
taraftaki venöz sinüslerden drenaj olmasını ifade
eder.

Bu çalışmada DSA sistemi ile bilateral karotid an-
jiyografileri yapılmış olan 189 olgu venöz drenaj do-
minantlığı açısından değerlendirilmiştir.

Beyin venöz drenaj dominantlığının özellikle ra-
dikal boyun diseksiyonu yapılacak hastalarda, vena
jugularis interna'ya invazyonu olan boyun tümörü ve-
ya vena jugularis interna ligasyonunu gerektirebile-
cek glomus jugulare tümörünün çıkarılacağı
hastalarda ameliyat öncesi bilinmesinin büyük öne-
mi vardır.

Anahtar Kelimeler: Serebral anjiyografi, Kranial
sinüsler, Radikal boyun diseksiyonu.

SUMMARY : Angiographically venous drainage
dominancy of dural venous sinuses is defined as the
drainage of the radiopaque material only or mainly
from one of the transverse sinuses in bilateral caro-
tid angiographies.

In this study, venous drainage dominancy was
evaluated by bilateral carotid angiographies in 189
cases.

Cerebral venous drainage dominancy is of great
importance and should be considered prior to ope-
rations of patients who will undergo radical neck dis-
section, removal of tumors in the neck that invade
internal jugular vein and tumors of glomus jugulare
which may require ligation of the internal jugular
vein.

Key Words : Cerebral angiography, Cranial sinu-
ses, Radical neck dissection.

GİRİŞ

Venöz drenaj dominantlığı, hangi arteria carotis
interna'dan radyokont-
rast madde verilirse verilsin,
sadece veya çoklukla bir taraftaki venöz sinüslerden
drenaj olmasını ifade eder. Beyin venöz sinüslerinin
toplanma yeri olan confluens sinuum'u oluşturan be-
yin sinüsleri arasındaki bağlantının çok değişik şekil-
lerde olması ve venöz varyasyonlar, venöz drenaj
dominantlığı üzerinde önemli ölçüde etkilidir.

Beyin sinüslerinin varyasyonlarının özellikle ge-
niş kraniektomi ve radikal boyun diseksiyonu yapı-
lacak hastalarda ve ayrıca vena jugularis interna
bağlanmasını gerektirebilecek glomus jugulare tümö-
rü veya vena jugularis interna'ya invazyonu olan bo-
yun tümörü operasyonlarında ameliyat öncesi
bilinmesi faydalıdır.

Günümüze kadar birçok araştırmacının ilgisini çeken
beyin venöz drenaj dominantlığının değerlendirilmesi
konusundaki çalışmalar (3,4,11,20), genellikle kadavra
çalışması ile sınırlı kalmıştır. Biz, çalışmamızda DSA
(Digital Subtraction Angiography) sistemi ile gerçek-
leştirilen bilateral karotid anjiyografileri kullanarak

beyin venöz drenajını ve dominantlığını, canlıda, tüm
evreleri görerek değerlendirdik. Sonuçlarımızı diğer
araştırmacıların bulguları ile karşılaştırırken, conflu-
ens sinuum varyasyonlarının venöz drenaj dominant-
lığına etkilerini de inceledik.

MATERYAL VE METOD

Bu çalışmada, Gazi Üniversitesi Tıp Fakültesi Ra-
diyagnostik Ana Bilim Dalı Anjiyografi Ünitesi'nde,
Seldinger yöntemi kullanılarak, femoral arter yakla-
şımı ile selektif olarak kateterize edilen, karotid ar-
terlerden kontrast madde enjeksiyonu ile
gerçekleştirilen serebral anjiyografiler değerlendirildi.
İncelemelerin tümü DSA (Digital Subtraction Angi-
ography) görüntüleme sistemi (Angioscope anjiyogra-
fi cihazı ve Digitron II sayısal görüntüleme sistemi)
kullanılarak yapıldı.

DSA sistemi ile görüntülenen anjiyografilerde
512x512x10 bit matriks, 15 cm imge güçlendirici kul-
lanıldı.

Sağ ve sol karotid anjiyografiler, her birinde 4-5
ml/sn hızla, 7 cc non-iyonik kontrast madde enjekte

edilerek; temel olan yan ve ön-arka projeksiyonlarda, 2 görüntü/saniye hızla görüntüledi. Görüntüleme işlemi, arteriel ve kapiller fazların yanısıra venöz faz başlangıcından vena jugularis interna'ların dolduğu aşamaya kadar izlendi.

Değerlendirmeye, bu metodla anjiyografileri gerçekleştirilen ve dural venöz sistemde patoloji saptanmayan 206 olgu dahil edildi. Bu olgulardan, görüntü niteliği ve pozisyon açısından değerlendirme kapsamına alınan 189 tanesi sağ-sol dominantlığı açısından değerlendirildi. Venöz drenaj dominantlığı değerlendirilirken confluens sinuum şekli de daha önceden belirlenen varyasyonlara göre inceleme kapsamına alındı ve confluens sinuum varyasyonlarının venöz drenaja etkileri araştırıldı. Confluens sinuum varyasyonları açısından, daha önceki bir çalışmamızın sonucu olan, 8 tip drenaj paterni temel alındı.

Olgular, drenaj dominantlığı açısından değerlendirilirken şu yöntem izlendi: Her bir taraftaki karotid enjeksiyonun venöz fazında, drenajın tipini ifade etmek amacı ile 1'den 5'e kadar bir rakam verildi. Buna göre:

1) sağ=sol : Sağ veya sol her bir karotid enjeksiyonun venöz fazında, sağ ve sol sinüslerden aynı miktarda drenaj olmasını ifade etmektedir.

2) sadece ipsilateral: Sağ veya sol her bir karotid enjeksiyonun venöz fazında, drenajın sadece enjeksiyonun yapıldığı taraftan olmasını ifade etmektedir.

3) sadece kontrlateral: Sağ veya sol her bir karotid enjeksiyonun venöz fazında, drenajın sadece enjeksiyonun yapıldığı tarafın karşısından olmasını ifade etmektedir.

4) çoklukla ipsilateral: Sağ veya sol her bir karotid enjeksiyonun venöz fazında, drenajın çoklukla enjeksiyonun yapıldığı taraftan, bir miktar da karşı taraftan olmasını belirtmektedir.

5) çoklukla kontrlateral: Sağ veya sol her bir karotid enjeksiyonun venöz fazında, drenajın çoklukla enjeksiyonun yapıldığı tarafın karşısından, bir miktar da aynı taraftan olmasını belirtmektedir.

Dominantlık için bilateral karotid anjiyografiler kullanıldığından sonuçta 1/1, 2/5 gibi rakamlar ortaya çıkmıştır. Bu rakamlardan ilki sağ, ikincisi sol karotid enjeksiyonun venöz fazındaki drenajın tipini ifade etmektedir.

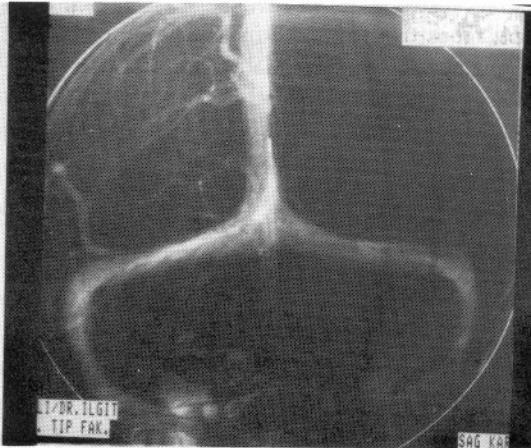
BULGULAR

Çalışmamızda, Gazi Üniversitesi Tıp Fakültesi Radiyagnostik Anabilim Dalı Anjiyografi Ünitesi'nde anjiyografileri yapılan 206 olgu retrospektif olarak değerlendirildi. Yetersiz görüntüleme veya sadece tek taraflı karotid enjeksiyonla elde edilmiş anjiyografiler hakkında yorum yapılamadığı için toplam 17 olgu değerlendirme dışı bırakıldı. Sonuçta bilateral karotid anjiyografileri yapılmış olan 189 olgu venöz drenaj dominantlığı açısından değerlendirildiğinde 82 olguda sağa drenaj dominantlığı, 36 olguda sola drenaj dominantlığı, 71 olguda ise sağ-sol eşitliği tespit edildi (Tablo I).

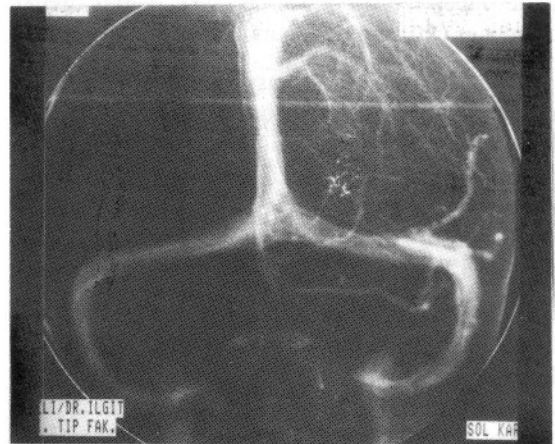Venöz drenaj, bilateral karotid anjiyografilerin drenaj paternleri birlikte değerlendirilerek 5 ana grup altında toplandı (Tablo II). Buna göre:

A – Eşit drenaj : Bu durum teorik olarak 1/1, 2/2, 3/3, 4/4, 5/5 drenaj tipleri için geçerli olup dominantlık söz konusu değildir. Venöz kan, her iki taraftaki venöz sinüslerden eşit miktarda drene olmaktadır. Olguların 71 tanesinde (% 37.57) eşit drenaj görülmüştür. Bunlardan 68 olguda 1/1 tipi (Şekil 1A ve 1B), 3 olguda 4/4 tipi drenaj saptanmıştır.

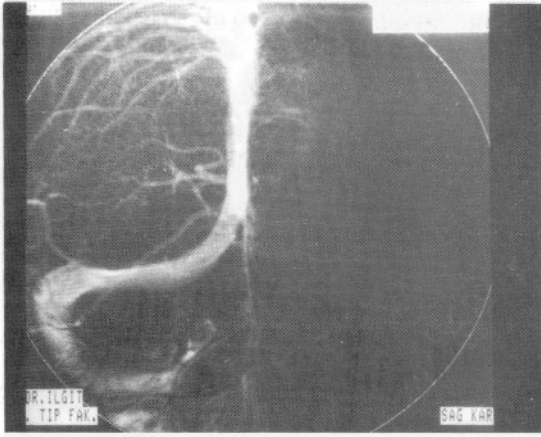
B – Sadece sağdan drenaj : Bu durum 2/3 tipi drenaj için geçerlidir. Bu gruptaki olguların tümünde sol sinus transversus visualize olmamıştır ve beyin venöz drenajında sağ taraf dominantlığı görülmektedir. 4 olguda 2/3 drenaj tipine rastlanmıştır (Şekil 2A ve 2B).



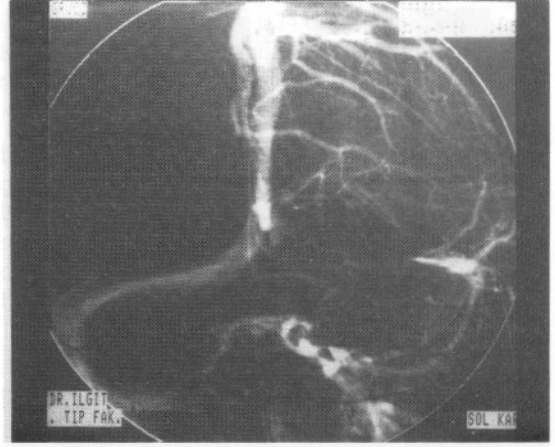
Şekil 1A - Sağ karotid anjiyografinin venöz fazında eşit drenaj.



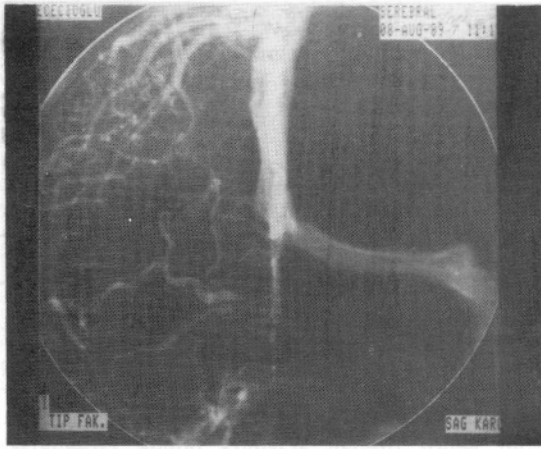
Şekil 1B - Sol karotid anjiyografinin venöz fazında eşit drenaj.



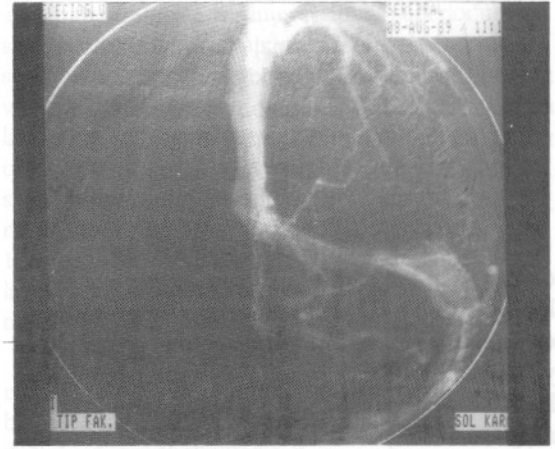
Şekil 2A - Sağ karotid anjiyografinin venöz fazında sadece sağ taraftan drenaj.



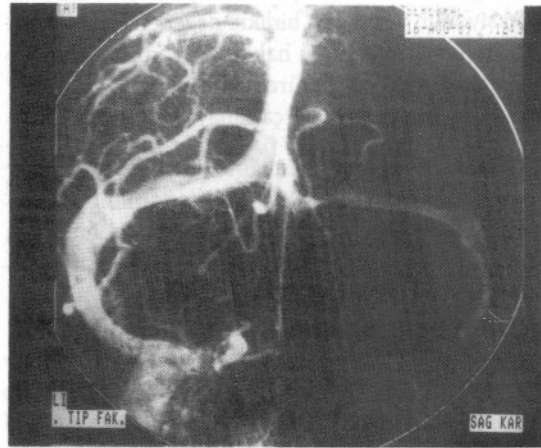Şekil 2B - Sol karotid anjiyografinin venöz fazında sadece sağ taraftan drenaj.



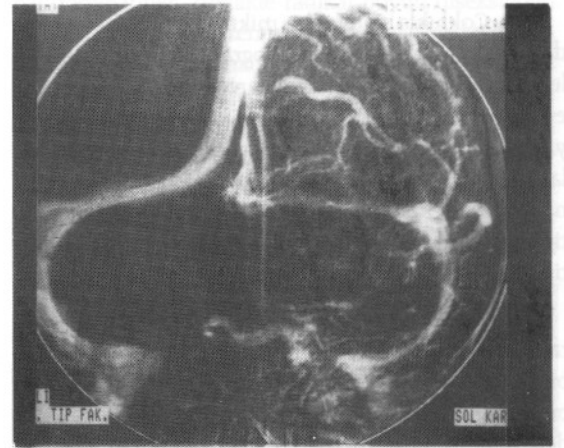
Şekil 3A - Sağ karotid anjiyografinin venöz fazında sadece sol taraftan drenaj.



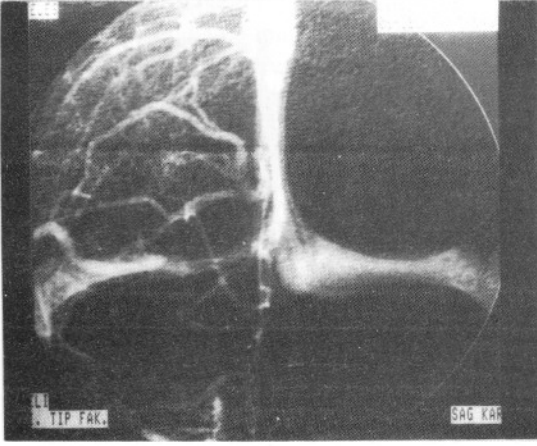
Şekil 3B - Sol karotid anjiyografinin venöz fazında sadece sol taraftan drenaj.



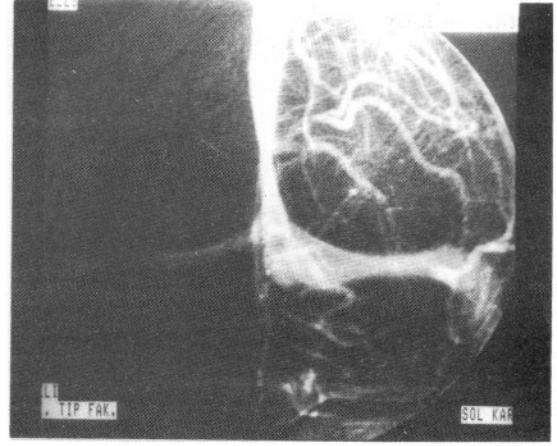
Şekil 4A - Sağ karotid anjiyografinin venöz fazında çoklukla sağ taraftan drenaj.



Şekil 4B - Sol karotid anjiyografinin venöz fazında çoklukla sağ taraftan drenaj.



Şekil 5A - Sağ karotid anjiyografisinin venöz fazında çoklukla sol taraftan drenaj.



Şekil 5B - Sol karotid anjiyografisinin venöz fazında çoklukla sol taraftan drenaj.

C – Sadece soldan drenaj : Bu durum 3/2 tipi drenaj için geçerlidir. Bu gruptaki olguların tümünde sağ sinus transversus visualize olmamıştır ve beyin venöz drenajında sol taraf dominantlığı görülmektedir. 1 olguda 3/2 drenaj tipine rastlanmıştır (Şekil 3A ve 3B).

D – Çoklukla sağdan, bir miktar soldan drenaj: Bu durum, bilateral karotid anjiyografiler birlikte değerlendirildiğinde, sağ veya sol karotid anjiyografilerden en az birinde sol taraftan drenajın olmamasını veya yalnızca bir miktar olmasını ifade etmektedir. Olguların 78 tanesi çoklukla sağdan, bir miktar soldan drenaj göstermekteydi; 44 olguda 2/5 tipi (Şekil 4A ve 4B), 22 olguda 4/5 tipi, 8 olguda 2/1 tipi, 3 olguda 4/1 tipi ve 1 olguda da 2/4 tipi drenaj saptanmıştır.

E – Çoklukla soldan, bir miktar sağdan drenaj: Bu durum, bilateral karotid anjiyografiler birlikte değerlendirildiğinde, sağ veya sol karotid anjiyografilerden en az birinde sağ taraftan drenajın olmamasını veya yalnızca bir miktar olmasını ifade etmektedir. Olguların 35 tanesi çoklukla soldan, bir miktar sağdan drenaj göstermekteydi; 19 olguda 5/4 tipi, 9 olguda 5/2 tipi (Şekil 5A ve 5B), 4 olguda 1/4 tipi, 2 olguda 1/2 tipi, 1 olguda 4/2 tipi drenaj saptanmıştır.

İncelenen 189 olguya ait bilateral karotid anjiyografilerde venöz drenaj dominantlığının, daha önceki bir çalışmamızın sonucu olan, sinus sagittalis superior'un confluens sinuum'a drenaj varyasyonlarına göre değerlendirilmesi Tablo III'de gösterilmiştir.

TARTIŞMA ve SONUÇ

Venöz drenaj dominantlığı ve beraberinde confluens sinuum'u oluşturan beyin sinüslerinin varyasyonları şimdiye kadar birçok araştırmacının ilgisini çeken bir konu olmuştur. Ancak yapılan çalışmalar,

genellikle, kadavra çalışması ile sınırlı kalmıştır (3,4,11,20). Özellikle venöz drenaj dominantlığının belirlenmesinde bu yöntem yetersizdir. Anjiyografik çalışma ile venöz drenajın tüm evrelerini görerek değerlendirme imkanı olduğu için, drenaj şeklinin canlıda anjiyografik çalışma ile değerlendirilmesinin daha doğru bir sonuç vereceği düşünülmüştür. Bu amaçla, bu çalışmada DSA görüntüleme sistemi kullanılmıştır.

Venöz drenaj dominantlığı değerlendirilirken, bir taraftaki arteria carotis interna'dan verilen radyokontrast maddenin venöz drenajı ile diğer taraftan verilen venöz drenajı arasında büyük farklılıklar olabileceği görülerek sadece bilateral karotid anjiyografiler göz önüne alınmıştır. Sonuçta her iki karotid enjeksiyonun venöz fazı birlikte değerlendirilerek venöz drenaj dominantlığı hakkında yorum yapılmıştır (Tablo I ve II). Literatürde dominantlıkla ilgili bu şekilde sınıflandırılmış bir çalışmaya rastlanmamıştır.

Venöz drenaj dominantlığı 189 olguda, confluens sinuum şekli ise 206 olguda değerlendirilmiştir. Sonuçta sinus sagittalis superior'un confluens sinuum'a drenaj varyasyonları ile beyin venöz drenaj paternlerinin karşılaştırılması yapılmıştır (Tablo III). Tablo II'de görüldüğü gibi; Δ , \blacktriangle , \perp şeklindeki simetrik confluens sinuum varyasyonlarında drenaj büyük oranda A tipi (sağ=sol) olmaktadır. Diğer yandan sağ veya sol taraf dominantlığı söz konusu olduğunda confluens sinuum da o taraf ağırlıklı drenaj tipi göstermektedir. Confluens sinuum, sinus sagittalis superior ve sinus rectus'un drene olduğu ve sinus transversus'ların başladığı bir yer değil; birbirleriyle anastomozlaşan sinüslerin oluşturduğu kompleks bir sistemdir (8). Bu nedenle de venöz drenaj paterninin belirlenmesinde etkilidir. Sinus sagittalis superior'un confluens

sinuum'a drenaj varyasyonlarının, venöz drenaj dominantlığını belirleyen önemli ön koşullardan biri olduğu düşünülmektedir.









Tablo I : Venöz drenaj dominantlığının olgular arasında dağılımı ve yüzdeleri

Dominantlık	Olgu Sayısı	%
sağ	82	43.38
sol	36	19.05
sağ=sol	71	37.57
Toplam	189	% 100

Tablo II : Venöz drenaj dominantlığının sınıflandırılması

Venöz drenaj dominantlığı	Olgu Sayısı	%
Eşit drenaj	71	37.57
Sadece sağdan drenaj	4	2.11
Sadece soldan drenaj	1	0.53
Major sağ-minor sol drenaj	78	41.27
Major sol-minor sağ drenaj	35	18.52
Toplam	189	% 100

Tablo III : Venöz Drenaj Paternlerinin Confluens Sinuum Şekline Göre Değerlendirilmesi

Con. sin. Şekli	A	B	C	D	E
	7	—	—	3	3
	11	—	—	1	—
	48	—	—	6	4
	1	—	—	—	1
	—	4	—	58	—
	—	—	1	—	20
	1	—	—	—	7
	3	—	—	10	—
	71	4	1	78	35

Bu çalışmada, venöz drenaj dominantlığı sağa, sola ve her iki tarafa eşit drenaj açısından değerlendirildiğinde sırasıyla, % 43.38, %19.05, %37.57 sonuçları bulunmuştur (Tablo I). Woodhall, 100 olguluk otopsi çalışmasında sağ dominantlığı %39, sol dominantlığı %13, sağ-sol drenaj eşitliğini %48 olarak bulmuştur (20). Browning ise, yine 100 olguluk otopsi ve kadavra çalışmasında bu değerleri, sırasıyla %51, %29 ve %20 olarak vermiştir (4). Edwards'ın 50 olguluk kadavra çalışmasında bu değerler, sırasıyla %50, %42 ve

%8'dir (7). Gibbs'in 25 olguluk kadavra çalışmasında ise, sırasıyla %52, %24 ve %24 değerleri verilmiştir (8). Edward ve Gibbs'in bulguları yazarlar tarafından istatistiki olarak anlamlı bulunmamıştır.

Bu çalışmadan elde edilen bulgular, Woodhall'ın bulgularıyla yakın değerlerdedir. Ancak, Woodhall'ın çalışmasında "sağ-sol drenaj eşitliği" en sık görülen gruba oluştururken, bu çalışmada "sağ dominantlığı" en sık görülen gruba oluştururken, bu çalışmada "sağ dominantlığı" en sık görülen gruba oluşturmaktadır. Bulgular, diğer yazarların bulgularıyla uyumsuzdur.

Di Chiro, 35 olguluk anjiyografi serisinin %68.57'inde sinus sagittalis superior'daki kontrast maddenin hem sağ, hem de sol sinus transversus'a drene olduğunu belirtmiştir (6). Bu çalışmada ise her iki sinus transversus'a drenaj oranı %55.83 olarak bulunmuştur.

Kaplan ve arkadaşlarının 215 olguluk postmortem anjiyografi çalışmasında, sinus sagittalis superior'un sağ sinus transversus'a drenajı için %33, sol sinus transversus'a drenajı için %8 değerleri verilmiştir (11). Newton ve Potts (17), Krayenbühl ve Yaşargil (12), yaptıkları bilateral karotid anjiyografilerde, sinus sagittalis superior'un sadece sağ sinus transversus'a drenajının sadece sol sinus transversus'a drenajına göre 3 kez daha sık görüldüğünü belirtmişler, ayrıca 175 flebografinin ancak 1/5'inde sadece ipsilateral drenaj saptamışlardır. Bu çalışmada, sinus sagittalis superior'un tamamen sağa drenajı %33.50, sola drenajı %10.67 olarak bulunmuştur.

Venöz drenaj dominantlığının Tablo II'deki gibi sınıflandırılmasına literatürde rastlanmamıştır. Bulgular, bu tipte bir sınıflamanın cerrahi açıdan daha önemli olduğunu düşündürmektedir.

Confluens sinuum'un varyasyonları ve venöz drenaj dominantlığı, özellikle radikal boyun diseksiyonu yapılacak hastalarda üzerinde durulması gereken bir durumdur. Ayrıca dominant taraftaki glomus jugulare tümörü veya vena jugularis interna'ya invazyonu olan diğer lokal tümör çıkarılması operasyonlarında da bu tarafın bağlanması, önemli komplikasyonlara yol açabilir. Confluens sinuum'un varyasyonları ve venöz drenaj dominantlığının preoperatif dönemde cerrahlar tarafından bilinmesi, aşağıda tarif edilen postoperatif komplikasyonların önlenmesi açısından bilinmesi, aşağıda tarif edilen postoperatif komplikasyonların önlenmesi açısından büyük önem taşımaktadır. Özellikle venöz drenajın B ve C tiplerinde dominant tarafın bağlanma olasılığı daha da önem kazanmaktadır. Bu operasyon, baş-boyun bölgesinde, postoperatif dönemde genellikle bir miktar venöz ve lenfatik staza neden olmaktadır. Bu durumda bazı hastalarda daha ciddi olarak, çift görme, şiddetli baş ağrısı gibi semptomlara neden olan, intrakranial yapılarda venöz staz ve ödem gelişebilir. Hatta intrakranial yüksek basıncın devam etmesi halinde görme bozukluğu da ortaya çıkabilir (11).

Radikal boyun diseksiyonu sonrasında ortaya çıkan komplikasyonlarla ilgili olarak literatürde birçok araştırmaya rastlanmıştır. Marr, çalışmasında, vena jugularis interna ligasyonu sonucu "pseudotumor cerebri" tablosu oluştuğunu bildirmiştir (14). Barber, Cook, Jones, Kaplan, Morfit, Sugarbaker ve Torti ise yayınlarında, baş-boyun bölgesinde aşırı ödem ve siyanoz, baş ağrısı, pupil ödemi, bulanık görme, görme kaybı, şuur kaybı, konfüzyon, konvülsiyon, hemiparezi gibi postoperatif komplikasyonların geliştiğini bildirmişlerdir (1,5,10,11,15,18,19). Nagao ise deneysel bir çalışmada, intraventriküler ve servikal subaraknoid serebrospinal sıvı basıncı 10 mmHg'nin üzerinde olduğunda transtentorial ve/veya tonsiller herniasyon olduğunu göstermiştir (16).

Radikal boyun diseksiyonundan sonra gelişen durumla ilgili olarak yazarlar arasında iki farklı görüş vardır. Bazı yazarlar, boyun diseksiyonundan sonra yeni anatomik yapıya adaptasyonun birkaç gün içinde, kolaylıkla gerçekleştiğini ileri sürmektedirler (1,2,5,9,18). Öte yandan her iki taraf vena jugularis interna çıkarıldıktan sonra vertebral venöz pleksus aracılığı ile yeterli venöz drenajın sağlanabildiği olgular da vardır. Bazı yazarlar ise, yeni venöz drenaj şekline adaptasyonun, venöz sistemdeki varyasyonlara ve dominant tarafın bağlanıp bağlanmamasına göre değişebileceğini savunmaktadırlar (10,11,14,15).

Radikal boyun diseksiyonunda, bazı durumlarda vena jugularis interna'nın çift taraflı çıkarılması gerekebilir. Bu durumda post-operatif komplikasyonların oluşma şansı, tek tarafta vena jugularis interna'nın çıkarılması ile ortaya çıkan durumlardan daha yüksektir (15).

Bu çalışmadan elde edilen bulgular ve literatür bilgileri, beyin venöz sinüsleri ve venöz drenaj dominantlığının çeşitli varyasyonları olduğunu göstermektedir. Spesifik intrakranial venöz kanallar, bazen, vena jugularis interna'nın ligasyonunu imkansız kılan anomali ve gelişme geriliği gösterebilir (15). Örneğin Sugarbaker, vena jugularis interna ligasyonu yapılan bir hastanın postmortem incelemesinde, sağ sinus transversus'un gelişmediğini görmüştür (18). Bir taraf beyin hemisferindeki venöz kan, anastomotik Labbe veni aracılığı ile confluens sinuum'dan karşı taraf jugular venöz sisteme geçemezse, o beyin hemisferi, özellikle temporal lobun arka kısmı, venöz infarkt riski altında kalır (13).

Özellikle radikal boyun diseksiyonu yapılacak hastalarda ve vena jugularis interna'nın bağlanmasını gerektirebilecek operasyonlarda beyin venöz sinüslerinin şekli ve venöz drenaj dominantlığının preoperatif dönemde birlikte değerlendirilmesi cerrah için önemli bir yol gösterici olacaktır.

Yazışma Adresi : Dr. M. Barbaros Durgun
Hacettepe Üniversitesi Tıp Fakültesi
Anatomi Bilim Dalı 06100 Sıhhiye-Ankara
Tel : 310 35 45 / 2357

KAYNAKLAR

1. Barber Kw, Beahrs Oh: Bilateral radical dissection of the neck. Arch Surg 83:388-394, 1961
2. Batson Ov: Anatomical problems concerned in the study of cerebral blood flow. Fed Proc 3:139-144, 1944
3. Bisaria KK: Anatomic variations of venous sinuses in the region of the torcular Herophili. J Neurosurg 62:90-95, 1985
4. Browning H: The confluence of dural venous sinuses. Am J Anat 93:307-329, 1953
5. Cook Aw, Freund Hr, Browder Ej: Venous patterns following occlusion of the jugular system as demonstrated by jugular venography. Surgery 44:338-344, 1958
6. Di Chiro G: Angiographic patterns of cerebral convexity veins and superficial dural sinuses. Am J Roentgenol 87:308-321, 1962
7. Edwards EA: Anatomic variations of cranial venous sinuses. Arch. Neurol 26:801-814, 1931
8. Gibbs El, Gibbs FA: The cross section areas of the vessels that from the torcular and the manner in which flow is distributed to the right and to the left lateral sinus. Anat Rec 59:419-425, 1934
9. Gius JA, Grier DH: Venous adaptation following bilateral radical neck dissection with excision of the jugular veins. Surgery 28:305-319, 1950
10. Jones RK: Increased intracranial pressure following radical neck surgery. Arch Surg 63:599-603, 1951
11. Kaplan HA, Browder J, Knightly JJ, et al: Variations of the cerebral dural sinuses at the torcular Herophili. Am J Surg 124 (4): 456-461, 1972
12. Krayenbuhl HA, Yaşargil MG: Cerebral Angiography. Butterworth co, 1968, pp:113-121
13. Lanzieri CF, Sacher M, Duchesneau PM, et al: The preoperative venogram in planning extended craniectomies. Neuroradiology 29:360-365, 1987
14. Marr WG, Chambers RG: Pseudotumor cerebri syndrome: following unilateral radical neck dissection. Am J Ophtal 51:605-611, 1961
15. Morfit M, Cleveland H: Permanent increased intracranial pressure following unilateral radical neck dissection. Arch Surg 76:713-719, 1958
16. Nagao S, Sunami N, Tsutsui T, et al: Acute intracranial hypertension and brainstem blood flow. J Neurosurg 60:566-571, 1984
17. Newton TH, Potts DG (1974) Radiology of the skull and brain. Angiography, Saint Louis, Vol 2 Book 3, The C.V. Mosby Company, 1974, pp:1851-1877.
18. Sugarbaker Ed, Wiley HM: Intracranial pressure studies incident to resection of the internal jugular veins. Cancer 4:242-250, 1951
19. Torti RA, Ballantyne AJ, Berkeley RG: Sudden blindness after simultaneous bilateral radical neck dissection. Arch Surg 88:271-274, 1964
20. Woodhall B: Variations of the cranial venous sinuses in the region of the torcular Herophili. Arch Surg 33:297-314, 1936