

# SUBEPENDİMAL DEV HÜCRELİ ASTROSİTOMA İLE BİRLİKTE OLAN TÜBEROSKLEROZ OLGUSU

A CASE OF TUBEROUS SCLEROSIS ASSOCIATED WITH SUPERENDYMAL GIANT CELL ASTROCYTOMA

Muammer DOYGUN, Ahmet BEKAR, Ender KORFALI, Kaya AKSOY, Şahsine TOLUNAY

Uludağ Üniversitesi Tıp Fakültesi Nöroşirürji ve Patoloji Anabilim Dalı

Türk Nöroşirürji Dergisi 3 : 213-215, 1992

**ÖZET :** İntraventriküler yerleşimli subependimal dev hücreli astrositoma ile birlikte olan bir tüberoskleroz olgusu nadir görülmesi ve tedavinin standardize edilmemiş olması nedeniyle, literatürle karşılaştırılarak takdim edildi.

**Anahtar Kelimeler :** Subependimal dev hücreli astrositoma, Tüberoskleroz, Beyin tümörü.

**SUMMARY :** Intraventricular subependymal giant cell astrocytoma with tuberous sclerosis is rarely seen and has no standardized treatment. Here we report a case with a review of the literature.

**Key Words :** Subependymal giant cell astrocytoma, Tuberous sclerosis, Brain tumour.

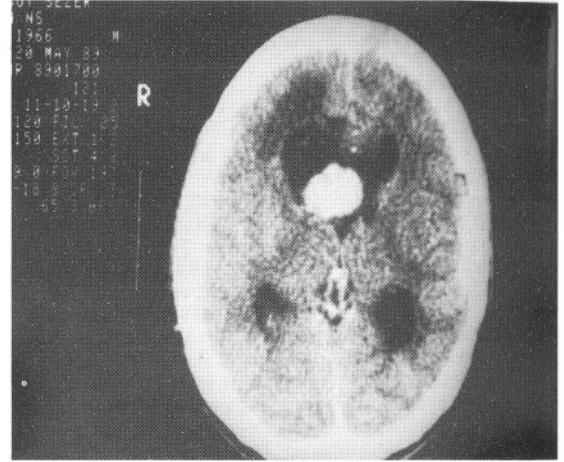
## GİRİŞ

Tüberoskleroz (TS) epilepsi, mental retardasyon ve facial sebace adenom özellikleri gösteren, organlarda hamartomlarla karakterize, otozomal dominant geçişli bir hastalıktır (1). TS'un intrakranial lezyonları, subependimal nodüller, periventriküler kalsifikasyon, intraparankimal tuberler ve subependimal dev hücreli astrositoma gibi serebral neoplazmlardır (12). Beynin germinal tabakası olan subependimal nodülünden geliştiği kabul edilen subependimal dev hücreli astrositoma TS ile birlikte (%9-18) oranında görülmektedir (1,6,12,14).

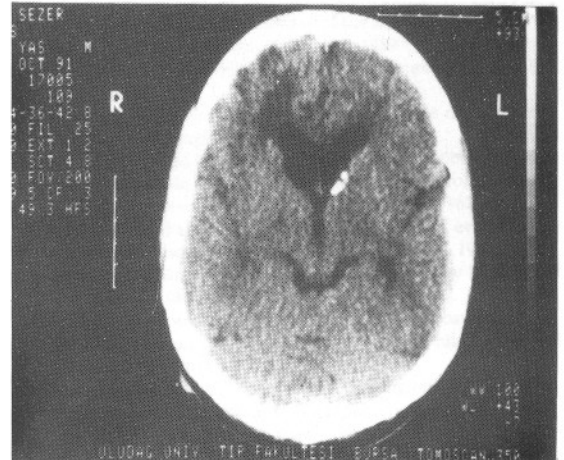
Bu makalede klinik ve radyolojik olarak tanısı konmuş, intraventriküler dev hücreli astrositoma ile birlikte olan TS olgusu, tanı ve tedavi prensipleri yönünden tartışıldı.

## OLGU

6 yıldan beri jeneralize epilepsi nöbetleri nedeni ile antiepileptik tedavi altında olan 23 yaşındaki erkek hasta, nöbetlerin sıklaşması, baş ağrısı ve kusma yakınması ile müracaat etti. Nörolojik olarak bilateral staz papiller ve sağ gözde fakoma dışında bulgu saptanmadı. Fizik muayenede facial adenoma sebaceum, sırtta ve lomber bölgede akromik deri lezyonları, sağ ayak başparmakta subungual fibroma tesbit edildi. Kraniyografide, orta hatta kalsifikasyon, KT'de serebellar ve periventriküller kalsifiye nodüller, foramen Monro seviyesinde kontrast tutan kitle ve ventriküler dilatasyon (Şekil 1), EEG'de yavaş ve keskin dalgalarla karakterli, diffüz serebral kortikal fonksiyon bozukluğu görüldü. Kitle anterior transkortikal girişimle total olarak çıkarıldı (Şekil 2). Makros-

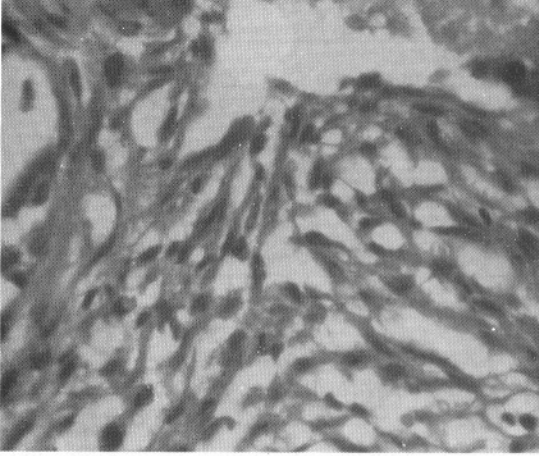


Şekil 1



Şekil 2

kobik olarak vaskülariteden zengin anjiomatöz nitelikte, histolojik özellikleri malignite göstermeyen, subependimal dev hücreli astrositomaya uygundu (Şekil 3). Postoperatif nörolojik defisiti olmayan hasta radyoterapiye sevk edildi. Olgunun 3 yıllık takibinde epilepsi nöbetleri 300mg/gün difenilhidantoinle kontrol altındadır.



Şekil 3

### TARTIŞMA

TS'un klinik triadını adenoma sebaceum (%53-90), epilepsi (%80), ve mental retardasyon (%56-82) oluşturur (9). Akromik cilt lezyonları, Shagreen lekeleri, subungual fibroma ve retinal fakomalar diğer klinik bulgulardır (1,3,4,5,7,8,9,10,11,15,17,18). Olgumuzda adenoma sebaceum, epileptik nöbet, sırta ve lomber bölgede akromik deri lezyonları, subungual fibroma ve sağ gözde fakoma tesbit edildi. Zeka seviyesi normaldi. Literatürde, zeka seviyesi %38 oranında normal olarak bildirilmektedir (15).

Hastaların erken başvuru sebebi sıklıkla, kitlenin foramen Monro'yu tıkaması sonucu gelişen, hidro-sefali semptomlarıdır (4,6,10,13,18). Olgumuzda ilk semptom 6 yıl önce başlayan epilepsidir. Nöbetlerin sıklanması ve artmış kafa için basıncı semptomları ile başvurmuştur.

TS'un, santral sinir sistemi bulguları sıklıkla serebruma lokalizedir. Serebellum, bazal ganglionlar, beyin sapı ve spinal kord tutulumu nadiren bildirilmiştir (14,15). Olgumuzda serebrum ve serebellum tutulumu mevcuttur.

TS'da tuberler ve subependimal dev hücreli astrositoma olmak üzere, benzer iki lezyon tanımlanmıştır. Her ikisinde kalsifikasyon göstermelerine rağmen, gliomalar kontrast tutmaları ile kolaylıkla ayrılabilir (15,18). Olgumuzda, literatürle uyumlu olarak, lateral ventrikül frontal boynuz lokalizasyonunda, foramen Monro'yu tıkayan subependimal dev hücreli

astrositoma saptanmıştır (12,15,18).

Subependimal tümörler, direkt grafilerde, genellikle foramen Monro'ya yakın veya periventriküler bölgede nokta şeklinde kalsifikasyonlar gösteren kalsifiye tümörlerdir (2,7,9,11,13,14,15,16,18).

Histopatolojik olarak subependimal dev hücreli astrositomalar subependimal nodüllerden gelişirler (6,14,18) ve çok yavaş büyüyen benign tümörlerdir (11,12). Ciddi vakaların %30'u 5 yaşın altında ölmektedir. %50-70 oranında erişkin yaşa erişemezler (15). Bu tip tümörler neoplazm ile heterotipi arasında yorumlanmaktadır (14,15). Lezyonun ana yapısının displazi mi yoksa, neoplazi mi olduğu tartışması nedeniyle, cerrahi tedavi iyi bir şekilde standardize edilememiştir (14). Operasyon için tek endikasyon, beyin omurilik sıvısı sirkülasyonunun bozulmasına bağlı olarak ortaya çıkan hidrosefali olarak kabul edilmektedir (10,14,15). İntrakranial hipertansiyon ve hidro-sefalisi olmayan olgularda, KT ile takip tavsiye edilmektedir (9,15,18). Olgumuz intrakranial hipertansiyon ve hidrosefali nedeniyle operasyona alınarak, sağ lateral ventrikül içindeki kitle total olarak çıkarıldı.

Bu tip tümörlerin radyoterapiye hassasiyeti fazla değildir (6,18). Yayınlanan serilerin hiçbirinde invazif tümör olarak kabul edilmemiştir (14). Ancak postoperatif radyoterapinin yararlı etkileri tam olarak ispatlanmamasına rağmen (15), hastamız postoperatif dönemde radyoterapiye sevk edilmiştir.

Literatürde inkomplet olgularda "shunt" tavsiye edilmektedir. Ancak "shunt" işlemi, tümör rezeksiyonunun büyük risk taşıdığı durumlarda dikkate alınmalıdır (15).

**Yazışma Adresi :** Dr. Muammer DOYGUN

U.Ü. Tıp Fakültesi Nöroşirürji Anabilim Dalı  
BURSA

### KAYNAKLAR

1. Altman NR, Purser RK. Post MJD: Tuberos Sclerosis: Characteristics at CT and MR Imaging. Radiology 167:527-532, 1988
2. Bernstein M, Hoffman HJ, Halliday WC, et all: Thalamic tumors in children. J Neurosurg 61:649-656, 1984
3. Cooper JR: Brain tumors in hereditary multiple system hamartomatosis (tuberos sclerosis). J Neurosurg 34:194-202, 1971
4. Fitz CR, Harwood-Nash DCF, Tompson JR: Neuroradiology of Tuberos Sclerosis in Children. Radiology 110:635-642, 1974
5. Gomez MR, Mellinger JF, Reese DF: The Use of Computerized Transaxial Tomography in the Diagnosis of Tuberos Sclerosis. Mayo Clin Proc 50:553-556, 1975
6. Hahn JS, Bejar R, Gladson CL: Neonatal subependymal giant cell astrocytoma associated with tuberos sclerosis: MRI, CT, and ultrasound correlation. Neurology 41:124-128, 1991
7. Holt JF, Dickerson WW: The Osseous Lesions of Tuberos Sclerosis. Radiology 58(1):1-8, 1952
8. Kapp JP, Paulson GW, Odom GL: Brain Tumors with Tuberos Sclerosis. J Neurosurg. 26:191-202, 1967

9. Kingsley DPE, Kendall BE, Fitz CR: Tuberos sclerosis: a clinico-radiological evaluation of 110 cases with particular reference to atypical presentation. *Neuradiology* 28:38-46, 1986
10. Koos WT, Miller MH: Tumors of the Cerebral Hemispheres Types of Tumors. *Tuberos Sclerosis: Intracranial Tumors of Infants and Children*. Georg Thieme Verlag, Stuttgart, 1971, pp141-147.
11. Lee BCP, Gawler J: Tuberos Sclerosis. *Radiology* 127:403-407, 1978.
12. Legge M, Sauerbrei E, Macdonald A: Intracranial Tuberos Sclerosis in Infancy. *Radiology* 153:667-668, 1984
13. Mc Murdo SK, Moore SG, Brant-Zawadzki M, et al: MR Imaging of Intracranial Tuberos Sclerosis. *AJNR* 8:77-82, 1987
14. Morimoto K, Mogami H: Sequential CT study of subependymal giant-cell astrocytoma associated with tuberos sclerosis. *J Neurosurg* 65:874-877, 1986
15. Nagib MG, Haines SJ, Erickson DL, et al: Tuberos Sclerosis: A Review for the Neurosurgeon. *Neurosurgery* 1(14):93-98, 1984
16. Oot RF, New PFJ, Rosan BR, et al: The Detection of Intracranial Calcifications by MR. *AJNR* 7:801-809, 1986
17. Vaghi M, Visciani A, Binelli S, et al: Cerebral MR Findings in Tuberos Sclerosis. *J Comput Assist Tomogr.* 11(3):403-406, 1987
18. Winter J: Computed Tomography in Diagnosis of Intracranial Tumors Versus Tubers in Tuberos Sclerosis. *Acta Radiologica* 23(4):337-344, 1982