

Nöroşirürji'de Fibrin Yapıştırıcıların Kullanımı: 6 Olgunun Analizi

The Use of Fibrin Sealant Products in Neurosurgery: Analysis of 6 Cases

CAHİDE TOPSAKAL, ŞEREF BARUT, TURGAY BİLGE, YÜKSEL ŞAHİN,
NACİ ALTUNDAL, YUNUS AYDIN

Taksim Hastanesi Nöroşirürji Kliniği Taksim - İstanbul

Özet : Nöroşirürjide fibrin yapıştırıcıların kullanılması giderek hız kazanmakta ve yeni uygulama alanı bulmaktadır. İnsan fibrininin nonnörotoksik ve mükemmel yapıştırıcı özelliğinin ortaya konması ile bu maddelerin nöroşirürjide, özellikle nörotravmatolojide kullanımı bir gereklilik halini almıştır. Yazımızda Taksim Hastanesi Nöroşirürji Kliniğinde fibrin yapıştırıcı kullandığımız 6 vaka (ikisi perop gelişen dura laserasyonu) sunulmuş ve erken sonuçları bildirilmiştir.

Anahtar Kelimeler : Fibrin yapıştırıcı, likör fistülü, mikrocerrahi anastomoz, periferik sinir rejenerasyonu.

Summary : The use of fibrin sealant products in neurosurgery is gradually gaining popularity and finding new application fields. By the time the nonneurotoxic and perfect sealing features of the human fibrin have been recognized, the use of these products has become substantial in neurosurgery and especially in neurotraumatology. In our manuscript, we have presented 6 case reports (two of them being peroperative dural laserations) in whom we used fibrin sealant products in our neurosurgical department at Taksim Hospital; and their initial outcomes have been documented respectively.

Key Words : Fibrin sealant, liquor fistula, microsurgical anastomosis, peripheral nerve regeneration.

GİRİŞ

Medikal yapıştırıcıların kullanımı cerrahi tekniklerde önemli yer tutmaktadır. Yakın zamana dek siyanoakrilat gibi sentetik yapıştırıcıların neurotoksik olmaları, bağ dokusu reaksiyonunu artırması ve polimerize olduğu zaman beyin dokusunda hasara yol açmaları nedeni ile nöroşirürjide kullanılamamış olmalarına karşılık, iyi doku toleransına sahip olan fibrin solüsyonlarının doku yapıştırıcısı olarak uygulanmaya geçmesi ile özellikle nörotravmatolojide, vasküler nöroşirürjide, nöroonkolojide, kranial ve periferik sinir cerrahisinde yeni uygulama alanları açılmıştır (2,6,16).

Dura mater'in 'su geçirmez tarzda' kapatılma zorunluluğu ve bu işlem sırasında olabilecek bir

aksaklık, nöroşirürji pratiğinde önemli komplikasyonlarla sonuçlanır. Likör fistülü, menenjit ve bunlara sekonder gelişebilen komplikasyonlar, morbidite ve mortaliteyi önemli derecede etkiler (3,4, 8,12,14).Dural lezyonların tamirinde fibrin yapıştırıcıların dikiş + yapıştırma tekniği ile kombine kullanımının sızıntısız bir kapatma ve emniyet sağladığı ileri sürülmektedir (1,11,12,14,15).Vasküler nöroşirürjide eksternal-internal karotid arter anastomozlarında, karotiko-kavernöz fistül kapatılmasında, dikiş-ilmek sayısının azalması, düşük stenoz riski ve ameliyat süresinin kısılması, önemli avantajlar olarak sayılmaktadır.(1,6,9).Anevrizma ameliyatlarında "coating" endikasyonu olduğunda (1), veya kliplenmiş anevrizmalarda(9) anevrizmal

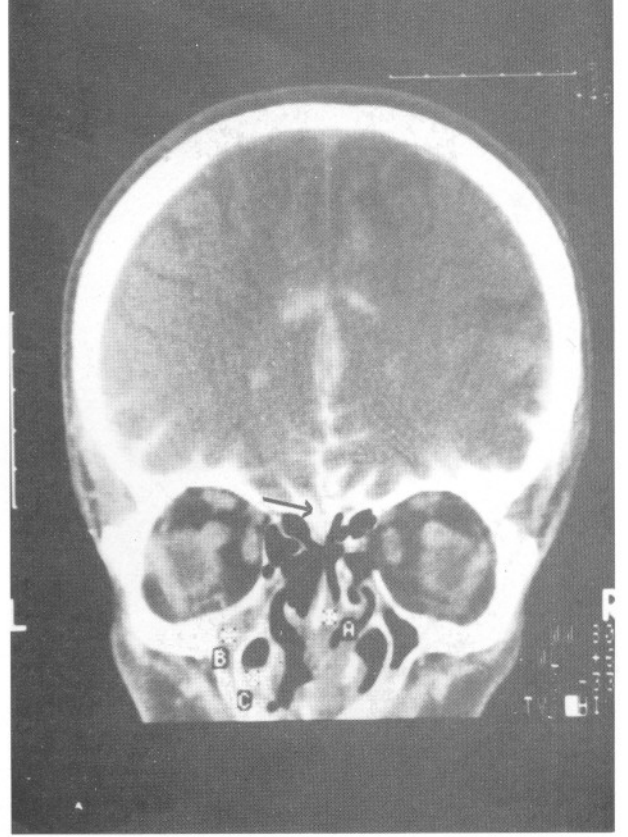
cidarın kuvvetlendirilmesi için dura veya adalenin tespitinde kullanılabilmekte; büyük intraserebral hematomların boşaltılması, ya da glomus jugulare gibi kanamalı tümörlerin çıkarılmasını takiben emin bir hemostaz sağlanmasına yardımcı olmakta(1,4,9), nöroanastomozların tansiyonsuz olarak yapılması mümkün olmaktadır(5). Sinir transplantasyonlarında klasik dikiş yöntemlerine göre fibrin yapıştırıcıların daha iyi motor ve duyu fonksiyonu sağladığı ileri sürülmektedir (5,16,17).Son yıllarda uygulanması giderek artan bir diğer yöntem ise kemik defektlerinin tamirinde fibrin -kemik tozu karışımlarının kullanılmasıdır (4,8,10).

Kliniğimizde Aralık 89-Kasım 92 tarihleri arasında ikisi perop oluşan dura laserasyonu olmak üzere toplam 6 vakada fibrin doku yapıştırıcısı kullandık. Gayet iyi sonuçlar aldığımız bu vakaları erken sonuçlarıyla sunmak istedik.

OLGULAR

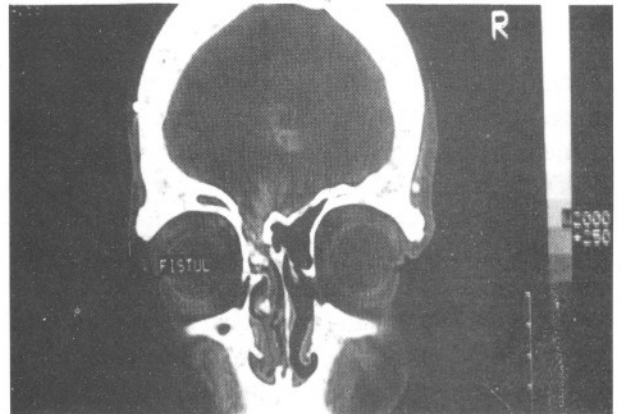
OLGU 1. 41 yaşında erkek hasta, rinore nedeni ile kliniğimize başvurdu. Hikayesinde 20 yıl öncesine ait trafik kazası ve bundan 10 yıl sonra epileptik nöbet ve rinore, ardından menenjit atağı mevcut. Aralıklarla devam eden rinoresi 89 da artınca başvurduğu sağlık kuruluşunda tetkik edilerek paranasal sinüs fraktürü saptanmış,ve opere edilerek kemik ve dura defekti tamir edilmiş ancak likör akışı kesilmeyince kliniğimize başvurmuş.Muayenesinde şuur açık,koopere, oriente, ve nörolojik defisit saptanmayan hastanın tüm rutin tetkikleri normal bulundu. Kraniografide geçirdiği ameliyata ait kraniotomi defekti; BBT sinde sol frontal, maksiller, etmoid sinüslerde ve lamina kribroza'da fraktürler ve buralardan likör kaçağı saptandı (Şekil 1). Hasta operasyona alınarak ön fossa eksplorasyonu ile lamina kribroza üzerindeki defekt, fasya grefti + fibrin doku yapıştırıcısı ile tamir edildi.Postop komplikasyon gelişmeyen ve rinoresi kesilen hastanın 1,3,6, 12 ve 18nci aylarında yapılan kontrollerinde patoloji saptanmamıştır.

OLGU 2. 39 yaşında erkek hasta, rinore nedeni ile kliniğimize başvurdu. Hikayesinde 22 yıl önce kuşunlanmaya ait beyin ameliyatı, bundan 5 yıl sonra likör fistülü sebebiyle ikinci bir beyin ameliyatı, takiben 8 menenjit atağı mevcut olan hastada 8 ay önce spontan rinore gelişmiş.Nörolojik muayenesinde şuur açık, koopere, pupillalar izokorik, ışık refleksi solda(-), fundoskopide solda optik atrofi ve sol 6.sinir paralizisi ile sol hemihipoestezi mevcut. Direkt

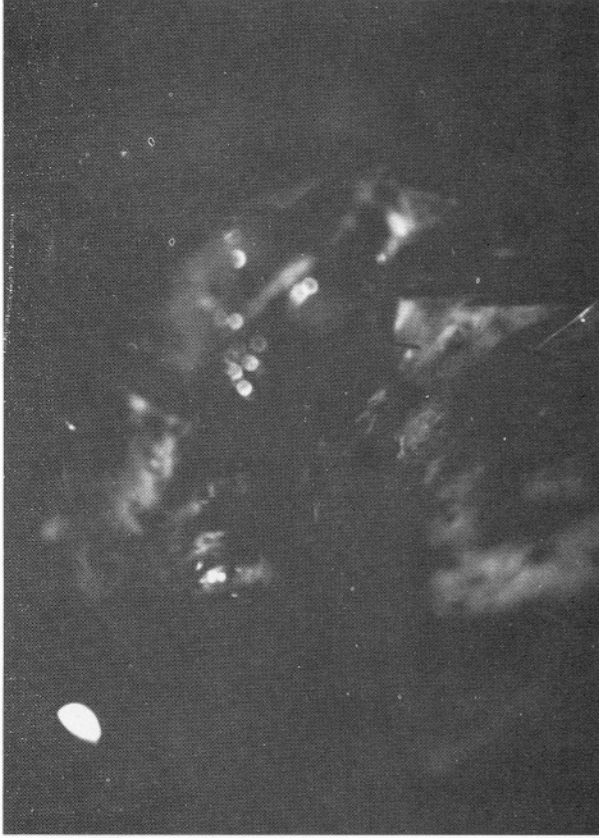

Şekil 1 : Olgu 1'in intratekal kontrastlı koronal BT tetkikinde sol frontoetmoidal defekt ve kontrast geçişi.

kraniografide geçirilmiş kranial ameliyatlara ait defektler dışında özellik yok. İntratekal kontrastlı kranial BT tetkikinde sol frontal sinüs medial bölümün tavan ve tabanda ve sol lamina kribroza ön bölümünde defekt ve buradan likör fistülü olduğu tespit edildi (Şekil 2). İntratekal Tc 33 verilerek yapılan radiyozotop sisternografi incelemesi de bunu doğruladı.



Şekil 2 : Olgu 2'nin intratekal kontrastlı koronal BT kesitinde sol frontobazalde, lamina kribroza'da defekt ve kontrast geçişi.

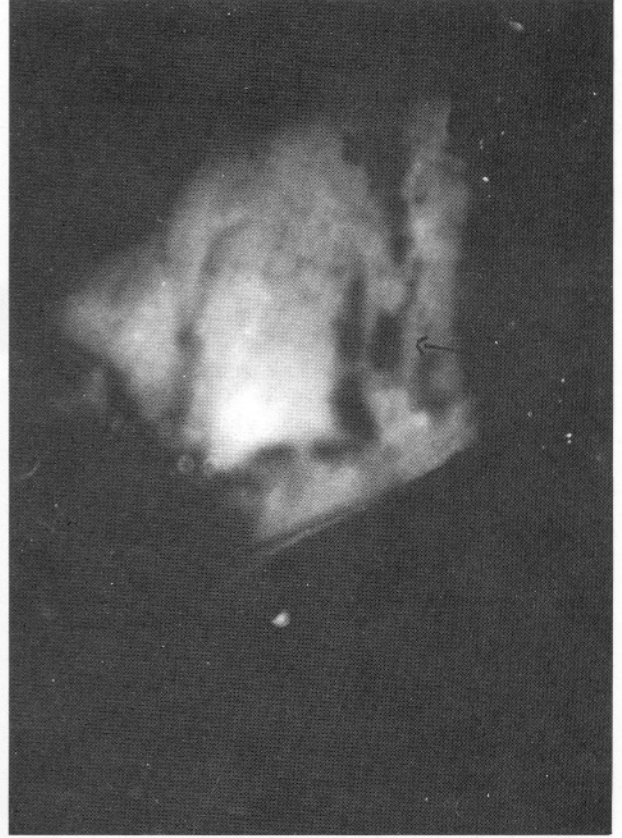


Şekil 3 : Olgu 2'nin mikroişirürjikal intradural anterior fossa eksplorasyonu ile ortaya konulan defekt.

Laboratuvar tetkiklerinde lökositoz (18.300 mm^3) dışında patoloji olmayan hastaya mikroişirürjikal teknikle, intradural anterior fossa eksplorasyonu yapılarak krista galli ve planum sfenoidale kenarındaki 2 ayrı kemik-dura defekti otojen fascia grefti + fibrin yapıştırıcısı kullanılarak kapatıldı (Şekil 3.4). Postop dönemde rinorenin durduğu gözlemlendi. Komplikasyon gelişmeyen hastada 2 yıllık takip süresi içinde patoloji yoktu.

OLGU 3: 15 yaşında erkek hasta, 5 ay önceki geçirdiği travmaya bağlı sol bacağına hareket ettireme nedeniyle başvurdu. Nörolojik muayenesinde sol ayak ve başparmak dorsifleksiyonunda motor güç 05, sol ayak başparmak plantar fleksiyonunda 25 idi; sol bacak fibular sinir dağılımında parestezi, sol Aşil refleksinin abolik olması dışında patoloji yoktu. EMG tetkikinde sol N.fibularis tam kesisi tespit edildi. Sol tibia grafisinde tibiada iç yandan vidalanmış kallus oluşmuş kırık saptanan hastanın diğer rutin tetkikleri normaldi.

Hastaya sol derin peroneal sinir nörolizi ve ara-



Şekil 4 : Defektin greft + fibrin yapıştırıcısı ile tamir edilmiş hali.

ya N.suralis grefti konarak sütür + fibrin yapıştırıcı kombine kullanımı ile yardımıyla nörorafi uygulandı. Postop komplikasyon görülmeyen hasta fizik tedavi önerilerek çıkarıldı. Bir yıl süreyle yapılan aralıklı kontrollerinde motor gücünde minimal gelişme kaydedildi.

OLGU 4: 23 yaşında erkek hasta 3 aydır mevcut sol lumbosiyatalji nedeniyle kliniğimize başvurdu. Nörolojik muayenede sol Laseque 30'(+), sağda kontralaseque (+) tespit edildi. Spinal MRI tetkikinde sol L5-S1 ve L4-5 santral, L3-4 sol parasantral disk protrüzyonu saptandı. Hastaya sol L3-4, L4-5, L5-S1 diskektomi uygulandı. Operasyon sırasında oluşan dura laserasyonu, fascia grefti konarak fibrin yapıştırıcı yardımıyla kapatıldı. Postop komplikasyon gelişmedi. Altı ay süreyle takibedilen hastada likör kaçağı saptanmadı.

OLGU 5 : 50 yaşında erkek hasta, akut sol siyatalji nedeni ile kliniğimize başvurdu. Yapılan nörolojik muayenesinde sol L4 hipoestezi, hipoaljezi; sol L5-S1 hipoestezi-hipoaljezi ve sol Aşil refleksi abolik

bulundu. Spinal BT sinde L3-4 median disk hernisi; L5-S1 extrude sol paramedian disk hernisi saptanan hastaya sol L5-S1 diskektomi uygulandı. Operasyon sırasında oluşan dura defekti sütünle onarılmasına rağmen postop likör fistülü gelişti ve tekrar ameliyata alınarak dura çentiği fasia grefti + fibrin yapıştırıcı ile tamir edildi. Postop likör kaçağı oluşmayan hasta salah ile çıkarıldı. Altı ay süreyle aralıklı takibedilen hastada likör kaçağına ait herhangi bir patoloji saptanmadı.

OLGU 6 : 33 yaşında kadın hasta, 1 ay önce sol bacak dizaltından girip uyluk dış yan yüzden çıkan kurşunlanma nedeniyle Ortopedi kliniğine başvurmuş ve direkt grafilerinde sol tibia üst 1/3 ve fibula başı kırığı saptanması üzerine 1 hafta sonra ameliyata alınarak eksternal fiksasyonla kırık tespiti sağlanmış. EMG tetkikinde sol N. Fibularis tam tutulumu tespit edilen hastanın nörolojik muayenesinde, sol ayak bileği ve parmaklarının dorsofleksiyonu 05; sol ayak başparmağı dorsal yüzde hipoestezi saptandı. Hasta opere edilerek sol N. Fibularis eksplorasyonu ve sütün + fibrin doku yapıştırıcısı tekniği ile nörorafi uygulandı. Postop yapılan kontrollerinde ilk 6 ay sonunda sol ayak bileği ve başparmak dorsofleksiyonu 15; ilk yıl sonunda 25; 2 nci yıl sonunda ise 35 gücünde tespit edilmiştir.

SONUÇLAR

Çeşitli yerlerinde ve değişik lezyonları sebebiyle fibrin doku yapıştırıcısı kullandığımız 6 vakanın hiçbirinde fibrin doku yapıştırıcısı kullanımından kaynaklanan herhangi bir komplikasyon ile karşılaşmadık. Likör fistülü sebebiyle ameliyat edilen 4 vakada likör fistülü tekrarlamadı ve postop seyirlerinde bununla ilgili bir komplikasyon gelişmedi. Periferik sinir anastomozu yapılan 2 vakada ameliyat süresinin bariz olarak kısaldığı gözlemlendi.

TARTIŞMA

Yüzyılın başlarında Morawitz tarafından kanın pıhtılaşma mekanizmasının ortaya konmasını takiben fibrinojenin fibrine dönüşümü araştırmacıların ilgisini çekmiş, dokuların yapıştırılması ve hemostazın sağlanmasında oynayabileceği roller araştırılmıştır. Tidrick ve Curonkide deri greftlenmesinde trombin ekli kan plazması ve fibrin solüsyonları kullanmak istemiş, dayanıklılığın sağlanamaması üzerine başarılı olamamışlar, bu yöntem ancak 1972 de Matras'ın öncülüğünde kullanılır hale gelebilmiştir (2,3,5).

Hastalarımızda kullandığımız fibrin kaynaklı doku yapıştırıcısı (Tissucol = TISSEEL. Two component fibrin sealant)*, 3 aşamalı test ile virüs taramasında sağlam bulunan gönüllülerin plazmasından elde edilmiştir. Vücut tarafından rezorbe olabilen bu doku yapıştırıcısı iki komponentten oluşmuştur. 1. komponent fibrinojen, Faktör 8, fibronektin, aprotinin ve plasminojen içermektedir. 2. komponent trombin solüsyonudur, Trombin ve Ca+2 içermektedir. Dolayısıyla sentetik madde içermemekte ve nonnörotoksik özelliği nedeni ile nöroşirürjikal ameliyatlarda güvenle kullanılabilmişlerdir (3).

Vakalarımızda ulaştığımız iyi sonuçlar, maddenin biyolojik özelliklerinden ve yapıştırma yeteneğinden kaynaklanmaktadır. Ayrıca doku toleransına ek olarak yapıştırıcının esnekliği de büyük yarar sağlamakta, fizyolojik madde kullanılması ile yara iyileşme süreci hızlanmaktadır. Yaklaşık 1 cm² alana kadar dura lezyonlarında direkt kullanım, daha büyük lezyonlarda ise bir greft ile kombine kullanım önerilmekte olup 1 nolu vakamızda olduğu gibi frontoethmoidal travmatik dura defektlerinde yaklaşık 9 cm² ye varan defekt greft ile birleştirilip doku yapıştırıcısı kullanmak sureti ile emniyetle kapatılabilmektedir. Van Velthoven transfenoidal mikrocerrahi sonrasında likör kaçağının önlenmesinde sellar ve sfenoidal defektin kas ve yağ dokusu yerine fibrin ve otolog greft kombinasyonu kullanıldığında postop rinore insidansının diğerine göre (%1,5-9,6) azaldığını (%1-4,4) belirtmektedir (13) Yine Hirsch derin yerleşimli subkortikal lezyonlarda eğer ventriküle girilmişe balon şişirme yöntemi ile yaptığı kortikal insizyonu likör kaçağı ve subdural kolleksiyonu önlemek amacıyla fibrin yapıştırıcı ile örtmektedir (7). Diğer yandan Shaffrey intraop BOS kaçağına fazla aday olanlarda fibrin kullanımındaki başarı oranını (%93), preop fistül tanısı alanlara göre (%67) belirgin ölçüde yüksek bulmuştur (12).

Spinal cerrahi, özellikle disk cerrahisi sırasında oluşabilecek dura zedelenmelerinde büyük kolaylık sağlayan bu teknik, periferik veya kranial sinir anastomozlarında, operasyon süresini kısaltması ve tansiyonsuz greftlemeyi sağlaması ile arzu edilen fizyolojik neticelerin alınabilmesine katkıda bulunmaktadır (1,2,8,16,17). Ono fibrin yapıştırıcısını ince otojen kemik fragmanlarıyla karıştırmak suretiyle elde ettiği karışımı spinal cerrahide greft maddesi olarak posterolateral; anterior füzyonlarda ve kemik defekt greftlerinde kullanmış ve iyi sonuçlar elde etmiştir (10).

Gelecekte sütürsüz kapatma tekniklerini gündeme getirmesi beklenen bu yeniliğin taşıdığı finansal dezavantajın giderilmesi durumunda daha sık kullanılacağı inancını taşıyoruz.

Yazışma Adresi : Dr. Yunus Aydın
Taksim Hastanesi Nöroşirürji Kliniği
Taksim-İSTANBUL

KAYNAKLAR

1. Benericetti E, Dorizzi A and Taborelli A: New application of fibrin sealant in neurosurgery. Schlag G, Redl H(Eds), in Fibrin Sealant in Operative Medicine, Ophthalmology - Neurosurgery. Vol 2: Springer-Verlag Berlin-Heidelberg: 1986:107-115
2. Boedts D: Nerve anastomosis by a fibrinogen tissue adhesive. J. Head and Neck Pathol. 3:86-89, 1982
3. Dinges HP, Redl H, Matras H, Kuderna H: Water-tight closure of the spinal dura (with special reference to inhibition of fibrin clot lysis) in International meeting of the Joseph Society, Salzburg, Austria, June 1980
4. Draf W: Fibrinogen glue in reconstructive surgery of the skull base. Facial Plastic Surgery 2(4):341-350, 1985
5. Egloff DV, Narakas A and Bonnard C: Results of nerve graft with Tissucol (Tisseel) anastomosis. Schlag G, Redl H (Eds), in Fibrin Sealant in Operative Medicine, Ophthalmology - Neurosurgery. Vol 2: Springer-Verlag Berlin-Heidelberg: 1986:181 - 185
6. Hasegawa H, Bitoh S, Obashi J and Maruno M: Closure of carotid -cavernous fistulae by use of a fibrin adhesive system. Surg Neurol 24:23-6, 1985
7. Hirsch JF, Sainte-Rose C: A new surgical approach to subcortical lesions: balloon inflation and cortical gluing. Technical note. J Neurosurg 74:1014-7, 1991
8. Knöringer P: Use of fibrin glue for sealing and prophylaxis of cranial and spinal CSF fistulae: Indications, technique and results. Schlag G, Redl H(Eds), in Fibrin Sealant in Operative Medicine, Ophthalmology Neurosurgery. Vol 2: Springer-Verlag Berlin-Heidelberg: 1986:148-156
9. Lee KC, Park SK, Lee KS: Neurosurgical application of fibrin adhesive. Yonsei Med J 32(1):53-57, 1991
10. Ono K, Shikata J, Shimizu K, Yamamuro T: Bone-fibrin mixture spinal surgery. Clin Orthop, 275:133-9:1992
11. Pomerans S, Constantini S, Umansky F: The use of fibrin sealant in cerebrospinal fluid leakage. Neurochirurgia 34(6): 166-9, 1991
12. Shaffrey CI, Spotnitz WD, Shaffrey ME, Jane JA: Neurosurgical applications of fibrin glue: Augmentation of dural closure in 134 patients. Neurosurg 26(2):207-210, 1990
13. Van Velthoven V, Clarici G, Aver LM: Fibrin tissue adhesive sealant for the prevention of CSF leakage following transsphenoidal microsurgery. Acta Neurochir 109(1-2)26-9, 1991
14. Waldbaur H and Fahlbusch R: The use of fibrin sealant in the neurosurgical treatment of lesions of the base of the skull. Schlag G, Redl H(Eds), in Fibrin Sealant in Operative Medicine, Ophthalmology -Neurosurgery. Vol 2, Springer- Verlag Berlin-Heidelberg: 1986:176-180
15. Weidauer H: Frontobasale Frakturen - Ihre Bedeutung für den Allgemeinarzt. Z. Allg. Med. 58. 376-382, 1982
16. Wigand ME and Thumfart W: Neurosynthesis of the facial nerve: electrical vs. clinical results. Samii M, Jannetta PJ (Eds), in The Cranial Nerves. Springer-Berlin. 1981, 463-468
17. Wigand ME, Haid T, Berg M and Rettinger G: Early diagnosis and transtemporal removal of small Nerve VII and VIII tumors. Samii M, Jannetta PJ (Eds), in The Cranial Nerves. Springer-Berlin. 1981, 569-574