

Spinal Meningiomlar

"Spinal Meningiomas"

CENGİZ KUDAY, GÖKHAN ÖZÇINAR, BÜLENT CANBAZ, ZİYA AKAR, MURAT HANCI,
ALİÇETİN SARIOĞLU, EMİN ÖZYURT, NEJAT ÇIPLAK, HALİL AK, SAİT AKÇURA

İstanbul Üniversitesi Cerrahpaşa Tıp Fakültesi, Nöroşirürji Anabilim Dalı, İstanbul

Özet : 41 olguluk spinal meningioma serisi klinik bulgular, cerrahi teknik ve sonuçlar açısından incelendi. Tümörler 33 olguda dorsal, 7 olguda servikal ve 1 olguda lumbosakral yerleşimli idi. Ameliyat bulgularına göre tümörler 38 olguda tamamen intradural, 3 olguda ise intradural-ekstradural idi. Servikal bölgedeki meningiomaların tümü C1-C3 lokalizasyonlu olup bunların 3'ü anterolateral, 3'ü posterolateral, 1 tanesi ise posterior yerleşimli idi. Dorsal bölgedeki meningiomalar spinal korda göre 21 olguda anterolateral, 12 olguda ise posterior yerleşimli idi. Tümörler 29 olguda (70,7%) total, 12 olguda (29,3%) ise subtotal çıkartıldı. Serimizde mortalite saptanmayıp, ameliyat sonrası erken dönemde olguların %51,3 ü tam iyileşme gösterdi.

Anahtar Kelimeler: Spinal kord tümörleri, spinal meningiomalar

Summary : Forty one spinal meningiomas are analyzed for clinical findings, surgical technique, and outcome. The tumors were located in the thoracic region in 33 patients, in the cervical region in 7, and in the lumbosacral region in 1. In relation to operative findings tumor was found to be completely intradural in 38 patients, and both intradural and extradural in 3. All meningiomas in the cervical region were located in the C1-C3 cervical segment. Tumors occurred anterolateral to the spinal cord in 3 patients, posterolateral to the spinal cord in 3, posterior to the spinal cord in 1. Thoracic meningiomas occurred anterolateral to the spinal cord in 21 patients, posterior to the spinal cord in 12. Complete tumor removal was achieved in 29 patients (70,7%). In 12 patients (29,3%) only subtotal removal could be performed. There was no mortality in our series. Twenty-one (51,3%) patients had complete recovery in the postoperative period.

Key Words: Spinal cord tumors, spinal meningiomas

GİRİŞ

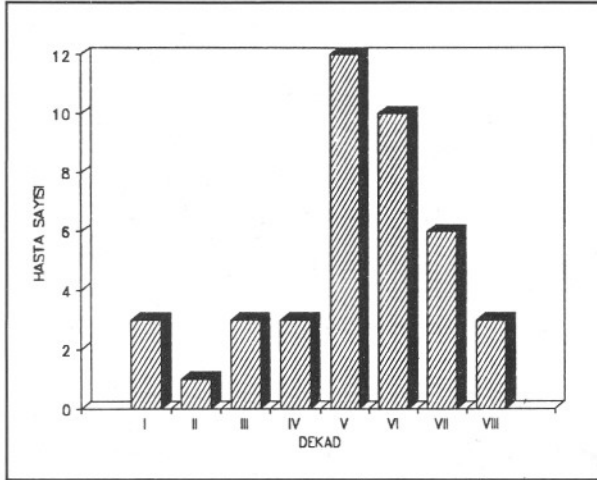
Meningiomalar sinir kök kılıfının dura ile birleştiği bölgede kalıntı araknoid villi hücrelerinden kaynaklanmaktadır(15). Keza spinal meningiomalar dural fibroblast veya pia materden de kaynaklanmaları nedeni ile seyrek olarak ventral veya dorsal lokalizasyon göstermelerinin yanı sıra dura ile hiçbir ilişki olmaksızın spinal korda yakın bir komşuluk içinde de olabilirler(15). Yaklaşık bir asır önce ilk kez Sir Victor Horsley ve 50 yıl kadar önce Cushing ve Eisenhardt spinal korda bası yapan meningiomanın başarılı bir şekilde çıkarımını yayımlamıştır. Kaynak gerekmez mi? Mikroşirürjikal tekniğin uygulanmaya

başladığı 1960'lı yıllardan bu yana spinal kord tümörlerinde ameliyat sonrası mortalite ve morbiditenin önemli ölçüde azaldığı bildirilmektedir(6,11,12,21). Biz de 1975-1990 yılları arasında, 1982 yılından bu yana mikroşirürjikal tekniğin uygulandığı 41 spinal kord meningiomu olgusunu klinik bulgular, cerrahi teknik ve sonuçlar açısından literatür bilgileri ışığı altında tartışarak sunmayı amaçladık.

GEREÇ-YÖNTEM

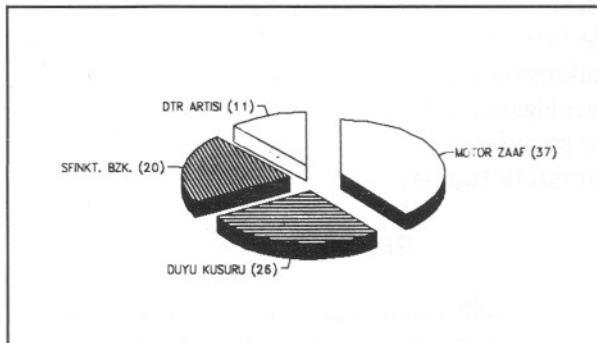
1975-1990 yılları arasında İstanbul Üniversitesi Cerrahpaşa Tıp Fakültesi Nöroşirürji Anabilim Dalında foramen magnum kaynaklı meningiomlar hariç

41 spinal meningioma olgusu cerrahi olarak tedavi edilmiştir. Hastaların 31'i kadın (%75,6), 10'u erkek (%24,4) olup, kadın/erkek oranı 3:1 olarak saptanmıştır. Ortalama yaş 44,84 yıl olup olguların çoğunluğu 5.6 ve 7. dekada yer almaktaydı (Şekil 1).



Şekil 1 : Spinal meningiomlarda yaş dağılımı.

Yedi olgu servikal, 33 olgu dorsal, 1 olgu ise lumbosakral yerleşimliydi. Servikal bölgede yerleşik 7 olgunun 5'i kadın (%71,4), 2'si erkek (%28,6) iken dorsal bölgede yerleşik 33 olgunun 25'i kadın (%75,8), 8'i erkek (%24,2) olarak saptandı. Semptomlar açısından bakıldığında lokalize ve radiküler ağrı olguların hepsinde mevcuttu. Kuvvet kaybı 37 olguda (%90), duyu kusuru 26 olguda (%63), sfinkter kusuru 20 olguda (%49) tespit edildi. Ortalama semptom süresi 19,4 ay olarak saptandı. Muayene bulgusu olarak servikal bölgede yerleşik olguların 2'inde tetrapleji (%28,6) saptanırken dorsal bölgede yerleşik olguların 7'sinde (%21,2) parapleji, 8'inde (%24,2) monopoleji tespit edilmiştir. Yirmialtı olguda (%63,4) hipoestezi tarzında duyu kusuru saptandı. Derin tendon refleksi (DTR) artışı ve Babinski 11 olguda (%26,8) tespit edildi (Şekil 2).



Şekil 2 : Spinal meningioma olgularında tespit edilen klinik bulgular.

Nöroradyolojik olarak hastalar direkt grafi, myelografi, bilgisayarlı tomografi (BT) ve myelo-BT yapılarak incelendi. Direkt grafide 3 olguda foramen genişlemesi, 3 olguda skolyoz saptanmış, diğer olgularda belirgin bir patoloji tespit edilememiştir. Myelografik tetkik yapılan 32 hastanın 18'inde (%56,2) tam blok, 14'ünde (%43,8) kısmi blok saptanmış olup kalan 9 hastaya sadece BT yapılmıştır. BT yapılan 23 olgudan 14'ünde tümörün kontrast öncesi orta dereceli hiperdens, 6 tanesinde ise hafif hiperdens olduğu ve hepsinin kontrast enjeksiyonu sonrası yoğun kontrast tuttuğu saptandı. Üç olguda ise kistik görünüm mevcuttu. Meningiomların medulla spinalise göre lokalizasyonu en doğru şekilde myelo-BT yapılan olgularda (9 olgu) saptanabilmiştir.

Kırkbir spinal meningioma olgusunun 29'unda total (%70,7), 12'inde ise subtotal (%29,3) rezeksiyon yapılmıştır. Subtotal çıkartılan olgular mikrosirürjikal tekniğin kullanılmaya başlandığı 1982 yılından önceki olgular olup 1'i servikal, 11'i dorsal yerleşimli, daha çok anteriorda olmak üzere anterolateral lokalizasyonlu tümörlerdi. Medullaya göre posterior ve posterolateral yerleşimli olan olgularda laminektomi uygulanarak tümöre ulaşıldı. Anterolateral yerleşimli olan tümörlerde ise posterolateral giriş tekniği uygulanarak geniş laminektomiye ilaveten tümör tarafındaki pedikül ve fasetlerin yaklaşık yarısı da alınmıştır. Böylelikle özellikle dorsal bölgede anterolateral yerleşimli tümörlerde mikroskopun da yardımı ile medulla spinalisin uğradığı cerrahi travma minimal düzeye indirilmeye çalışılmıştır. Anterolateral yerleşimli meningiomlarda tümör çıkartımına internal dekompresyon yapılarak başlanmış ve tümörün yapıştığı anterior dura geniş bir şekilde bipolar ile koagüle edilmiştir.

Ameliyat sonrası patolojik tanı tüm olgularda meningioma olarak gelmiş, ancak meningiomların subgrubu hakkında ayrıntılı bilgi elde edilememiştir.

Ameliyat edilen 41 olguda mortalite saptanmamıştır. Ameliyat sonrası 2 olguda likör fistülü, 2 olguda da yara enfeksiyonu gelişti. Likör fistülü olan olgular tekrarlanan lomber ponksiyonlar ile, yara enfeksiyonu ise uygun antibiyoterapi ile tedavi edildi.

Ameliyat sonrası erken dönemde tam motor fonksiyon kaybı olan 20 olgunun kısmen düzeldiği (%48,7), kalan 21 olgunun ise tam düzelme gösterdiği (%51,3) saptanmıştır.

TARTIŞMA

Meningiomalr tüm spinal kord tümörlerinin %25'ini oluşturmaktadır(8,13,18). Spinal meningiomalrın intrakranyal meningiomalra oranı 1:8 olarak bildirilmiş, bu oran Cushing ve Eisenhardt'ın serisinde oldukça yüksek olarak verilmiştir (1:20). Literatürdeki serilerde meningiomalrın en sık dorsal bölgede, çoğunlukla 40-70 yaşları arasında olduğu ve cins dağılımında kadınların yüksek oranda tutulduğu bildirilmektedir(9,10). Bizim serimizde 1975-1990 yılları arasında saptanan 209 spinal tümöre spinal meningiomalrın oranı %19,6 olarak bulundu. 1975-1990 yılları arasında saptanan 311 intrakranyal meningioma olgusuna spinal meningiomalrın oranı ise 1:7,6 olarak bulunmuştur. Serimizde meningiomalr sıklıkla dorsal bölgede yerleşik olup (%80,5) olguların çoğunluğunu kadınlar (%75,6) oluşturmaktadır. Yukarıda bildirdiğimiz oranlarda dorsal meningiomalrın tüm spinal tümörlere oranı literatürdeki oranın biraz altında kalmasına karşın spinal bölgede sık görülmesi ve kadınlarda daha çok olması literatür ile uygunluk göstermektedir. Meningiomalr hormon bağımlı tümörler olduğu için kadınların doğurgan olduğu dönemde seks hormonlarının yüksek olması nedeniyle bu zaman dilimi içerisinde sık olması gerektiği, ayrıca şişmanlık ile birlikte olabileceği ileri sürülmektedir(1,13,16). Ancak bizim serimizde 40 yaş üzerindeki hastaların oranının yüksek olması bu hipoteze uymamakta ve yine literatürde bazı yazarlar da bu hipoteze karşıt görüşleri sürmektedirler(9,10).

Radiküler, funiküler veya lokalize sırt ağrıları en sık semptomlardır. Bazı olgularda iyileşme ve kötüleşmelerle yıllarca devam eden tek şikayet olabilir(2,9,10). Bizim serimizde radiküler ve lokalize tipteki ağrı olguların hepsinde mevcuttu. Literatürde belirtilen bu ağrı ilerlemiş klinik tablolarda dahi spinal meningiomalr için spesifik değildir. Ayırıcı tanı intra ve ekstramedüller tümörler, sirengomyeli, disk hernileri, multipl skleroz ve pernisiyöz anemi arasında yapılmalıdır(10). Spinal meningiomalr bazen artan intrakranyal basınç semptomları ile birlikte olmasına rağmen(14,17) papilla ödemi ve baş ağrısını kendi serimizde görmediğimiz gibi Solero ve arkadaşlarının 174 olguluk serisinde de bildirilmemiştir(19).

Klasik direkt grafilerin tümör tanısındaki yaran çok düşüktür (%0,6)(5). İnvaziv yöntemlerden myelografi tümör tanısında yararlı bir yöntemdir. Noninvaziv yöntemlerden BT, manyetik rezonans görün-

tüleme (MRG) tanı değeri yüksek tekniklerdir ve günümüzde myelografinin kullanımını önemli ölçüde azaltmışlardır. (MRG) de sinyal yoğunluğu T1, T2 ağırlıklı görüntülerde spinal kordunkine benzer ölçülerdedir, buna karşın spinal nörinomalrda ise sinyal yoğunluğu T2 ağırlıklı imajlarda sıklıkla artmakta ve spinal korddakinden daha yüksek olmaktadır(20). Bizim olgularımız 1990 yılına kadar olan spinal meningiomalrı içerdiğinden MRG kullanamadık. Olgularımızda en kesin tanıyı myelo-BT yapılan olgularda elde ettik.

Literatürde bildirilen servikal meningiomalr dorsal meningiomalra nazaran daha çok spinal kordun ön tarafında yerleşimlidir(19,10). Serimizde ise servikal lokalizasyonlu meningiomalrın 3 tanesi (%42), dorsal lokalizasyonlu meningiomalrın ise 21 tanesi (%63) anterolateral yerleşimli idi. Bu oranların literatür ile uygunluk göstermemesi serinin küçüklüğü ile açıklanabilir.

Spinal meningiomalrın kaynaklandığı dural yapının radikal olarak çıkartılması gerekmektedir(10). Literatürde dural yapışıklığı olan 25 hastada tümör kaynaklandığı dura ile beraber radikal çıkartıldıktan sonra 2 olguda rekkürrens (%8) görülmüş, dural yapışıklığı bulunan buna karşılık sadece bipolar koagülasyon yapılmasına karşın 7 olguda (%5,6) rekkürrens ortaya çıkmıştır(19). Levy ve arkadaşlarının serilerine göre dural yapışıklığı bulunan olguların %56'sında radikal eksizyon yapılmış ve tümör rekkürrensi %4 olarak görülmüştür(10). Buna karşılık dural yapışıklığı olan fakat sadece bipolar koagülasyon yapılan olgularda rekkürrens görülmemiştir. Biz olgularımızda meningiom çıkartıldıktan sonra meningioma kaynaklandığı durayı sadece bipolar ile geniş bir şekilde koagüle ettik.

Sadece ekstradural meningiomalr oldukça nadir olup insidensleri %2,7-10 arasında değişmektedir(4,7). Literatüre göre ekstradural meningiomalrın prognozu invaziv olmaları, damardan zengin yapılı ve hızlı gelişmeleri nedeniyle intradural yerleşimli olanlara göre daha kötüdür(3,10). Serimizde ekstradural yerleşimli meningiom olgusu saptanmamıştır. Literatürde ameliyat öncesi ciddi nörolojik disfonksiyonu olan hastaların uzun dönemde yüksek oranda iyileştiği bildirilmiştir (%84). Sadece orta derecede nörolojik defisti olan 89 olgunun 4 ünde ameliyat sonrası ciddi nörolojik kötüleşme görülmüştür(19). Bizim serimizde ameliyat sonrası erken dönemde ameliyat öncesine göre belirgin bir nörolojik kötüleşmeye rastlamadık. Kendi serimiz ve literatür bilgilerine göre spinal me-

ningiomlarda ameliyat öncesi ciddi nörolojik disfonksiyon olsa dahi ameliyat sonrası tatmin edici klinik sonuçlar elde edilebilmektedir. Günümüzde kullanılan noninvaziv tanı yöntemleriyle (BT, MRG) spinal lezyonların erken tanısı mümkün olabilmekte ve mikroşirürjikal tekniklerin yardımı ile de bu iyi huylu tümörlerin cerrahi tedavilerinin sonuçları yüksek oranda başarılı olmaktadır.

Yazışma Adresi : Prof. Dr. Cengiz Kuday
İ.Ü. Cerrahpaşa Tıp Fakültesi
Nöroşirürji Anabilim Dalı
Aksaray, 34303 İstanbul
Tel : (212) 587 65 85
Faks : (212) 632 00 26

KAYNAKLAR

1. Bellur SN, Chandra V, Anderson RJ: Assosiation of meningioma with obesity. *Ann Neurol* 13:346-347, 1983
2. Davis RA, Washburn PL: Spinal cord meningiomas. *Surg Gynecol Obstet* 131:15-21, 1970
3. Early CB, Sayers MP: Spinal epidural meningioma. Case report. *J Neurosurg* 25:571-573, 1966
4. Fortuna A, Gambacorta D, Occhipinti EM: Spinal extradural meningiomas. *Neurochirurgia (Stuttg)* 12:166-180, 1969
5. Freidberg SR: Removal of an ossified ventral thoracic meningioma. Case report. *J Neurosurg* 37:728-730, 1972
6. Greenwood J Jr: Intramedullary tumors of the spinal cord. A follow up study after total surgical removal. *J Neurosurg* 20:665-668, 1963
7. Haft H, Shenkin HA: Spinal epidural meningioma. Case report. *J Neurosurg* 20:801-804, 1963
8. Heiskanen O: Beningn extrameduller tumors in the high cervical region. *Ann Chir Gynaecol Fenn* 57:59-62, 1968
9. Katz K, Reichental E, Israeli J: Surgical treatment of spinal meningiomas. *Neurochirurgia* 24:21-22, 1988
10. Levy W, Bay J, Dohn D: Spinal cord meningioma. *J Neurosurg* 57:804-812, 1982
11. Malis LI: Intramedullary spinal cord tumors. *Clin Neurosurg* 25:512-539, 1978
12. Malis LI: Microneurosurgery for spinal cord arteriovenous malformations. *Clin Neurosurg* 26:543-555, 1979
13. Mirimanoff RO, Dosretz DE, Lingood RM: Meningiomas: Analysis of recurrence and progression following neurosurgical resection. *J Neurosurg* 62:18-24, 1985
14. Mittal MM, Gupta NC, Sharma ML: Spinal epidural meningioma associated with intracranial pressure. *Neurology* 20:818-820, 1970
15. Nittner K: Spinal meningiomas, neurinomas and neurofibromas, and hourglass tumors. Vinken PH, Bruyn GW (eds): *Handbook of Clinical Neurology içinde*. New York, North Holland/America Elsevier, 1976, s. 177-322
16. Poisson M, Magdelenad H, Pertuiset BF: Les recepteurs de steroïdes de meningiomes intracraniens. *Neurochirurgie* 32 (Suppl 1): 63-69, 1986
17. Risdale L, Moseley T: Thracolumbar intraspinal tumors presenting features of raised intracranial pressure. *J Neurol Neurosurg Psychiatry* 41:737-745, 1978
18. Sloff JL, Kernohan JW, MacCarthy CS: Primary intramedullary tumors of the spinal cord and filum terminale. Philadelphia/London, WB Saunders, 1964, s. 165-166
19. Solero CL, Fornari M, Giombini S: Spinal meningiomas: Review of 174 operated cases. *Neurosurg* 25:153-160, 1989
20. Takemoto K, Matsumura Y, Hashimoto H: MR imaging of intraspinal tumors. Capability in histological differentiation and compartmentalization of extramedullary tumors. *Neuroradiology* 30:303-309, 1988
21. Yaşargil MG, Antic J, Laciga R: The microsurgical removal of intramedullary spinal hemangioblastomas. Report of twelve cases and a review of the literature. *Surg Neurol* 6:141-148, 1976