

Anevrizmal Kökenli Olmayan Perimezensefalik Subaraknoid Kanama (Olgu Sunumu)

Non-aneurysmal Perimesencephalic Subarachnoid Hemorrhage (Case Report)

FÜSUN DEMİRÇİVİ, MUSTAFA ÇAPRAZ, HAMDİ BEZİRCİOĞLU,
H. KAMİL SUCU, ŞEVKET TEKTAŞ

Izmir Atatürk Devlet Hastanesi Nöroşirürji Kliniği, Yeşilyurt / İZMİR

Özet: Subaraknoid kanaması olan 40 yaşındaki bir erkek hasta sunulmuştur. Bilgisayarlı Tomografi (BT) sinde kanama mezensefalon çevresinde lokalizedir. Dört damar anjiyografi ve manyetik rezonans görüntüleme (MRG) tetkiklerinde anevrizma, arterivenöz malformasyon yada anjiom tarzı kanama orjinine rastlanılmamıştır. Olgu tipik BT bulguları ve diğer negatif radyolojik incelemeleri ile nonanevrizmal perimezensefalik subaraknoid kanama olarak değerlendirilmiş olup, literatürdeki benzer bildiriler gözden geçirilmiştir.

Anahtar kelimeler : Perimesencefalik Kanama, Subaraknoid Kanama.

Summary: A 40-year-old male patient with subarachnoid hemorrhage was reported. On Computed tomographic (CT) scans, blood was mainly localized around the midbrain, and no aneurysm, arteriovenous malformation, tumor or angioma was found on four vessel angiography and magnetic resonance imaging (MRI). The patient was diagnosed as non aneurysmal perimesencephalic subarachnoid hemorrhage with typical CT pattern and the other negative radiological examinations. Similar reports in the relevant literature were reviewed.

Key Words: Perimesencephalic Hemorrhage, Subarachnoid Hemorrhage.

GİRİŞ

Subaraknoid kanamalı hastalarda anjiyografi ve diğer incelemelerle etyolojinin aydınlatılmamasına %15-20 oranında rastlanmaktadır (1,2,3,4,5). Günümüz diagnostik yöntemlerinin uygun ve yeterli kullanılmasına rağmen kanama orjininin saptanamadığı bu grubun ortak özelliği, anevrizma kökenli subaraknoid kanamaların tersine %2-10 gibi düşük bir yeniden kanama riskinin bulunması ve %0-31 arasında mortalite ve morbiditeye sahip olmalarıdır (2,9).

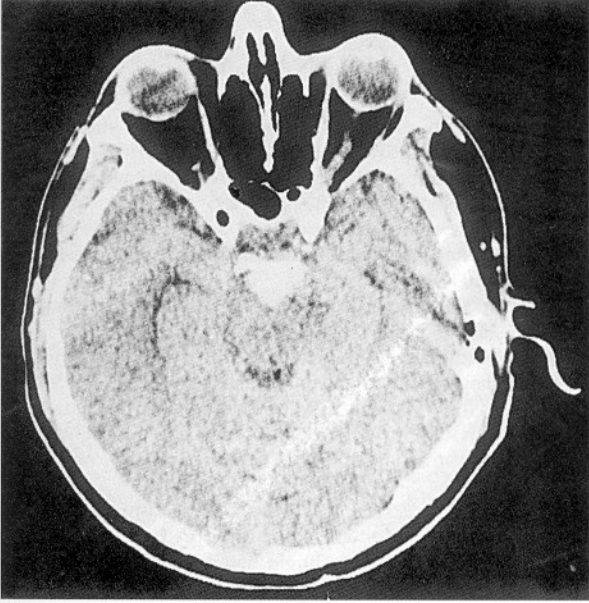
Van Gijn ve ark. 1989 yılında negatif dört damar anjiyografisine sahip subaraknoid kanamalı hastaların bir grubunda kanamanın mezensefalon çevresi sisternlerine lokalize oluşuna dikkat çekerek nonanevrizmal kökenli bu benign forma "Perimezensefalik subaraknoid kanama" adını vermişlerdir (9). Daha sonraki yıllarda benzer olgular aynı grup içinde değerlendirilmiştir (6,7,8,9).

Çalışmada, kliniğimizde tetkik ve tedavisi yapılan, anevrizmal kökenli olmayan perimezensefalik subaraknoid kanama klinik ve radyolojik özelliğine sahip bir olgu sunularak, izlenmesi gereken radyolojik yöntemler tartışılmıştır.

OLGU SUNUMU:

40 yaşında erkek hasta, Mayıs 1994'de ani başlangıçlı baş ağrısı ve terleme yakınması ile yakınları tarafından acil servise getirilmiş. İlk bakışında meninks irritasyon kanıtları pozitif saptanarak lomber ponksiyon yapılmış ve subaraknoid kanama saptanarak kliniğimize devredilmiştir. Olgunun öz geçmişinde herhangi bir yakınma ve hastalık tanımlanmamıştır. Normotansif olan hastanın sistemik bakışı olağan bulunmuştur. Nörolojik bakıda menink irritasyon kanıtları dışında nöropatolojik bulgu saptanmamıştır. Hunt ve Hess

sınıflamasına göre Grade 2 olarak değerlendirilen hastaya subaraknoid kanama tetkik ve tedavi protokolü uygulanmıştır. İlk 24 saat içinde alınan BT'de interpedinküler ve prepontin sisternlerde lokalize hemoraji saptanmıştır. Sol serebellopontin sisternde hafif bir yayılım dışında kanamanın başka sisternye ya da intraparaknimal yayılım içermediği gözlenmiştir (Şekil 1).



Şekil 1: Lokalize subaraknoid kanamanın ilk 24 saat içindeki BT görünümü.

Olası bir baziler anevrizma açığa çıkarılması açısından dört damar anjiyografisi uygulanan hastada anevrizma, arteriovenöz malformasyon ya da başka bir patoloji saptanmamıştır (Şekil 2).

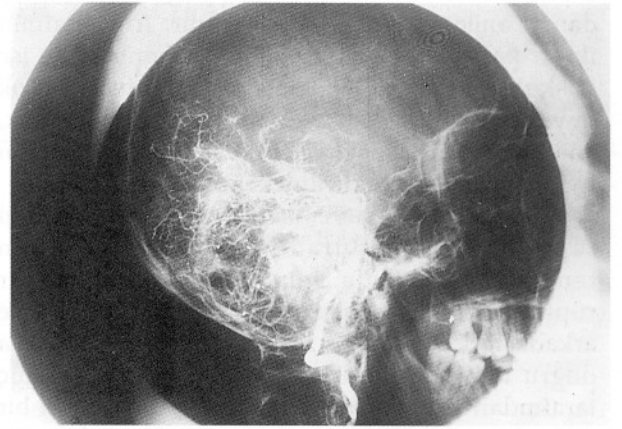
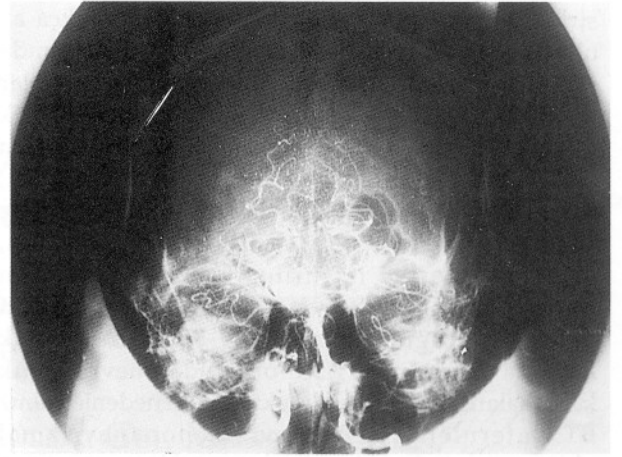
Kanama diatezine ait klinik bulgu vermeyen olgunun bu yöndeki tetkikleri de olağan olarak bildirildi. Kanamanın 21. gününde anjiyografi tekrarlandıysa da ilave bulgu saptanmamıştır.

Şiddetli başağrıları geçen ve ilave patoloji gelişmeyen hasta taburcu edilerek kontrollere bağlanmıştır.

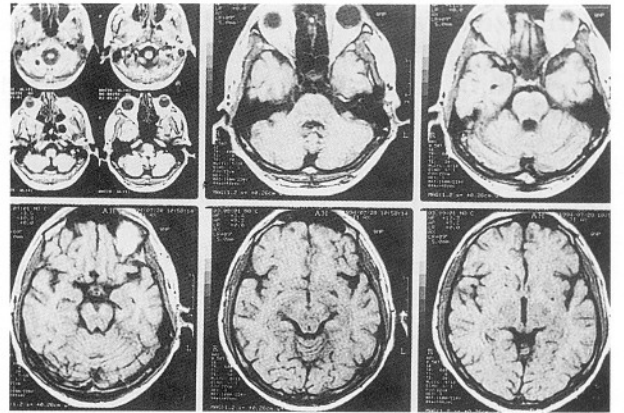
Anjiyografik okült vasküler lezyonları elimine etmek amacıyla olgu taburcu olduktan bir ay sonrası için MRG tetkiki istenmiş; ancak bunda da vasküler ya da tümöral lezyon görülmemiştir (Şekil 3). Günlük yaşamsal aktivitesine ve çalışma düzenine dönen hastada bir yıllık süre sonunda yeni kanama düşündürecek yakınma ve bulgu saptanmamıştır.

TARTIŞMA

Subaraknoid kanamalı hastaların bir bölümünde BT'deki kanamaya ait görünüm



Şekil 2: Olgunun posteriyor sirkülasyonunun (A:A-P grafi, B:Lateral grafi) normal anjiyografik görünümü.



Şekil 3: Olgunun normal MRG tetkiki.

anevrizmanın yeri hakkında bilgi verebilir. Ancak lokalize subaraknoid hemorajiler her zaman gösterilebilen bir anevrizmaya bağlanamaz.

Van Gijn ve Ark. bir grup subaraknoid kanamalı hastanın tomografisinde kanamanın mezensefalonda çevresinde lokalize olduğuna ve bu olguların dört damar anjiyografilerinin normal olduğuna dikkat çektiler. Benzer BT görünümü veren posteriyor

sirkülasyon anevrizmalarının sayısını oldukça az olarak belirlediler (9). Yine aynı grup 1990 yılında perimezensefalik ve anevrizmal orjinli kanamalar arasındaki farkı vurguladılar. Perimezensefalik nonanevrizmal kanamalarda; kanama merkezinin mezensefalonun hemen önünde olduğunu, kanamanın bazen ambiens sisternin ön kısmına ve Sylvian sisternin bazaline yayılabileceğini, interhemisferik fissürde bariz kanamanın olmayacağını, intraventriküler hemorajilerin bulunmayacağını belirttiler (7 Perimezensefalik kanama görünümü %5-6 oranında anevrizmatik kanamalarda da izlenebilmektedir. Bu nedenle yalnız BT paternleri ile kanamanın nonanevrizmal olduğunu söylemek mümkün değildir (7). Dört damar anjiyografik tetkiki gereklidir. Anjiyografinin ikinci kez yapılmasının gerekliliği konusunda ise kuşku vardır (6,8). İkinci anjiyografik tetkikin çok büyük oranda negatif çıkacağı gözönüne alınarak, anjiyografi riskinden korumak amacıyla MR anjiyonun uygulanabileceği bildirilmektedir (9).

Olgumuzda da yenilenen tetkiklerde patoloji saptanmamıştır. Burada kanama kaynağının tentoriyel hiatusda venöz ya da kapiller bir rüptürden olduğu düşünülmektedir. Van Gijn ve arkadaşları tarafından rüptürün tentoriyel kıyıya doğru torsiyon ya da traksiyon gibi bir dış güç tarafından veya intratorasik basınç artımı gibi bir nedenle yoğunlaşmış venöz yapılardan oluştuğu görüşü belirtiliyor (9).

Olgu tüm incelemeler sonunda perimezensefalik subaraknoid kanama olarak belirlendi ise prognozun iyi olabileceği söylenebilir. Etyolojinin belli olmadığı diğer subaraknoid

kanamalarda olduğu gibi bunda da yeniden kanama riski çok düşüktür. Literatürdeki vakalarda yeniden kanamaya rastlanmamıştır (1,6,9). Bu nedenle hasta takibinde invaziv tanı yöntemlerini yinelemekten kaçınmak uygun olacaktır.

Yazışma Adresi: Dr.Fusun Demirçivi
52/74 sok. No:14/6 Evim Apt.
Güzelyalı / İZMİR

KAYNAKLAR

1. Adams HP Jr, Gordon DL; Nonaneurysmal subarachnoid hemorrhage. Editorial Ann Neurol 29:461-2,1991.
2. Brisman J, Sundberg G; Subarachnoid hemorrhage of unknown etiology. J Neurosurg 63:349-354,1985
3. Eshesen V, Sorensen E, Rosenorn J, Schmidt K; The prognosis in subarachnoid hemorrhage of unknown etiology. J Neurosurg 61:1029-1031,1984
4. Giombini S, Bruzzzone M, Pluchino F; Subarachnoid hemorrhage of unexplained cause. Neurosurgery 22:313-316,1988
5. Juul R, Fredriksen TA, Ringkjøb RR; Prognosis in subarachnoid hemorrhage of unknown etiology. J Neurosurg 64:359-362,1986
6. Rinkel GJE, Wijdicks EFM, Vermeulen M, Hageman LM, Tanghe HJL, Van Gijn J; Outcome in perimesencephalic (nonaneurysmal) subarachnoid hemorrhage: a follow-up study in 37 patients. Neurology 40:1130-1132,1990.
7. Rinkel GJE, Wijdicks EFM, Vermeulen M, Ramus LPM, Tanghe HJL, Hasan D, Meiners LC, Van Grjn J; Nonaneurysmal perimesencephalic subarachnoid hemorrhage:CT and MR patterns of that differ from aneurysmal rupture. AJNR 12:829-834,1991.
8. Van Calenbergh F, Plets C, Goffin J, Velghe L; Nonaneurysmal subarachnoid hemorrhage: prevalence of perimesencephalic hemorrhage in a consecutive series. Surg Neurol 39:320-323,1993.
9. Van Gijn J, Van Dongen KJ, Vermeulen M, Hijdra A; Perimesencephalic hemorrhage: A non-aneurysmal and benign form of subarachnoid hemorrhage. Neurology 35:493-497,1985