

# Beyinde Geç Radyasyon Nekrozu: Olgu Sunumu

## Delayed Brain Radionecrosis: Case Report

HAYRUNNİSA BOLAY, DENİZ BELEN, TÜLAY KANSU

Hacettepe Üniversitesi Tıp Fakültesi Nöroloji Anabilim Dalı (HB, TK),  
SSK Ankara Eğitim Hastanesi Nöroşirürji Bölümü (DB)

**Özet:** Radyasyon tedavisi ile oluşabilen geç beyin hasarı iyi tanımlanmış bir komplikasyon olup hem standart eksternal radyoterapide hem de brakiterapide görülebilmektedir. Beyin dışı kafa lezyonlarında verilen radyoterapiden sonra oluşan beyin nekrozu genellikle iyi huylu bir seyir izler ve agresif bir tedavi gerektirmez. Bu yazıda, beyin dışı bir lezyon için kafaya 3 yıl içinde toplam 9400 cGy eksternal radyoterapi uygulanmış olan ve kafaiçi basınç artması semptomları ile başvuran bir olgu sunulmuştur. Kortikosteroid tedavisi başlanarak kafaiçi basınç izlemi yapılan hastanın klinik gidişi, radyolojik incelemeleri ve tedavi ilkeleri literatür gözden geçirilerek tartışılmıştır.

**Anahtar Kelimeler:** Beyin, radyasyon nekrozu, radyoterapi

**Abstract:** Radiation-induced delayed brain injury is a well-documented complication of both standard external beam radiation and interstitial brachytherapy. Cerebral necrosis following radiotherapy for extracerebral neoplasms present in a more benign fashion and aggressive therapy of this disorder is not warranted. In this report, we present a case who received a total of 9400 cGy external beam therapy for an extracerebral lesion within 3 years and presented with symptoms of increased intracranial pressure. Corticosteroid therapy was given and intracranial pressure monitoring was performed. The clinical outcome, radiological findings, and management protocols are discussed with review of the literature.

**Key Words:** Brain, radionecrosis, radiotherapy

### GİRİŞ

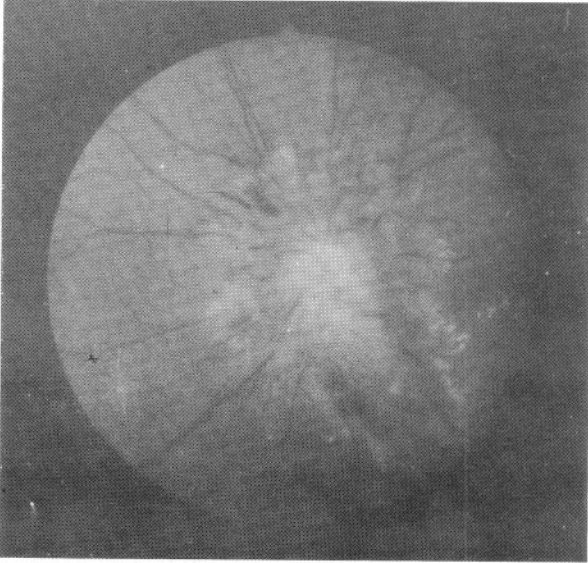
Radyasyonun santral sinir sistemi (SSS) üzerine olan etkileri akut, subakut veya geç dönemde ortaya çıkabilir. Geç radyasyon nekrozu ya da daha doğru tanımı ile geç radyasyon ensefaliti, beyin ve beyin dışı kafa lezyonlarında uygulanan radyoterapinin (RT) sık rastlanmayan ancak ciddi olan bir komplikasyonudur. Bu klinik durumu ilk kez Fischer ve Holfelder 1930 yılında tanımlamışlardır. Geç radyasyon nekrozunun görülme sıklığı değişik serilerde %5-25 oranları arasında bildirilmiştir (5, 6).

Beyin nekrozuna kadar gidebilen değişik patolojik süreçleri oluşturan radyasyon hasarının patogenezi halen çok iyi anlaşılamamıştır. Radyasyon nekrozunun, RT uygulanmış birincil beyin tümörü nüksünden ve radyoterapiye ikincil ortaya çıkan beyin tümöründen ayırtedilmesinde tanasal güçlükler bulunmaktadır (8, 9).

Geç dönemde ortaya çıkan radyasyon nekrozu ilerleyici bir hasar olup hastalarda mental işlev bozukluğu, hipotalamo-hipofizer yetmezliğe ait bulgular ile kranial sinir felçleri görülebilmekte ve kitle etkisi nedeniyle bazen cerrahi tedavi gerekebilmektedir (15).

## OLGU SUNUMU

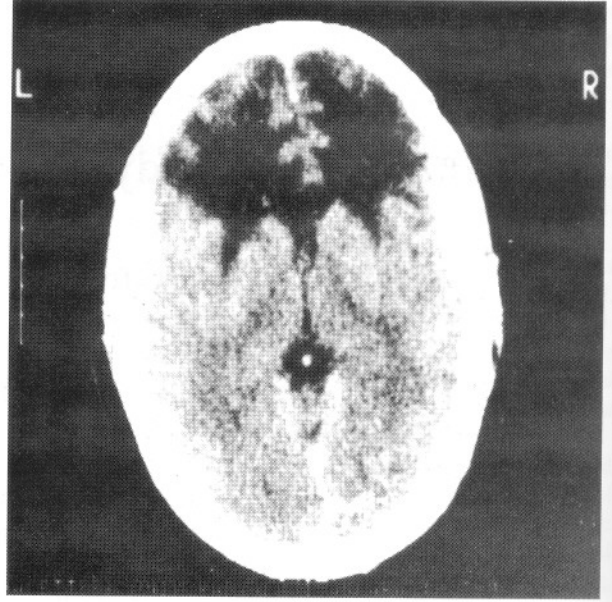
Otuz yaşında erkek hasta 4 aydır artan baş ağrısı, bulantı ve sol gözünde görme azalması yakınmalarıyla başvurdu. Öyküsünden, frontal bölgede orta hat yerleşimli skalp dermatofibrosarkoma tüberans tanılı lezyonu için iki ayrı merkezde olmak üzere, 3 yıl önce 5200 cGy ve 1 yıl önce 4200 cGy lokal RT aldığı öğrenildi. Fizik muayenesi normal olan hastanın nörolojik muayenesinde; görme keskinliği sağda 20/50 - solda 20/100, renkli görme sağda 2/12 - solda 1/12, görme alanı sağda normal - solda kör noktada genişleme ve gözdibinde iki taraflı IV. derecede papil stazı tespit edildi (Şekil 1). Hastanın mental işlevleri normal



Şekil 1: Hastanın başvurusunda gözdibi incelemesi; IV. derecede papil stazı mevcut

bulundu. Görsel uyarılmış potansiyellerinde (VEP) P<sub>100</sub> latanslarında iki taraflı uzama tespit edildi, diğer rutin laboratuvar bulguları normaldi.

Bilgisayarlı beyin tomografisinde (BBT) bifrontal, sağa doğru şifte neden olan ve yan ventriküllerin ön boynuzlarına bası yapan geniş, kontrast madde tutmayan hipodens lezyon görüldü (Şekil 2). Manyetik rezonans görüntülemesinde (MRG) kontrast maddeli kesitlerde çevresi kontrast tutan, T2'de hiperintens, T1'de hipointens, yer yer heterojen yaygın lezyonlar tespit edildi (Şekil 3a). Sagittal MRG'de sol girus rektusun sol optik sinire belirgin bir bası oluşturduğu görüldü (Şekil 3b).

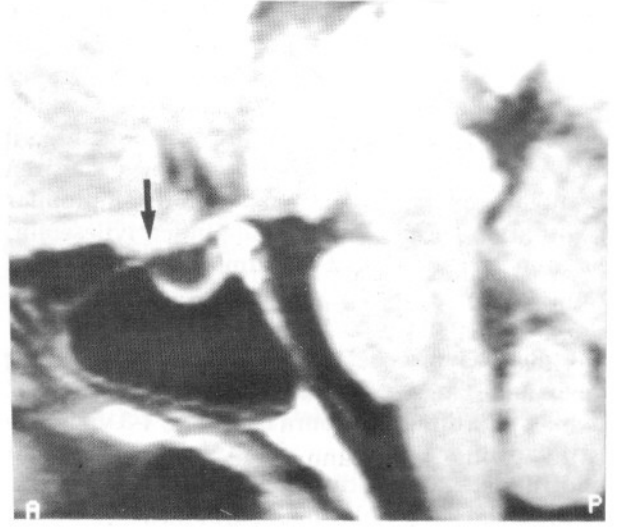
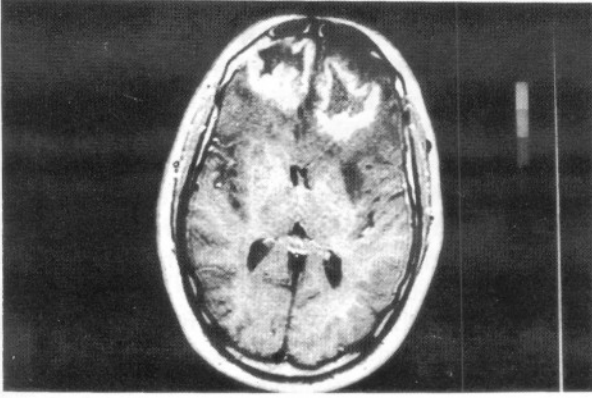


Şekil 2: BBT' de bifrontal, sağa doğru basıya neden olan yaygın hipodens lezyon

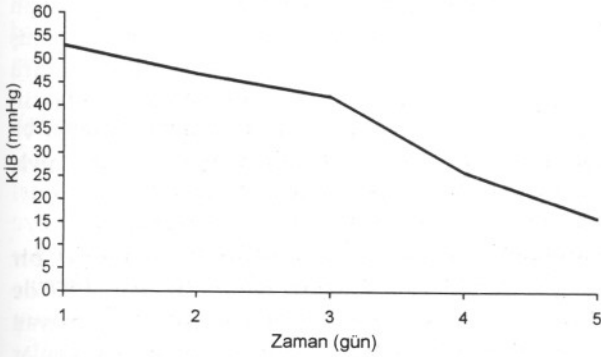
Hastada öykü, semptomatoloji, muayene bulguları ve nöroradyolojik incelemeler ile beyinde geç radyasyon nekrozu düşünülerek p.o. kortikosteroid (deksametazon 4x4 mg) tedavisi başlandı. Eş zamanlı olarak sağ frontal bölgeye parankim içi sensör (Camino, Camino Laboratories, San Diego ABD) yerleştirilerek hastada kafaiçi basıncı (KİB) izlemine başlandı. Kafaiçi basıncın ilk iki gün yavaş ve sonraki iki gün daha hızlı olmak üzere 52 mmHg'dan 15 mmHg'ya düşmesi üzerine (Şekil 4) KİB izlemi sonlandırıldı. Klinik bulgularında düzelmeye başlayan hastanın 1 ay sonra elde edilen MRG'sinde ödemin ve kitle etkisinin kaybolduğu dikkati çekti. Hasta kortikosteroid tedavisi ile taburcu edildi ve tedavinin dozu tedricen azaltılarak 6 ay sonunda kesildi. Hastanın 9 ay sonraki kontrolünde baş ağrısının geçtiği ve papil ödeminin tamamen düzeldiği görüldü (Şekil 5), görme alanında ve görme keskinliğinde belirgin düzelmeye saptandı. Yinelene BBT' sinde bifrontal ensefalomalazik alanlar izlendi ve bası bulgusunun ortadan kalktığı görüldü. İki yıl süre ile izlenen hastanın bu süre içinde yakınmaları yinelemedi.

## TARTIŞMA

Radyoterapi, beyin tümörlü olguların çoğunda cerrahi sonrasında en sık kullanılan koruyucu tedavidir (1). SSS'in doku tolerans dozu günlük 150-200 cGy ve toplam 6000 cGy olarak belirlenmiştir (10,

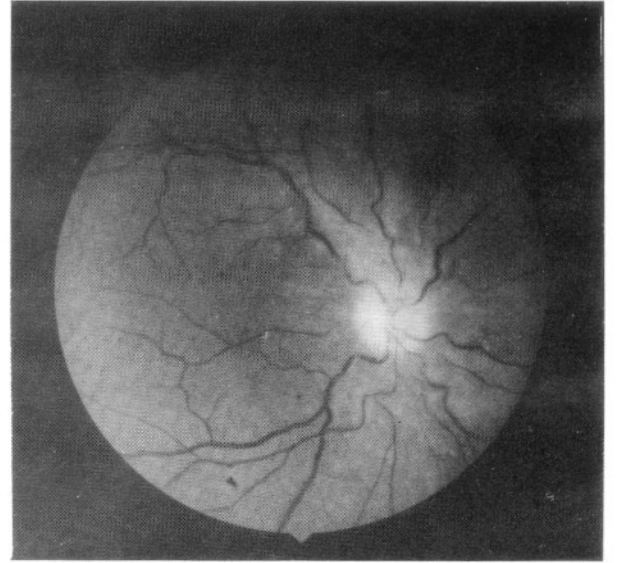


Şekil 3a: Aksiyel MRG; Kontrastlı T1 kesitlerde bifrontal ödemli, çevresel kontrastlanması olan geniş hipointens lezyon izlenmektedir, b: Sagittal MRG; Sol girus rektusun sol optik sinire belirgin bir bası yaptığı (ok) görülmektedir



Şekil 4: Kortikosteroid tedavisi başlandıktan sonra KİB' te görülen belirgin düşme

11). Eksternal olarak genellikle toplam 5400-6000 cGy doz 6-7 hafta içinde uygulanmaktadır. Toplam ve gün başına düşen yüksek doz tümör hücrelerini daha etkin olarak öldürmekte, ancak çevreleyen normal dokuya da belirgin bir toksisite oluşturmaktadır (1). SSS'de önceden bir hasar oluşmuşsa, örneğin bir tümör cerrahisi geçirilmişse ya da sistemik ve/ veya intratekal kemoterapi uygulanmışsa beynin radyasyona toleransı azalmaktadır, yaş da beynin radyasyon direncinde önemli bir etken kabul edilmektedir. Son zamanlarda yapılan çalışmalarda hiperfraksiyone tedavi protokolleri ile bir kürde toplam 7200-7800 cGy sınırına ulaşılmıştır (2, 3, 4, 12, 13). Daha önce SSS'e RT uygulanmış hastalara tekrar radyasyon verilmesi kümülatif bir etkileşim ortaya çıkarmaktadır (11-14); sunduğumuz olguda



Şekil 5: Hastanın 6.ay kontrolünde düzelen göz dibi incelemesi

da uygulanan toplam 9400 cGy doz ile bu etkinin ortaya çıktığını düşünmekteyiz.

Radyasyonun beyine olan etkileri akut, subakut ve kronik seyirli olarak ortaya çıkabilir. Akut klinik ile genellikle radyoşirürjide veya atom kazalarında karşılaşılmaktadır; 10000 cGy veya üzerindeki bir dozun hızla verilmesi ile şiddetli bulantı-kusma, diyare, koordinasyon bozukluğu, dezorientasyon, nöbet, solunum sıkıntısı, koma ve hatta ölüm ortaya çıkabilir. Tüm bulgular şiddetli beyin ödemi ve

nörotoksisite sonucu ortaya çıkmakta, tedavide kortikosteroid verilmesi önerilmektedir. Subakut form birkaç hafta veya aylar sonra ortaya çıkabilir ve genellikle olaya demiyelinizasyon eşlik eder. Birkaç hafta süren uyku hali, iştahsızlık, subfebril ateş, apati, başağrısı, bulantı-kusma ve nadiren kranial sinir felçleri bulunabilir. Bu semptomlar çoğunlukla geçicidir ve kendiliğinden iyileşebilir, nadiren ilerleyici defisit ve ölümle sonuçlanabildiği rapor edilmiştir (1).

Radyasyon ensefalopatisinin kronik formu geç beyin nekrozu olarak da adlandırılır. Genellikle RT'den 6 ay ile birkaç yıl sonra başladığı, 1-3 yıl içinde pik yaptığı ve 5 yıldan sonra nadir görüldüğü bildirilmiştir. Geç radyasyon nekrozu, RT sonrası ortaya çıkan kısmi doku nekrozu, bunu izleyen klinik sessiz bir dönem ve karakteristik histopatolojik değişikliklerin görüldüğü bir süreçtir. Hastalar fokal defisit, nöbet, KİBAS, inme, bilişsel işlevlerde bozulma ve kranial sinir felci, hipotiroidizm ve hipokortizolizme ait bulgular ile başvurabilir; çocuklarda gelişme geriliği ve öğrenme güçlüğü sık rastlanan bulgulardır (11).

Lezyonun nüksü nedeniyle uygulanan son radyoterapi tedavisinden 1 yıl sonra başlayan ilerleyici başağrısı, bulantı ve görme azalması gibi KİBAS bulguları ile başvuran olgumuzda beyinde geç radyasyon nekrozu tanısı öncelikli olarak düşünülmüştür. KİBAS'ın radyasyon nekrozuna ikincil ve papilödemin de KİBAS sonucu ortaya çıktığı beklenebilir. Ancak bu olguda, papilödemin yanısıra görme kaybının da bulunması ve VEP'te P<sub>100</sub> latansının uzaması, radyasyonun optik sinire doğrudan geç etkisinin yol açtığı demiyelinizasyona işaret etmektedir. MRG'de girus rektusun optik sinire baskısının gösterilmiş olması ayrıca kompresif bir optik nöropatinin de tabloya eklendiğini düşündürmektedir.

Geç beyin nekrozunun patolojisinde gross morfolojide doku defekti izlenir, korteks büzülüp küçülmüştür; telenjektazi ve fokal hemorajiler olabilir. Nekroz birincil olarak beyaz cevher lezyonudur; bunun nedeni gri cevhere göre daha zayıf kanlanmasıdır (1,16). Histopatolojide beyaz cevherde koagülatif nekroz, damar endotel hücrelerinde atipi veya hücre kaybı, damar duvarında hiyalin ve fibrinoid dejenerasyon, telenjektazi oluşumu ve vasküler proliferasyon izlenir. Nekrozun çevresinde astroglizis vardır ve bu, lezyonu tümörden ayırtetmeye yardımcı olur.

Damarsal dejeneratif değişiklikler hemen tüm olgularda izlenmektedir ve parankimal değişikliklerin de iskemi sonucu ortaya çıktığı düşünülmektedir (16). Bazı yayınlarda demiyelinizasyonun vasküler lezyonlardan daha öncelikli bir hasar olduğu belirtilmektedir (1). Zeman glial hücrelerin klonojenik ölümü nedeniyle nekrozun ortaya çıktığını öne süren radyobiyojik bir teori geliştirmiştir (16). Bazı yazarlar ise radyasyon nekrozunun hastanın allerjik yanıtı sonucu oluştuğunu bildirmektedirler (1). Daha yeni olarak Kureshi, radyasyon sonucu artan interlökin-1a, interlökin-6 ve tümör nekroz faktörü-a gibi sitokinlerin salınımının beyin nekrozunda rol oynadığını savunmuştur (7). Ancak tüm bu teoriler oluşan nekrozun fizyopatolojisini halen tam olarak açıklayamamaktadır.

RT sonrası gelişen beyin lezyonlarının ayırıcı tanısında radyasyon etkisi ile oluşan ikincil beyin tümörü ve/veya beyin tümörü nüksü akla gelmelidir. Olgumuzda, beyin dışı bir lezyon için kafaya SSS'in toleransını aşan yüksek dozda RT almış olması, bulgularının genellikle 5 yıldan sonra görülmesi beklenen RT'ye ikincil beyin tümörlerinden çok daha önce ortaya çıkması ve radyolojik incelemelerinin desteklememesi nedeniyle neoplastik bir tanıdan uzaklaşmıştır.

Geç beyin radyasyon nekrozunun özgül bir radyolojik görüntüsü bulunmamaktadır. BBT'de düşük dansiteli, genellikle kitle etkisi oluşturmayan ve nadiren kontrast madde tutan yaygın lezyonlar şeklinde görülmekte ancak bu görüntülerin tümör nüksünü ayırtetmekte yardımcı olmadığı belirtilmektedir. Benzer biçimde MRG bulguları da özgül değildir ama nüks ya da metastatik tümör ayırımında daha duyarlıdır. Pozitron emisyon tomografisi tanıda oldukça yeterlidir; nekroz bulunan alanda metabolizmada azalma gösterir. Geç radyasyon nekrozunun kesin tanısı için histolojik inceleme gerekebilir.

Radyasyon ilişkili nörotoksisite ve beyin nekrozu olgularında genel kabul görmüş bir tedavi protokolu mevcut değildir. Eğer KİBAS şiddetli ve lezyon uygun lokalizasyonda ise cerrahi ile nekrozun çıkarılması yarar sağlayabilir. Yaygın lezyonlar ile beyin sapı veya optik sinir lezyonlarında cerrahi önerilmemektedir. Bu olgularda kortikosteroid tedavisi klinik ve radyolojik olarak tatmin edici bir sağaltım sağlamaktadır; tedaviyi doz azaltarak ortalama 6 ay kadar sürdürmek genellikle yeterli



olmaktadır (8). Bazen akut toksisitede hiperbarik oksijen, dirençli olgularda ise antikoagülan veya antiagregan tedavinin etkili olduğu bildirilmiştir (1). Sunulan olguda başlanan kortikosteroid tedavisine kısa sürede dramatik yanıt alınmıştır. Olgunun 4 gün süresince kafa içi basıncının izlemi, kortikosteroid tedavisine yanıtı gözlemek ve değerleri belgelendirmek olanağını sağlamıştır. Altı ay içerisinde tedricen azaltılarak kesilen kortikosteroid tedavisi sırasında hastanın yakınmaları geçmiş, papilödem ve görme keskinliğinde düzelme saptanmıştır. İki yıllık izleminde ise yakınma ve bulguları yinelememiştir.

Sonuç olarak bu olgu; *i*) skalp lezyonlarında kafaya verilecek radyasyon dozunun çok dikkatli ayarlanması gerektiğini, *ii*) geç radyasyon nekrozuna bağlı KİBAS ve papil ödemin cerrahi tedaviye gerek kalmaksızın kortikosteroid tedavisi ile iyileşebileceğini ve *iii*) bu hastadaki papilödemin fizyopatolojisinde KİBA kadar şişen beyin baskısına bağlı optik nöropatinin de ayırıcı tanıda düşünülmesi gerektiğini göstermiştir.

**Yazışma Adresi:** Hayrunnisa Bolay  
60. Sokak 16/2 Emek  
06510 Ankara

### KAYNAKLAR

1. Anscher SM, Green DM, Kneese SM, Halperin EC: Radiation Injury of the Brain and Spinal Cord. Wilkins RH, Rengachary SS (ed), Neurosurgery Update 1, birinci baskı, McGraw-Hill, 1990, 42-49 içinde
2. Curran WJ, Scott CB, Nelson JS: A randomized trial of accelerated hyperfractionated radiation therapy and bis-chloroethyl nitrosurea for malignant glioma: a preliminary report of the Radiation Therapy Oncology Group 83-02. Cancer 70: 2909-2917, 1992
3. Curran WJ, Scott CB, Weinstein AS: Survival comparison of radiosurgery-eligible and -ineligible malignant glioma patients treated with hyperfractionated radiation therapy and carmustine: a report of Radiation Therapy Oncology Group 83-02. J Clin Oncol 11: 857-862, 1993
4. Fowler JF: Brief summary of radiobiological principles in fractionated radiotherapy. Semin Radiat Oncol 2: 16-21, 1992
5. Glass JP, Hwang TL, Leavens ME, Libshitz HI: Cerebral Radiation Necrosis Following Treatment of Extracranial Malignancies. Cancer 54: 1966-1972, 1984
6. Hu J, Guan Y, Zhao L, Xie S, Guo Z, Liang Z: Delayed Radiation Encephalopathy after Radiotherapy for Nasopharyngeal Cancer: A CT Study of 45 Cases. J Comp Assist Tomography 15: 181-187, 1991
7. Kureshi SA, Hofman FM, Schneider JH, Chin LS, Apuzzo MLJ, Hinton DR: Cytokine Expression in Radiation-induced Delayed Cerebral Injury. Neurosurgery 35: 822-830, 1994
8. Lee AW, Ng SH, Ho JHC: Clinical diagnosis of late temporal lobe necrosis following radiation therapy for nasopharyngeal carcinoma. Cancer 61: 1535-1542, 1988
9. Miot-Noirault E, Akoka S, Hoffschir D, Pontvert D, Gaboriaud G, Alapetite C, Fetissof F, Le Pape A: Potential of T2 Relaxation Time Measurements for Early Detection of Radiation Injury to the Brain: Experimental Study in Pigs. AJNR 17: 907-912, 1996
10. Oppenheimer JH, Levy ML, Sinha U, El-Kadi H, Apuzzo MLJ, Luxton G, Petrovich Z, Zee CS, Miller CA: Radionecrosis Secondary to Interstitial Brachytherapy: Correlation of Magnetic Resonance Imaging and Histopathology. Neurosurgery 31: 336-343, 1992
11. Sheline GE, Wara WM, Smith V: Therapeutic irradiation and brain injury. Int J Radiat Oncol Biol Phys 6: 1215-1228, 1980
12. Shrieve DC, Loeffler JS: Optimal fractionation schedules in small field radiotherapy. Int J Radiat Oncol Biol Phys 30: 497-499, 1994
13. Shrieve DC, Loeffler JS: Advances in radiation therapy for brain tumors. Neurol Clin 13: 773-790, 1995
14. Withers HR: Biological basis for altered fractionation schemes. Cancer 55: 2086-2095, 1985
15. Woo E, Lam K, Yu YL, Lee PWH, Huang CY: Cerebral radionecrosis: is surgery necessary? J Neurol Neurosurg Psychiatry 50: 1407-1414, 1987
16. Zeman W, Samorajski T: Effects of irradiation on the nervous system. Berdjis CC (ed): Pathology of Irradiation. Baltimore: Williams and Wilkins, 1. baskı, 1971, 213-277