

Salgı Yapan Meninjiom

Secretory Meningioma

M. AKİF BAYAR, ÖMÜR TANYEL, ERCÜMENT GÖKÇAY

Sağlık Bakanlığı Ankara Hastanesi Nöroşirürji Kliniği, Ankara

Özet: Salgı yapan meninjiom oldukça seyrek görülen ve kendine özgü nitelikleri olan bir meninjiom tipidir. Salgı yapan meninjiomun meningotelyal hücrelerin salgı yapan epitelyal hücre yönünde farklılaşması sonucu geliştiği düşünülmektedir. Olgularda tanımlanan psödopsammom yapılarında ve kanda karsino embriyonik antijenin müsbet olduğu gösterilmiş ve bunun ameliyat sonrası dönemde düştüğü görülmüştür. Bu yazıda ameliyatla tam olarak çıkarılan, sol petroz apeks yerleşimli bir salgı yapan meninjiom olgusu sunuldu. İlgili makaleler ışığında bu tümörlerin kendine özgü nitelikleri tartışıldı.

Anahtar Sözcük: Salgı yapan meninjiom

Abstract: Secretory meningioma is rather rare and has spesific characteristics. It is thought that secretory meningioma develops as a result of secretory and epithelial differentiation of meningothelial cells. Carcinoembriogenic antigen positiveness has been shown in blood and pseudopsammoma structures and it is thought that this has decreased in the postoperative period. At this article, a case of secretory meningioma at the left petrous apex is presented. The spesific characteristics of this tumor has been discussed.

Key Word: Secretory meningioma

GİRİŞ

Salgı yapan meninjiomlar ışık mikroskopisinde hiyalen inklüzyonlar gösterirler ve bu yapı psödopsammom olarak adlandırılır. Literatürde salgı yapan meninjiom tanısı almış çok az sayıda olgu bildirilmiştir. Cushing ve Eisenhardt'ın (4) ilk kez 1938'de bir meninjiomda hiyalen inklüzyon cisimlerini bildirmelerinden bu yana 30 kadar salgı yapan meninjiom olgusu yayınlanmıştır(1).

OLGU SUNUMU

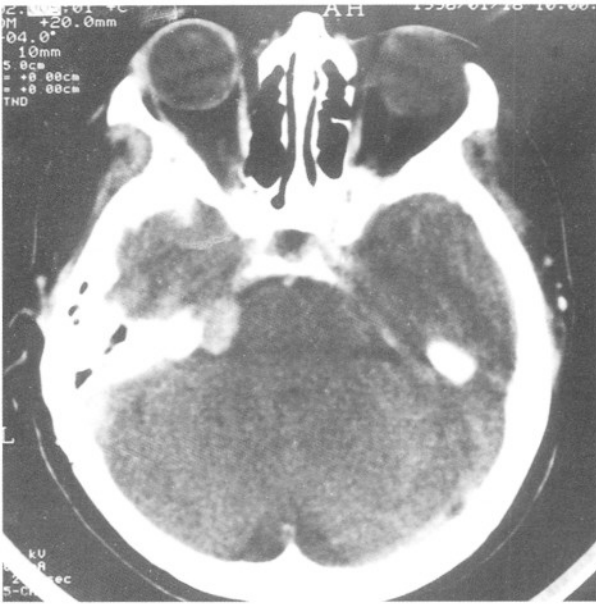
Ellibir yaşında kadın hasta son 3 ayda giderek artan baş ağrısı, kulak çınlaması ve yüzünün sol yarısında zaman zaman olan ağrı ve uyuşukluk

yakınması ile kliniğimize müracaat etti. Öz ve soygeçmişinde özellik yoktu. Muayenede nörolojik bulgu saptanmadı.

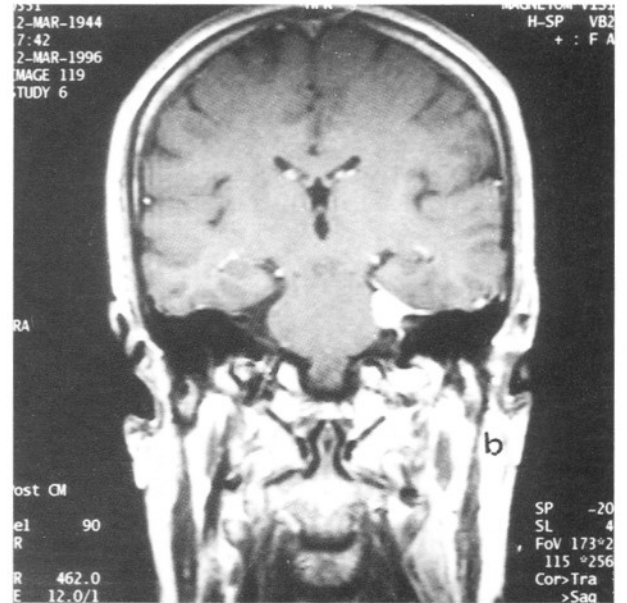
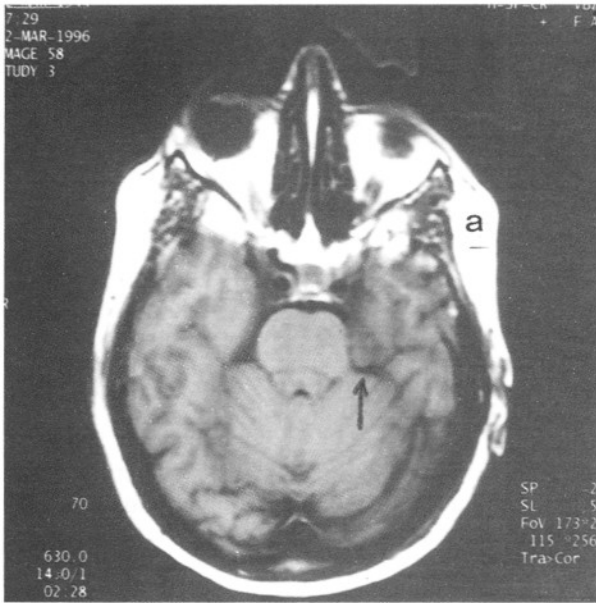
Bilgisayarlı beyin tomografisinde (BBT) sol petroz apeks yerleşimli, orta derece kontrast madde tutan, düzgün sınırlı kitle lezyonu görüldü (Şekil 1).

Manyetik rezonans görüntüleme (MRG) T1 ağırlıklı görüntülerde sol petroz apekte, pons üzerine hafif derecede bası oluşturan, "dural kuyruk" bulgusu gösteren kitle lezyonu görüldü (Şekil 2).

Hasta ameliyat edildi. Sol paramedian suboksipital kraniyektomi ile sol pontoserebellar köşeye ulaşıldı, petroz apeks konumlu, sınırlı,



Şekil 1: BBT' de sol petröz apeks yerleşimli orta derecede kontrast madde tutan, düzgün sınırlı kitle lezyonu görülüyor.



Şekil 2 a ve b: T1 ağırlıklı aksiyel (a) ve koronal (b) görüntülerde sol petröz apekte, pons üzerine hafif derecede bası oluşturan, "dural kuyruk" belirtisi gösteren kitle lezyonu görülüyor (okla işaretli)

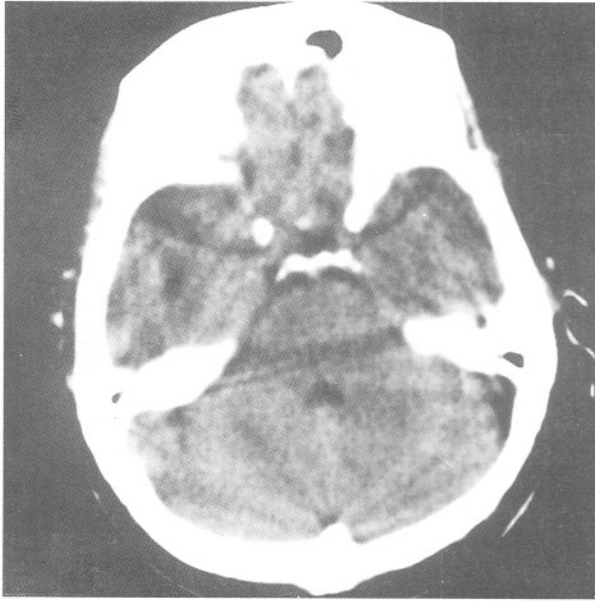
kırmızı mor renkli, beşinci kranial sinirin ponsa girdiği yerde pons ve beşinci kranial sinir üzerinde bası oluşturan kitle görüldü ve tam olarak çıkartıldı (Şekil 3). Pons ve beşinci sinir üzerindeki bası kaldırıldı. Tümörün histopatolojik incelemesinde salgı yapan meninjiom tanısı konuldu (Şekil 4). Ameliyat sonrası karsino embriyjenik antijen CEA

değeri normal olarak geldi. Ameliyat sonrası üçüncü ayda yapılan kontrolde hastanın yüzünün sol tarafındaki ağrı ve uyuşukluk yakınmasının tamamen düzeldiği saptandı.

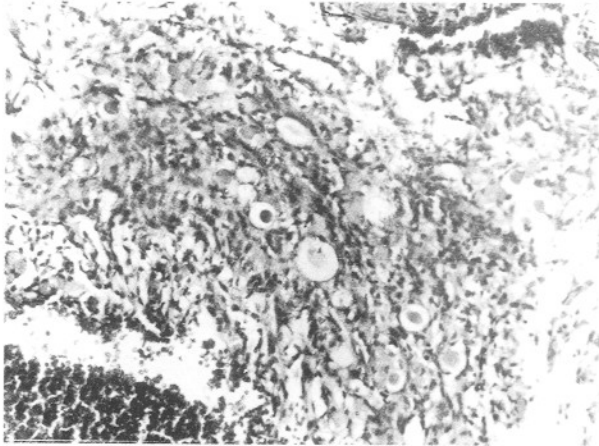
TARTIŞMA

İlk olarak Cushing ve Eisenhard (4) ve Kepes (6) meninjiomlarda intrasellüler eozinofilik hiyalen inklüzyonları tanımlamış ve bunları psödopsammom yapı olarak adlandırmıştır. Diğer meninjiom türlerinin aksine PAS pozitifdir (2,5). İmmüno histokimyasal çalışmalar bu psödopsammom yapılarında CEA pozitifliğini göstermiştir (1,8). Louis yayınladığı vakada CEA yüksekliğinin ameliyat sonrası dönemde düştüğünü göstermiştir (5). Vakalarında göğüs kanseri hikayesi olmasına karşın buna ait nüks ve metastaza rastlamamıştır. CEA değerlerinin epitelyal malign tümörlerde ve/veya santral sinir sisteminin epitelyal metastazlarında yüksek olduğu göz önüne alınırsa salgı yapan meninjiomlardaki bu bulguların diğer

meninjiom türlerinden ayırt ettirici bir fark olduğu düşünülebilir. Tsunodo yayınladığı vakada aynı görüşü öne sürmüştür (9). Sunduğumuz olguda ameliyat sonrası dönemde CEA düzeyinin normal sınırlarda (0,4 ng/ml'de, N= 0-3 ng/ml) olduğunu gördük. CEA yüksekliği olan olgularda diğer bir malign tümör açısından dikkatli bir tarama yapılması



Şekil 3: Ameliyat sonrası BBT de kitlenin tam olarak çıkartıldığı görülüyor.



Şekil 4: Meningotelyal hücreler arasında eosinofil boyanmış globüller. (H&E, X25)

gerekir. Alguacil bu hastalarda epitelyal membran antijenik keratin (EMA) değerlerinin de yüksek olduğunu göstermiştir (1).

Önceki çalışmalarda da salgı yapan meninjiomun meningotelyal hücrelerin salgı yapan ve epitelyal hücre yönünde farklılaşması sonucu geliştiği öne sürülmüştür (1,5,7,10). İlgili makalelerde fazla sayıda vaka olmadığı için salgı yapan meninjiomun uzun süreli biyolojik davranışı hakkında yorumda bulunmak güçtür. Lezyonun

yerleşimi itibarı ile yarattığı klinik tablo dışında salgı yapıcı niteliğine ilişkin herhangi bir özellik gözlenmemiştir. Challa çalışmasında psödopsammom yapının ciddi beyin ödemi ile beraberliğine dikkat çekmiştir (3). Biz vakamızda radyolojik ve klinik olarak aşırı bir ödem ve etkisini saptamadık.

Bu vakaların uzun süreli takiplerinin ve sistemik olarak daha ayrıntılı incelenmelerinin salgı yapan meninjiom konusuna ışık tutacağı kanaatindeyiz.

Yazışma Adresi: M. Akif Bayar
Döngel Sokak, No: 12/6
Anıttepe Ankara

KAYNAKLAR

1. Alguacil -Garcia A, Pettigrew N M , Sima A A F : Secretory meningioma. A distinct subtype of meningioma. Am J Surg Pathol 10: 102-11,1986
2. Berho M ,Suster S: Mucinous meningioma. Report of an unusual variant of meningioma that may mimic metastatic mucin-producing carcinoma. Am J Surg Pathol 18: 100-6, 1994
3. Challa V R , Moddy D M , Marshall R B , Kelly D L: The vascular component in meningiomas associated with severe cerebral edema. Neurosurgery 7 : 363-68, 1980
4. Cushing H , Eisenhardt L: Meningiomas. Their Classification, Regional Behavior, Life History and Surgical End Results. Baltimore: Charles C Thomas, 1938, 254 s.
5. Louis D N , Hamilton A J , Sobel R A , Ojemann R G: Pseudopsammomatous meningioma with elevated serum carcinoembryonic antigen : a true secretory meningioma . J. Neurosurg 74: 129-32, 1991
6. Kepes J: The fine structure of hyaline inclusions (pseudopsammoma bodies) in meningiomas. J Neuropathol Exp Neurol 34: 282-89, 1975
7. Kepes J: Meningiomas: Biology, Pathology and Differential Diagnosis, New York: Masson, 1982, 134 s.
8. Ng HK, Tse CCH, Lo STH: Microcystic meningiomas. An unusual morphological variant of meningiomas. Histopathology 14: 1-9, 1989
9. Tsunodo S, Takeshima T, Sakaki T: Secretory meningioma with elevated serum carcinoembryonic antigen level. Surg Neurol 37: 415-18, 1992
10. Vakili S T, Muller J: Intracytoplasmic lumina in meningioma: an ultrastructural and immunohistological study. Neurosurgery 23: 180-84, 1988