

# Intrakranial Yayılım Gösteren Sinonasal Andiferensiye Karsinom: Olgu Sunumu

## Sinonasal Undifferentiated Carcinoma with Intracranial Invasion: A Case Report

ÖMER SÖKMEN, SÜLEYMAN R. ÇAYLI, HAKAN CANER

Ankara Onkoloji Hastanesi Beyin ve Sinir Cerrahisi Kliniği (ÖM,SRÇ) ve  
Başkent Üniversitesi Tıp Fakültesi Nöroşirürji ABD (HC), Ankara

Geliş Tarihi: 27.10.2000 ⇔ Kabul Tarihi: 21.11.2001

**Özet:** Sinonasal karsinomalar nadir tümörler olup erken tanı konulamadığı durumlarda intrakranial invazyon gösteren agresif ve kötü prognozlu tümörlerdir. Intrakranial invazyon göstermeleri ile çok nadiren nöroşirürjinin ilgi alanına girmektedir. Tedavisinde radikal cerrahi, kemoterapi ve radyoterapi kombinasyonu önerilmektedir. Bu yazıda kranial invazyon gösteren ve dev boyutlara ulaşan sinonasal andiferensiye karsinom olgusu ve tedavi yaklaşımları tartışılmıştır.

**Anahtar Kelimeler:** Kemoterapi, kranial invazyon, radyoterapi, sinonasal andiferensiye karsinoma

**Abstract:** Sinonasal carcinoma is a rare aggressive tumour and intracranial invasion can be seen when it can not be early diagnosed. Combination of radical surgery, chemotherapy and radiotherapy has been accepted as the therapeutic modality but the prognosis is poor despite treatment. In this case report, giant sinonasal undifferentiated carcinoma with intracranial invasion was reported and therapeutic management of this rare tumour is discussed.

**Key words:** Chemotherapy, cranial invasion, radioterapy, sinonasal undifferentiated carcinoma

### GİRİŞ

Nazal kavite ve paranasal sinüs karsinomaları nadir tümörlerdir. Çeşitli ülkelere göre tüm malign yeni tümörler arasında %0,4 ile %1 arasında değişmektedir (1,2,7). Bu tümörlerin de intrakranial ve orbita içine invazyonları çok daha nadir saptanmaktadır. Bu grup içerisinde yer alan sinonasal andiferensiye karsinomlar diğer tümörlere göre daha agresif olup tanı konmadığı zaman dev boyutlara ulaşırlar ve hastalar intrakranial invazyon ile nöroşirürji kliniğine başvurabilmektedirler (6,9).

Bu geç dönemdeki semptomlar hipoestezi, fasial şişkinlik, trismus, oropalatal fistüla, vizüel bozukluk, proptozis frontal bölgede şekil bozukluğu oluşturan kitleler veya epiphoradır. Bu olgu sunumunda oldukça geç dönemde kliniğe başvurması nedeniyle bütün sinüsleri dolduran, frontal kaideye yayılan ve kalvariumun önemli bir kısmını destrüksüyona uğratan ve buna bağlı olarak beyin cerrahisi polikliniğe başvuran dev boyutlara ulaşmış sinonasal andiferensiye karsinom ve tedavi yaklaşımları tartışılmaktadır.

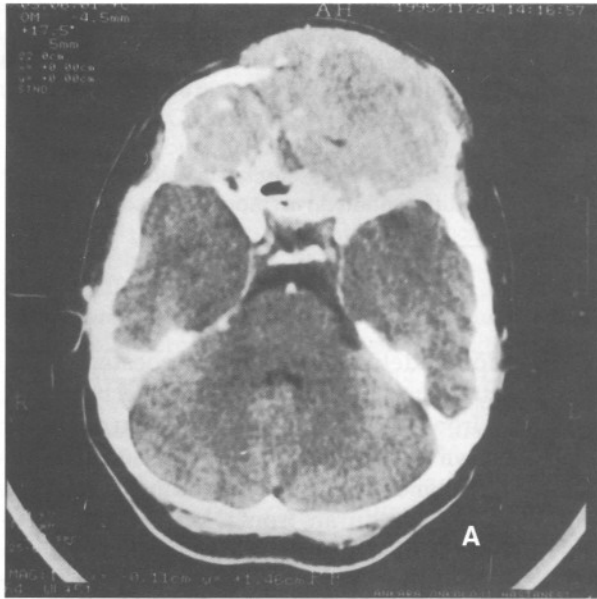
## OLGU SUNUM

38 yaşında kadın hasta. 6-7 ay içerisinde gelişen frontal bölgede şişlik ve çift görme yakınması ile beyin cerrahisi polikliniğine başvuruyor.

Yapılan bilgisayarlı beyin tomografisi (BBT) tetkikinde nazal sinüs kaidesinde başlayan, ethmoid sinüsü, frontal sinüsü, kısmen sfenoid sinüsü dolduran, frontal kaidenin tamamına yerleşen bilateral orbita tavanlarını ve frontal kemiği koronal sütür sınırına kadar destrüğe eden oldukça homojen kontrast tutan büyük bir kitle tesbit edildi (Şekil 1a,b).

Operasyon: Bifrontal cilt insizyonu ile açıldı, destrüktüre frontal kemik sınırından başlayan sert lastik kıvamında kitle ile karşılaşıldı. Tümör rezektü edilerek bilateral orbita kapsüllerine kadar ulaşıldı. Orbita kapsüllerinin tümör tarafından infiltrate olduğunun görülmesi üzerine orbita kapsülü açıldı ve kapsül altındaki tümöral dokular temizlendi. Frontal sinüs ethmoid sinüs ve sfenoid sinüsteki tümöral dokular alınarak nazal sinüs kaidesine kadar inildi. Yer yer invaze dura eksize edilerek duraplasti yapıldı. Post-operatif ek nörolojik defisit gelişmedi. Post-operatif 20. günde yapılan kontrol BBT tetkikinde tümöral lezyona rastlanmadı (Şekil 2 a,b).

Histopatolojik inceleme sonucunda Sinonasal andiferensiye karsinom olarak rapor edildi.



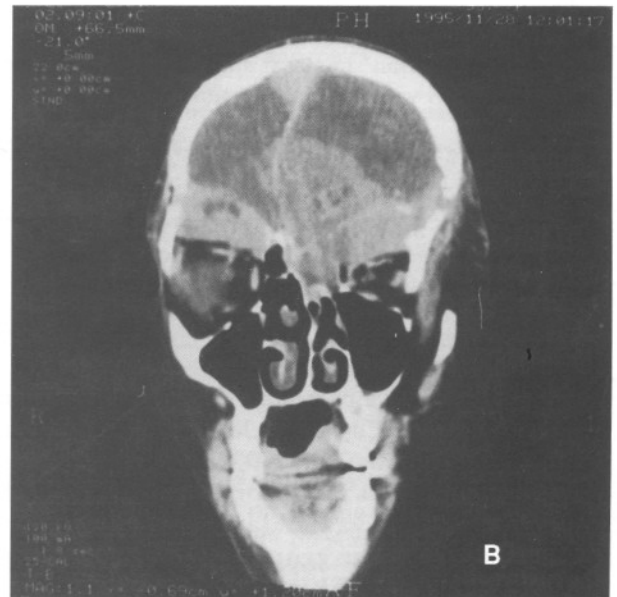
Şekil 1a: Frontal kemiği destrüğe eden, tüm frontal kaidesinde ve orbita üst duvarlarında invazyon gösteren homojen kontrast tutulum gösteren sinonasal andiferensiye karsinom, kranial BBT

Radyoterapi ve Kemoterapi: Post-op 3000 cGy Radyoterapi (RT) uygulandı. Adriamycin 50 mg/m<sup>2</sup>, Cisplatin 75/m<sup>2</sup> olmak üzere 21 gün ara ile 5 kür kemoterapi (KT) uygulandı.

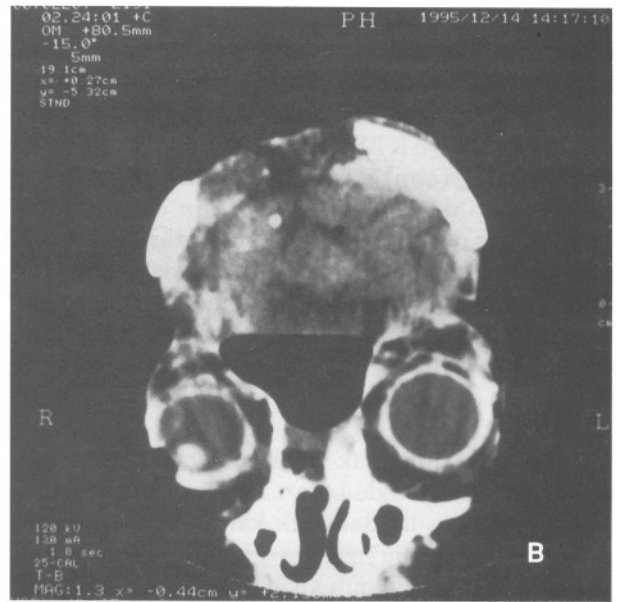
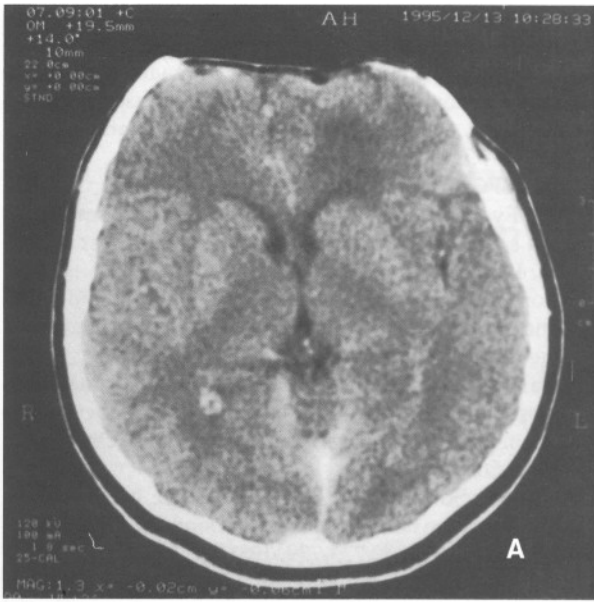
Post-operatif 6. ayda yapılan kontrol BBT tetkikinde rekürrens saptanmadı. Post-operatif 10. ayda abse formasyonu tesbit edilerek opere edildi. Epidural ampiyem boşaltıldı. Ampiyem gelişmesine neden olabilecek frontal sinüs tabanının nazal sinüsle devamlılığı tespit edilmesi üzerine temoral adale ile bu açıklık kapatıldı. Post-operatif 12. ayda sol frontal bölgede rekürrens ile uyumlu olabilecek patolojik opaklaşma alanı izlendi. Ek 4 kür KT ve 3000 cGy RT uygulandı. Post-op 18. ayda rekürrenste ilerleme ve cilt altı multipl metastazlar gözlemlendi. İnoperatif kabul edilerek rekürrent tümör için herhangi bir cerrahi girişim uygulanmadı. Hasta 20. Ayda exitus oldu.

## TARTIŞMA

Nazal kavite ve paranasal sinüs malignansilerinin çoğu epitelial tümörlerdir. Orijinlerine göre epitelial ve sekretuar bez olmak üzere alt gruplara ayrılabilirler. Epitelial orijinli tümörler; papilloma, squamos hücreli karsinoma, adenokarsinoma ve anaplastik karsinoma olarak ayrılırlar. Sekretuar bez kökenli tümörler ise pleomorfik adenoma, adenoid kistik karsinoma, asinik cell karsinoma ve mukoeypidermoid karsinoidler olarak ayrılırlar (11,22). Squamöz cell



Şekil 1b: Orbita tavanlarının destrüksiyonu ve frontal lob içindeki invazyonu gösteren aynı olgunun koroner kesiti



Şekil 2 a,b: Postoperatif BBT görüntüleri sagital ve koroner kesitlerde tümör görülmemektedir.

karsinomaların oranı baş ve boyun bölgesinde görüldüğünden daha seyrektrir. (5,10,18).

Genellikle bütün epitelial tümörler benzer klinik semptomlara neden olurlar. Semptomlar tümör tiplerine göre farklılık göstermez. Başlangıçta sıklıkla nazal obstrüksiyon, nazal drenaj ve/veya epistaksis görülür (11). Bu belirtiler kronik sinüzite benzediğinden, genellikle tedavi bu hastalığa yöneliktir. Bu nedenle de sık olmamakla birlikte karsinoma tesbit edildiğinde palatal erozyon oluşmuş, anterior maksiller duvar tutulmuş, orbital ve intrakranial invazyon gelişmiş olabilir (12). Tüm bu yaygın tutulumu abse, inverte papilomalar gibi benign patolojilerde yapabilir ve ayırıcı tanıda göz önünde tutulması gerekir. BBT ve Magnetik rezonans bulguları da tümörlerde spesifik olmadığı için patolojik tanı önem kazanmaktadır (3). Fakat patolojik tanıda da ışık mikroskopu çalışmaları yeterli olmayabilir (21).

Frierson ilk defa 1986 yılında Schneiderian epiteli veya nasal ektodermden kaynaklanan sinonasal andiferensiye karsinom tariflemiş ve 8 olgu sunmuştur (6). Bu tümörün klinik özelliği hızlı ve agresif bir seyir izlemesi ve kötü bir prognoz göstermesidir. Bu tümörün patolojik olarak diğer tümörlerden ayrılması prognoz açısından önem taşımaktadır. (13,14). Çünkü literatürde bu tümörler arasında belirgin prognoz farkı mevcuttur. En iyi prognoz 5 yıllık yaşam süresi için adenoid kistik

karsinoma (%87), adenokarsinoma (%65), ve lenfomada (%56) iken en kötü prognoz andiferensiye karsinoma (%17) olarak rapor edilmektedir (2). İlk defa Gorelick ve ark. (9) 4 olgu sunumu yaparak bu agresif tümörün nöroşirürjikal açıdan yaklaşımını değerlendirmişler ve ortalama yaşam süresini intrakranial invazyon gösterdikten sonra 15 ay olarak belirtmişlerdir.

Başlangıçta klinik görünüm benzerliğinden sıklıkla sinüzit tanısı konulur (17,20). Geç tanı konulmasına bağlı olarak orbital ve kranial invazyonlar gözlenmektedir (14,15). Bizim olgumuzda da hasta başvurduğu zaman hem orbita hemde kranjima invazyonu gelişmişti ve literatürdeki olgularla karşılaştırıldığı zaman tümörün dev boyutlarda olduğu görülmektedir. Buna rağmen tüm vücut taramasında bir metastaz rastlanmamıştır. Literatürde sinonasal tümörlerin uzak metastazlarının nadir olduğu bildirilmekte isede özellikle sinonasal andiferensiye karsinomaların uzak metastazlarının daha sık olduğu rapor edilmiştir (9,22).

Sinonasal karsinomalarda radikal eksizyon veya cerrahi uygulanmadan lokal radyasyon uygulaması tedavi seçenekleri arasındadır (10). Frierson kendi serisinde sadece radyoterapi alan hastaların ortalama yaşam süresini 4 ay olarak bildirmiştir. Bugün tek başına RT ye göre cerrahiye ilave radyoterapi kombine tedavinin daha etkili

olduğu görüşü daha fazla kabul görmektedir. Kemoterapinin bu tedavi seçeneklerine ilave olarak kullanılmaktadır (8,9,10,16,19,23). Bu nedenle tümör boyutu ne düzeyde olursa olsun maksimum rezeksiyon RT ve KT kombinasyonu tercih edilmesi gereken bir yol olmaktadır (9). Deutch ve arkadaşları (4) ise cerrahi öncesi RT ve KT'nin daha faydalı olduğunu rapor etmelerine karşın bizim olgumuzda intrakranial invazyonun herniyasyon riski nedeni ile önce ameliyat olması ve takiben radyoterapi ve kemoterapi alması planlandı. Halen günümüzde tedavi modaliteleri konusunda bir anlaşmaya literatürde de varılmamıştır (9).

Bu olgularda uzak metastaz genelde seyrekir. Ancak lokal kontrolde başarı arttıkça, survi uzamış, bu da metastaz ile daha sık karşılaşma sonucunu doğurmuştur (9). Bu nedenle olgumuz sık aralıklarla BBT kontrollerine alınmış ve 18 ay geçtinden sonra olgumuzda lokal nüks tespit edilmiştir. Literatürde 5 yıllık ortalama lokal kontrol oranı tüm sinonasal malign tümörler için %74 düzeyinde bildirilmiş fakat andiferensiye karsinom için bir oran bildirilmemiştir (24).

Paranasal sinüs karsinomları erken tanı yapılamazsa kranium, kafa kaidesi ve orbitaya invazyon yaparak beyin cerrahisinin ilgi alanına girmektedir. Bu tümörlerin radikal rezeksiyonu ve ilave radyoterapi ve kemoterapi uygulaması yapılması bu agresiv seyirli tümörlerde hastaların yaşam süresini uzatabilmektedir. Yaşam süresi uzadıkça özellikle lokal rekürrens ve uzak metastazlar açısından yakın takibi yapılması önemlidir.

## KAYNAKLAR

1. Boring CC, Squires TS, Tong T: cancer statistics. CA 42:19-38, 1992
2. Charabi S, Worsoe-Petersen J: Diagnostic delay concernin malignant tumors of the nasal cavity and paranasal sinuses. Nord Med 104:221-2, 1989
3. Chow JM, JP Leonetti JM, Mafee MF: Epithelial tumors of the paranasal sinuses and nasal cavity. Radiologic Clinics of North Am 31:61-73, 1993
4. Deutsch BD, Levine PA, Stewart FM, Frierson HF Jr, Cantrell RW: Sinonasal undifferentiated carcinoma: A ray of hope. Otolaryngol Head Neck Surg 108:697-700, 1993
5. Frazell EL, Lewis JS: Cancer of the nasal cavity and accessory sinuses. A report of the management of 416 patients. Cancer 16:1293-301, 1963
6. Frierson HF Jr, Mills SE, Fechner RE, Taxy JB, Levine PA: Sinonasal undifferentiated carcinoma: an aggressive neoplasm derived from Schneiderian epithelium and distinct from olfactoryneuroblastoma. Am J Surg Pathol 10:771-779, 1986
7. Gadeberg CC, Hjelm-Hansen M, Sogaard H, Elbrond O: Malignant tumors of the paranasal sinuses and nasal cavity. A series of the patients. Acta Radiol Oncol 23:181-7, 1984
8. Giri SPG, Reddy EK, Gemer LS, Krishnan L, Smalley SR, Evans RG: Management of advanced squamous cell carcinomas of the maxillary sinus. Cancer 69:657-61, 1992
9. Gorelick J, Ross D, Marentette L, Blaivas M: sinonasal undifferentiated carcinoma: case series and review of the literature. Neurosurgery 47:750-54, 2000
10. Harbo G, Grau C, Bundgaard, T, Overgaard M, Elbrond O, Sogaard H. and Overgaard J: Cancer of the Nasal Cavity and Paranasal Sinuses. Acta Oncologica 36:45-50, 1997
11. Hill JH, Soboroff BJ, Applebaum EL: Nonsquamous tumors of the nose and paranasal sinuses. Otolaryngol Clin North Am 19:723-739, 1986
12. Hopkin N, McNicoll W, Dalley VM, Shaw HJ: Cancer of the paranasal sinuses and nasal cavities Part I. Clinical features. J Laryngol Otol 98:585-95, 1984
13. Jakobsen MH, Larsen SK, Hansen JK and HS: Cancer of the nasal cavity and paranasal sinuses. Acta Oncologica 36:27-31, 1997
14. Kenady DE: Cancer of the paranasal sinuses. Surg Clin North Am 66:119-131, 1986
15. Lewis JS, Castro EB: Cancer of the nasal cavity and paranasal sinuses. J Laryngol 86:255-62, 1972
16. Logue JP, Slevin NJ: Carcinoma of the nasal cavity and paranasal sinuses: an analysis of radical radiotherapy. Clin Oncol R Coll Radiol 3:84-9, 1991
17. Lund VJ: Malignant tumors of the nasal cavity paranasal sinuses. ORL J Otorhinolaryngol Relat Spec 45:1-12, 1983
18. McNicoll W: Cancer of paranasal sinuses and nasal cavities. Part II. Results of treatment. J Otolaryngol 98:707-18, 1984
19. Mundy EA, Neiders ME, Sako K, Greene GW: Maxillary sinus cancer: a study of 33 cases. J Oral Pathology Med 14:27-36, 1984
20. Murphy MA, Kaye AH, Hayes IP: Intracranial metastasis from carcinoma of the paranasal sinus. Neurosurgery 28:890-3, 1991
21. Phillips CD, Futterer SF, Lipper MH, Levine PA: Sinonasal undifferentiated carcinoma: CT and MR imaging of an uncommon neoplasm of the nasal cavity. Radiology 202:477-480, 1997
22. Robin PE, Powel DJ, Stansbie JM: Carcinoma of the nasal cavity and paranasal sinuses: incidence and presentation of different histological types. Clin Otolaryngol 4:431-56, 1979
23. Robin PE, Powel DJ: Treatment of Carcinoma of the nasal cavity and paranasal sinuses. Clin Otolaryngol 6:401-14, 1981
24. UICC-International Union Against Cancer. TNM Classification of malignant tumors. 4<sup>th</sup> ed. Berlin, Heidelberg: Springer-Verlag, 1987