

Standart Transsfenoidal Yaklaşım ile Genişletilmiş Transsfenoidal Yaklaşımın Mikrocerrahi Anatomisinin Karşılaştırılması

Comparison of Microsurgical Anatomy of the Standard Transsphenoidal Approach and the Extended Transsphenoidal Approach

FUNDA BATAY, AYKUT KARASU, OSSAMA AL-MEFTY

University of Arkansas for Medical Sciences, Department of Neurosurgery, Little Rock, Arkansas, USA

Geliş Tarihi: 24.11.2000 ⇔ Kabul Tarihi: 19.02.2001

Özet: Transsfenoidal yaklaşım sellar ve parasellar tümörlerde kullanılan oldukça yaygın bir yöntemdir. Kafa kaidesi cerahisinde transsfenoidal yaklaşım maksillotomi ile kombine edildiğinde oldukça geniş bir görüş alanı ve güvenli bir cerrahi sağlanabilir. Suprasellar bölgeden foramen magnuma kadar uzanan tüm lezyonların çıkartılmasında genişletilmiş transsfenoidal yaklaşım kullanılabilir. Bu çalışma 10 kadavrada gerçekleştirilmiş ve her iki yaklaşımın kazandırdığı alan horizontal ve vertikal ölçümler yapılarak karşılaştırılmıştır. Sonuç olarak bu çalışmada elde edilen bulgular, ek olarak yapılan maksillotominin standart transsfenoidal girişime göre özellikle orta hat kafa kaidesi tümörleri için rahatlıkla uygulanabilen, daha geniş bir görüş alanı sağlayan etkili bir yöntem olduğunu göstermiştir.

Anahtar kelimeler: Maksillotomi, mikrocerrahi anatomi, transsfenoidal yaklaşım

Abstract: Transsphenoidal surgery is well-known surgical technique used for sellar and parasellar tumors. By combining a maxillotomy with transsphenoidal approach, significantly wider and safer exposure is gained to the skull base lesions. Lesions extending from the superior sellar region to the foramen magnum may be attacked through extended transsphenoidal approach. In this study, ten cadavers were used, horizontal and vertical distances and amount of exposure were compared for each technique. As a conclusion, these results showed that the additional maxillotomy is well-suited and an effective technique for primarily midline skull base lesions than transsphenoidal surgery and this approach is also provide wider exposure.

Key words: Maxillotomy, microsurgical anatomy, transsphenoidal approach

GİRİŞ

Standart transsfenoidal (TS) yaklaşım sellar ve parasellar tümörler için kullanılan yaygın bir cerrahi yöntemdir ve ilk kez 1907 yılında Schloffer tarafından tanımlanmıştır. Cushing ise 1914 yılında sublabial transseptal yaklaşımı kullanarak sfenoid sinüs yolu ile sellar alana ulaşmayı başarmıştır. Daha

sonra Fransa'da Guiot (1959) ve Kanada'da ise 1965 yılında Hardy yeni mikrocerrahi yöntemleri de kullanarak bu tekniği Amerikada yeniden popülerize etmişlerdir (2, 5, 9, 14). Günümüzde TS yaklaşım mikro ve makro hipofiz adenomlarından parasellar uzanım gösteren dev adenomlara ve bazı klivus kordomalarına kadar oldukça geniş bir alanda kullanılabilir (10).

Standart transsfenoidal yaklaşıma maksillotominin eklenmesiyle ortaya çıkan genişletilmiş transsfenoidal (GTS) yaklaşım ile kafa kaidesi tümörlerinde de oldukça geniş bir görüş alanı kazanılabilmektedir (6,11). Suprasellar bölgeden foramen magnuma kadar uzanan tüm lezyonların çıkarılmasında GTS yaklaşım kullanılabilir. Bu yaklaşım, aynı zamanda parasellar sinüslere uzanan ve klivusu invaze eden tümörlerde ve özellikle kordomalarda oldukça ideal bir yöntemdir (7). Bu çalışmada, 10 erişkin kadavra kullanılarak her iki cerrahi yaklaşımın kazandırdığı alan horizontal ve vertikal ölçümler yapılarak karşılaştırılmıştır.

MATERYAL VE METHOD

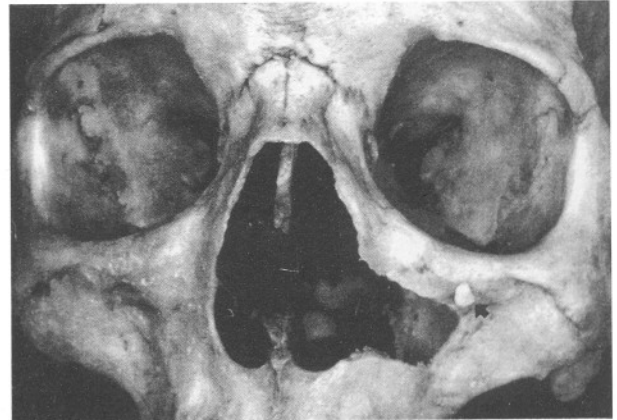
Bu çalışma için kullanılan silikon ile doldurulmuş 10 erişkin kadavra kafasına, Arkansas Üniversitesi Nöroşirürji Departmanı Mikrocerrahi Laboratuvarında önce TS yaklaşım ve daha sonra tüm kadavralarda sağ taraf kullanılmak üzere maksillotominin eklenmesi ile GTS yaklaşım uygulanmıştır. Cerrahi yaklaşımlar tamamlandıktan sonra horizontal ve vertikal uzaklıklar milimetrik kağıtlar ile her iki yaklaşım için ölçülmüş ve bulunan uzaklıklar student-t testi yardımı ile karşılaştırılmıştır.

CERRAHİ YAKLAŞIM

Standart transsfenoidal yaklaşım için tüm kadavralarda üst dudak yukarı kaldırıldıktan sonra sublabial insizyon, gingival mucozadan 1 cm yukarıdan olacak şekilde her iki tarafa doğru kanin dişler arasında olacak şekilde gerçekleştirilmiştir. Daha sonra subperiostal diseksiyon ile mucoza diseke edilerek piriform açıklık ortaya çıkarılmıştır. Mikroskop (Zeiss OPM 16) yardımı ile kadavranın sol tarafından mukoza diseksiyonu ile derinleştirilerek ethmoid kemiğin perpendiküler lamina ile vomer arasındaki bileşkeye ulaşılmıştır. Bu noktada daha geniş spekulum kullanılarak kemik septum dikkatlice kadavranın sağına doğru itilerek, orta hattan uzaklaştırılacak şekilde rostrumdan itibaren kırılarak sfenoid sinus rostrumu ortaya çıkmıştır. Sfenoid ostiumların mikro rongeurlar yardımı ile genişletilmesi ile sfenoid rostrumların tamamı çıkarıldıktan sonra sfenoid sinüsün ön duvarı açılmış ve sfenoid mukozanın çıkartılması ile birlikte sfenoid septa ve/veya varsa septalar temizlenmiştir. Sella tabanı ortaya çıkarıldıktan sonra yüksek devirli tur (Midas Rex) ve mikro rongeurlar yardımı ile taban açılmış ve kemik çıkarımı lateralde kavernöz sinus maviliği görülünceye kadar, aşağıda ise

klivusa kadar uzatılmıştır. Daha sonra horizontal ve vertikal uzaklıklar milimetrik kağıtlar ile ölçülmüştür.

Genişletilmiş transsfenoidal yaklaşımda ise, üst dudak yukarı kaldırıldıktan sonra sublabial insizyon TS yaklaşımdaki gibi yapılmış ancak insizyon maksillotominin yapılacağı kadavraların sol tarafında her kadavrada 4 cm daha laterale doğru uzatılmıştır. Maksillotominin yapılacağı tarafta subperiostal diseksiyon yukarıda orbitanın hemen altındaki maksillanın frontal çıkıntısına doğru uzatılırken, bu bölgedeki infra orbital foramende seyreden infraorbital sinir önemli bir cerrahi sınır oluşturmuştur ve tüm kadavralarda üstte bu sinire kadar diseksiyon yapılmıştır (Şekil 1). Aynı şekilde bu diseksiyon lateralde tüm kadavralarda 3 cm daha genişletildikten sonra aşağıda diş köklerinin üstüne kadar da uzatılmıştır. Transsfenoidal yaklaşımın ilk kademeleri, nasal septumun maksillotominin karşı tarafına doğru ekarte edildiği aşamaya kadar aynen gerçekleştirilmiştir. Midas Rex B5 ucu kullanılarak yapılan sağ taraftaki 3 cm lik maksillotomiye takiben eğer kalmışsa maksillotominin medial duvarındaki kemik parçaları rongeur yardımı ile temizlendikten sonra otomatik ekartörün yerleştirilip maksimum açılması ile mukoza, maksillotominin kazandırdığı açıklığa doğru itilmiş ve bu manevra ile ek bir genişlik ve görüş alanı kazanılmıştır. Daha sonra sırasıyla sfenoid sinüsün anterior duvarı açılmış, sinus mukozası temizlenmiş ve varsa sfenoid septalar çıkartılmıştır. Solda (kadavranın sağ) özellikle kavernöz sinüs üzerine doğru uzanan

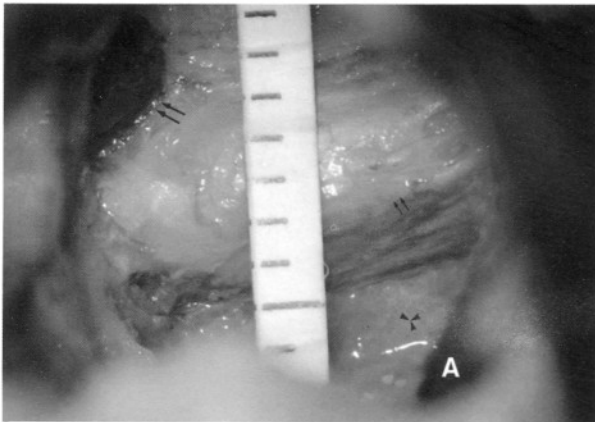


Şekil 1: Kuru kafa üzerinde GTS yaklaşımda maksillotominin kemik sınırları yukarıda infraorbital foramenden çıkan infraorbital sinir (ok), lateralde maksiller sinüsün lateral duvarı veya 3 cm, aşağıda diş köklerinin üstünde olacak şekilde izlenmekte.

kemik yapılar mikro rongeur ve yüksek devirli tur kullanılarak temizlendikten sonra klivus ve internal karotid arterin petroz parçası yüksek devirli tur yardımı ile turlanarak karotid arter, klivusun altındaki dura, basal pleksus ortaya çıkarılmıştır. Genişletilmiş Transsfenoidal yaklaşım tamamlandıktan sonra yine horizontal ve vertikal uzaklıklar milimetrik kağıtlar yardımı ile ölçülmüştür.

BULGULAR

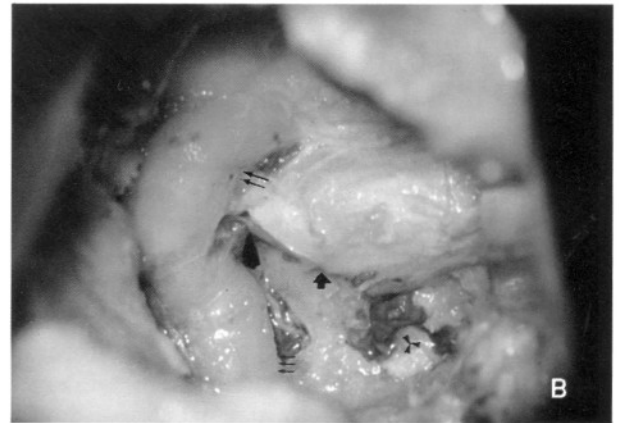Her iki yaklaşım sonucunda elde edilen horizontal ve vertikal uzaklıklar, Standart Transsfenoidal yaklaşımda $16.6 + 1.5$ mm ve $18.3 + 1.2$ mm iken Genişletilmiş Transsfenoidal yaklaşım ile elde edilen horizontal değerler $19.5 + 1.8$ mm, vertikal değerler $25.8 + 1.9$ mm olarak ölçülmüştür. Her iki grubun horizontal ve vertikal ölçümleri student-t testi kullanılarak karşılaştırıldığında GTS yaklaşımın, TS yaklaşıma göre istatistiksel olarak anlamlı ve geniş bir görüş alanı sağladığı bulunmuştur ($p < 0.001$). Her iki yaklaşım sonucunda elde edilen alanlar anatomik oluşumlar açısından karşılaştırıldığında ise GTS yaklaşımda elde edilen cerrahi açıklıkta karotid arterin petroz kısmının ve kavernöz kısmının turlanmasına izin verecek şekilde rahatlıkla görüldüğü ve aynı açıdan bakıldığında TS yaklaşımda karşı tarafta sadece kavernöz sinüsün duvarı izlenirken, GTS yaklaşımda karotid arterin kavernöz kısmı tümüyle görülmüştür. Yine aynı şekilde TS yaklaşımda klivusun sadece üst kısmı görülebilirken, GTS yaklaşımda klivus, karotisin petroz segmentinin hizasına kadar görülebilmektedir (Şekil 2a, 2b).



Şekil 2a: TS yaklaşım sonrası hipofiz bezi (küçük oklar), kavernöz sinüs duvarı (büyük oklar) ve klivus turlandıktan sonra klival dura (yıldız) görülmekte.

TARTIŞMA

Transsfenoidal cerrahi hipofiz tümörlerinin tedavisinde kullanılan ve oldukça iyi bilinen bir cerrahi teknik olmasının yanısıra sellar ve parasellar bölgelere uzanan hipofiz adenomu, kraniyofarengiom ve Rathke kisti gibi çeşitli patolojiler için güvenle kullanılabilen morbiditesi %2 den, mortalitesi ise %0.5 den daha düşük güvenli bir yoldur (2, 3, 14). Hatta 1999 yılında Turner ve arkadaşları tarafından yayınlanan bir çalışmada hiperprolaktinemi olan mikroprolaktinomali hastalarda deneyimli ellerde gerçekleştirilen TS cerrahi sonrası tam kür elde edildiği belirtilirken bu hastaların 10 yıllık izlemlerinde uzun süre dopamin agonisti kullanan hastalarla benzer maliyete neden oldukları gösterilmiştir (13). King WA ve arkadaşları da transsfenoidal yolla, kavernöz sinüsü invaze eden geniş tümörlere kolayca ve düşük morbidite ile ulaşabileceğini öne sürmüşlerdir (8). Bununla birlikte TS tekniğin bazı kombinasyonları özellikle kafa kadesi tümörlerinde de sıklıkla kullanılmaktadır. Mikrocerrahi tekniklerin gelişmesi ve kafa kadesi cerrahi yaklaşımlarının geliştirilmesi ile daha önceleri cerrahi olarak tedavisi imkansız görünen pek çok kitle opere edilebilir hale gelmiş ve kavernöz sinüs gibi ulaşılması güç olarak nitelendirilen bölgeler daha sık ulaşılır olmuştur. Maksillotomi ve TS yaklaşımın çeşitli kombinasyonları kafa kadesi tümörlerinde kullanılan kombine yaklaşımlar olarak farklı otörler tarafından daha önce tanımlanmıştır (1, 6, 11, 12.). 1991 yılında Anand ve arkadaşları klivus lezyonları



Şekil 2b: GTS yaklaşım sonrası hipofiz bezi (kalın ok), internal karotisin kavernöz parçası (büyük oklar) ile karotid arterin petroz kemiğin bir kısmı turlandıktan sonra görülen segmenti (küçük oklar) ve klivus (yıldız) turlandıktan sonra izlenmekte.

için open-door maksillotomi yaklaşımını tanımlamış ve bu yaklaşımın transseptal-TS yaklaşım ile kombine edilerek üst klivus lezyonlarında daha çok tümör çıkarılabilmesine izin veren daha geniş bir görüş alanı ve alet kullanım kolaylığı kazandırdığını belirtmişlerdir (1). 1992 yılında ise Rabadan ve arkadaşları maksillanın frontal prosesine osteotomi yaparak orta hat kafa kaidesi tümörlerine daha geniş yaklaşım alanı elde ettiklerini ileri sürmüşlerdir (11). Frailoi ve arkadaşları da sublabial veya transnasal yolu kullanmak suretiyle transmaksiilosfenoidal yaklaşımı tanımlamışlar ve bu yaklaşım için ya maksiller sinüs medial duvarını lateralize etmiş ya da bu duvarı tek taraflı veya iki taraflı olarak çıkarmışlardır. Böylece bu yaklaşım ile özellikle kavernöz sinüs medial duvarını infiltre eden tümörlerde kolaylık sağlandığını öne sürerlerken kavernöz sinüsün daha lateraline uzanan lezyonlarda ise bu yaklaşımın yetersiz kalacağını belirtmişlerdir (6). Anterior kavernöz sinüs lezyonları için genişletilmiş transmaksiiller model adı altında bir başka yaklaşım da Couldwell ve ark. tarafından tanımlanmış fakat kavernöz sinüs içindeki geniş tümörlerde yetersiz kaldığı yine aynı otörlerce belirtilmiştir (4). Transsfenoidal yaklaşıma maksillotominin eklenmesi ile elde edilen bir diğer yöntem de genişletilmiş transsfenoidal girişim adı ile Al-Mefty tarafından tanımlanmıştır. Bu yaklaşım ile aynı zamanda paranasal sinüs yada klivus gibi bölgeleri invaze eden dev kaide tümörlerinde gerektiği taktirde daha fazla bir kemik çıkarımına izin verecek şekilde tur kullanma kolaylığı da sağlanabilmektedir. Özellikle tümör bir tarafa doğru daha fazla infiltre ise infiltrasyonun olduğu tarafın karşı tarafından yapılacak olan maksillotomi ile daha iyi bir cerrahi görüş sağlanmaktadır (7). Bu şekilde elde edilen cerrahi alan sayesinde suprasellar, parasellar ve kavernöz sinüs lezyonları ile klivusu infiltre eden tümörlere ve hatta foramen magnuma kadar uzanan lezyonlara da kolayca ulaşabilmektedir. Bu anatomik çalışmada, maksillotominin karşı tarafındaki kemik yapıların turlanma kolaylığını gösterebilmek açısından GTS yaklaşımın uygulandığı tüm kadavralarda sağ internal karotid arterin kavernöz bölümünün yanısıra petröz parçası ortaya çıkarılacak şekilde petröz kemik ve ayrıca klivusun altındaki dura ortaya çıkacak şekilde de klivus turlanmıştır. TS yaklaşımın uygulandığı kadavralarda da lateralde ulaşılacak maksimum kavernöz sinüs bölümü disseke edilmiş ve aşağıda klivus turlanarak en alt kısımda görülebilen alana kadar turlama sürdürülmüş ve karşılaştırma yapılmıştır. Cerrahi yaklaşımlar tamamlandıktan sonra elde edilen

horizontal ve vertikal uzaklıklar ölçülmekle birlikte aynı zamanda mevcut cerrahi görüş alanına giren anatomik yapılar da görüntülenmiştir. Bu cerrahi yapılar GTS yaklaşım için hipofiz bezi, karotisin kavernöz parçası, petröz parçası ile klivus turlandıktan sonra ortaya çıkan basiller pleksus şeklinde iken, TS yaklaşımda ise hipofiz bezi, kavernöz sinüs duvarı ve ulaşılabilen klivus olarak görüntülenmiştir. TS yaklaşım ile GTS yaklaşım sonucu elde edilen horizontal uzaklıkların farkı 3 mm iken vertikal doğrultudaki uzaklıkların farkı yaklaşık 6 mm olarak ölçülmüş ve bu farklar istatistiksel olarak da anlamlı bulunmuştur. Bu şekilde elde edilen bulgular, ek olarak yapılan maksillotominin standart TS girişime göre özellikle kordoma gibi orta hat kafa kaidesi tümörleri için rahatlıkla uygulanabilen ve daha geniş görüş alanı sağlayan bir yaklaşım olduğunu göstermiştir.

Sonuç olarak GTS yaklaşım; patolojinin lokalizasyonu ve komşu anatomik yapılara olan yayılımı göz önüne alınarak uygun endikasyonlarda kullanılabilir rahat ve güvenli bir yoldur. Günümüzde oldukça uzun ve zahmetli pek çok kafa kaidesi yaklaşımının uygulandığı düşünüldüğünde GTS yaklaşım doğru endikasyonlarda kullanılabilir alternatif bir cerrahi teknik olarak akılda tutulmalıdır.

Yazışma Adresi: Funda Batay
Taşkent Cad. 111/10
Bahçelievler-06490, Ankara
Tel: (312) 213 81 85
Faks: (312) 309 43 40
e-mail: fbatay@yahoo.com

KAYNAKLAR

1. Anand VK, Harkey LH, Al-Mefty O: Open-door maxillotomy approach for lesions of the clivus. *Skull Base Surgery* 4(1):217-225, 1991
2. Cawley MC, Tindall GT: Transsphenoidal surgery: Operative techniques. Kristht AF, Tindall GT (eds), *Pituitary Disorders Comprehensive Management*, birinci baskı, Baltimore: Lippincot Williams & Wilkins, 1999: 349-359 içinde
3. Ciric I, Ragin A, Baumgartner C, Pierce D: Complications of Transsphenoidal Surgery: Results of a National survey, review of the literature, and personal experience. *Neurosurgery* 40(2): 225-237, 1997
4. Couldwell WT, Sabit I, Rice D: Transmaxillary approach to the anterior cavernous sinus: a microanatomic study. *Neurosurgery* 40(6):1307-1311, 1997

5. Fahlbusch R, Buchfelder M: The transsphenoidal approach to invasive sellar and clival lesions. Sekhar LN, Janecka IP (eds), Surgery of Cranial Base Tumors, birinci baskı, New York: Raven Press, 1993: 337-349 içinde
6. Fraioli B, Esposito V, Santoro A, Ianetti G, Giuffre R, Cantore G: Transmaxillophenoidal approach to tumors invading the medial compartment of the cavernous sinus. J. Neurosurgery 82:63-69, 1995
7. Harrison MJ, Al-Mefty O: Skull base approaches for giant invasive pituitary tumors. Krisht AF, Tindall GT (eds), Pituitary Disorders Comprehensive Management, birinci baskı, Baltimore: Lippincott Williams & Wilkins, 1999: 375-387 içinde
8. King WA, Becker D: The transsphenoidal approach to pituitary macroadenomas with cavernous sinus extensions. Al-Mefty O, Oritano TC, Harkey LH (eds), Controversies in Neurosurgery, birinci baskı, New York: Thieme, 1996:15-20 içinde
9. Laws ER JR: Transsphenoidal Approach to pituitary tumors. Schimidek HH, Sweet WH (eds), Operative Neurosurgical Techniques: Indications, Methods, Results, cilt 1, üçüncü baskı, Philadelphia: WB Saunders, 1995:283-292 içinde
10. Laws ER JR: Clivus Chordomas. Sekhar LN, Janecka IP (eds), Surgery of Cranial Base Tumors, birinci baskı, New York: Raven Press, 1993: 679-685 içinde
11. Rabadan A, Contesa H: Transmaxillary transnasal approach to the anterior clivus: A microsurgical anatomic model. Neurosurgery 30:473-482, 1992
12. Sabit I, Schaefer SD, Couldwell WT: Extradural extranasal combined transmaxillary transsphenoidal approach to the cavernous sinus: A minimally invasive microsurgical model. Laryngoscope 110:286-291, 2000
13. Turner HE, Adams CB, Wass JA: Trans-sphenoidal surgery for microprolactinoma: An acceptable alternative to dopamine agonists? Eur J Endocrinol 140(10):43-47, 1999 (Abstract)
14. Vates GE, Wilson CB, McDermott MW: Transsphenoidal approaches to anterior skull base lesions. Operative Techniques in Neurosurgery, 2(4):191-200, 1999