

# Pineal Bölgeye Supraserebellar, Oksipital-Transtentoriyal ve Transsinüs Yaklaşımlarının Anatomik Karşılaştırılması

## Supracerebellar, Occipital-Transtentorial and Transsinus Approaches to the Pineal Region: Anatomic Considerations

YALÇIN KOC AOĞULLAR, EMEL AVCI, DAMİREZ FOSSETT

Selçuk Üniversitesi Tıp Fakültesi, Nöroşirürji Anabilim Dalı Öğretim Üyesi (YK),  
International Fellow Department of Neurosurgery George Washington University Medical Center (EA),  
Assistant Professor Department of Neurosurgery George Washington University Medical Center (DF)

Geliş Tarihi: 10.09.2000 ⇔ Kabul Tarihi: 19.02.2001

**Özet:** Pineal bölge lezyonlarına cerrahi yaklaşımın seçimi halen araştırmaya açık bir konudur. Bu bölgede yer alan kompleks venöz yapılardan dolayı ve anatomik olarak bu bölgenin beyinde derin bir alanda yer alması nedeni ile uygulanacak cerrahi girişimler de zorluk göstermektedir. En az beyin retraksiyonu ile geniş çalışma alanı sağlamak pineal bölge lezyonları için temel hedeftir. Bu çalışmada supraserebellar, oksipital transtentoriyal ve transsinüs yaklaşımlar anatomik olarak karşılaştırılmıştır. Çalışmada renkli silikon ile doldurulmuş onbeş kadavra spesmeni kullanılmış olup literatür ışığı altında bu yaklaşımlar tartışılmıştır.

**Anahtar Kelimeler:** Pineal bölge, Supraserebellar, Oksipital-transtentoriyal, Transsinüs

**Abstract:** Choice of the appropriate surgical approach to the pineal region remains a challenge. Surgery in this region is complicated by the depth of field and complexity of the venous anatomy. Wide exposure with minimal brain retraction is a desired goal. The supracerebellar, occipital - transtentorial and transsinus approaches were compared anatomically. Fifteen cadaveric head specimens were injected with colored silicon and was discussed with literature.

**Key Words:** The pineal region, Supracerebellar, Occipital - transtentorial, Transsinus

### GİRİŞ

Üçüncü ventrikülün posterior duvarı ve pineal bölge anatomik lokalizasyon olarak derin yerleşimli olup, çok önemli nöral ve vasküler yapılarla yakın komşuluk halindedir. Bu bölgede beyin parankiminden direne olan major venler bulunur. Dolayısıyla bu bölgeye yapılacak bir cerrahi girişim major venöz, arteriyel ve nöral yapılara hasar

verebileceğinden her zaman çok komplikedir (3,13). Şimdiye kadar bu konuda bir çok yaklaşım yöntemi tanımlanmış olup günümüzde bunlardan bir bölümü kabul görmüştür. Transkallosal, oksipital-transtentoriyal, infratentoryal-supraserebellar ve transsinüs yaklaşımlarının başarılı sonuçları rapor edilmiştir (2,5,7,9,10,14). Bu bölgenin cerrahi anatomisinin iyi bilinmesi, cerrahi sonrası morbidite ve mortalite oranlarının

azalmasında çok önemlidir. Seçilecek cerrahi yaklaşımın türü lezyonun lokalizasyonuna, lateral ve superior uzanımına, major venöz sistem, üçüncü ventrikül ve quadrigeminal sistern ile ilişkisine göre değişir.

## MATERYAL VE METOD

Bu çalışma George Washington Üniversitesi, Nöroşirürji Departmanı, The Harvey H. Ammerman araştırma laboratuvarında yapılmıştır. Çalışmada renkli silikon ile doldurulmuş onbeş kadavra spesmeni kullanıldı. Bunlardan beş tanesinde kombine supra-infratentoriyal transsinüs yaklaşım uygulandı. Diğer beş tane spesimde supraserebellar-infratentoriyal yaklaşım, kalan beş spesimene ise oksipital transtentoriyal yaklaşım uygulandı. Bu her üç yaklaşımla aşağıda anlatacağımız yöntemlerle bu bölgeye ulaşıldıktan sonra mikroskop altında (Carl Zeiss Universal S2) quadrigeminal sisternin arka sınırını oluşturan kalın araknoid membran keskin diseksiyon ile açıldı. Bu sırada presentral serebellar venin hasarlanmasından kaçınıldı. Araknoid membran çevre vasküler yapılardan dikkatlice ayrılarak venöz kompleks ortaya kondu. İnternal serebral venin alt tarafındaki araknoid membran diseke edildikten sonra yukarıya doğru retrakte edildi. Böylece pineal bez ortaya kondu. Pineal bezin hemen üzerinde üçüncü ventrikülün posterior bölümü görüldükten sonra tela koroidea kesilerek üçüncü ventrikül kavitesine girildi. İnternal serebral venin inferior yüzeyi velum interpositum'dan diseke edilerek koroid pleksus ve medial posterior koroidal arter ortaya kondu. Böylece Rosenthal'in bazal veni ve oksipital ven lateralde görüldü.

## CERRAHİ ANATOMİ

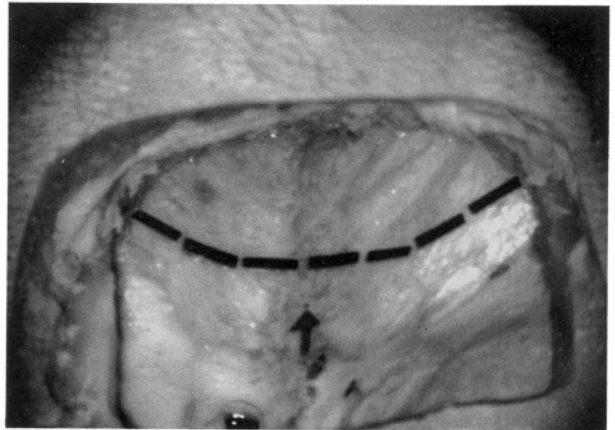
### Supraserebellar İnfratentoriyal Yaklaşım:

Kadavra spesmeni oturur pozisyondaki hastanın konumuna getirilerek Mayfield başlıkla tesbit edildi. İnion'un 5 cm üzerinden başlayan ikinci servikal vertebra seviyesine kadar uzanan orta hat insizyonu yapılarak cilt, cilt altı, adaleler ve perikranyum laterale retrakte edildi. Oksipital kemik yeterince ortaya konduktan sonra Midas Rex kranyotom ile yukarıda torkula ve transvers sinüs görülecek şekilde bilateral oksipital kraniotomi yapıldı. Dura transvers sinüsün altından, açıklığı yukarıya bakan "C" şeklindeki bir insizyonla açıldı (Şekil 1). Ameliyat sırasında gerekirse foramen magnum seviyesinde küçük bir dural insizyon ile sisterna magna açılarak BOS boşaltılabilir. Böylece

daha rahat bir ekartasyon sağlanmış olur. Tentoryum ve transvers sinüs sütürler veya beyin kaşıkları ile yukarıya doğru retrakte edildi. Ameliyat sırasında bu retraksiyonu yaparken transvers sinüs ve torkula'nın bası altında kalmamasına dikkat edilmelidir. Daha sonra mikroskop altında supraserebellar infratentoriyal diseksiyon yapılarak posterior vermian ven straight sinüse veya torkulaya döküldüğü yerden kesildi. Serebellum ile tentoryum arasındaki diğer küçük köprü venler de kesilerek serebellumun aşağıya doğru ekartasyonu sağlandı. Tentoryum otomatik retraktör ile yukarıya ekarte edilerek rostral vermian ve quadrigeminal sisternin arka kısmı görüldü. Tentoryal çentiğe gelindiğinde görülen bu araknoid membran oldukça kalındır. Bu nedenle, bu membranın altındaki Rosenthal'in bazal venini ayırdetmek zordur. Quadrigeminal sisternin arka duvarını oluşturan bu membranı açarken çok dikkatli olmalıdır. Bu araknoid membran açıldıktan sonra derin venöz sistem görünür hale geldi. Presentral serebellar ven korunmaya çalışıldı. Rosenthal'in bazal veni, galen veni, internal serebral ven, posterior serebral arter ve dalları quadrigeminal plate görüldü. İnternal serebral venin alt tarafında pineal bez bulundu. Pineal bezin hemen üzerinde üçüncü ventrikülün posterior bölümü ve tela koroida kesilerek üçüncü ventriküle girildi (Şekil 2).

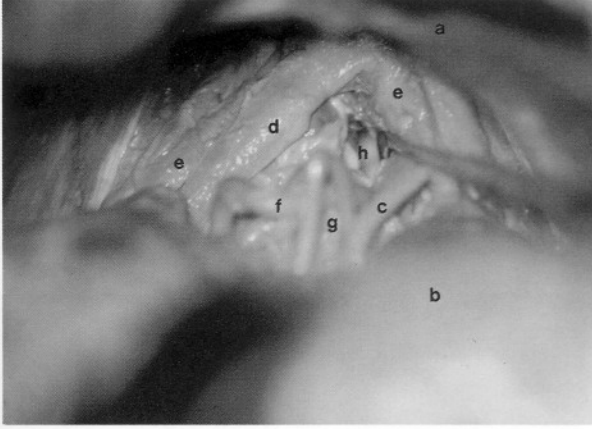
### Oksipital Transtentoriyal Yaklaşım:

Kadavra spesmeni yaklaşım yapılmak istenen yöne doğru mastoid kemik en üstte olacak şekilde lateral pozisyona getirilerek tesbit edildi. Ters "U" şeklinde cilt insizyonu yapıldı. Bu insizyon bir bacağı orta hatta olacak şekilde inion aşağısına kadar uzatıldı. Böylece gerekirse suboksipital kraniotomi için yer hazırlanmış oldu. Cilt, cilt altı ve perikranyum distale sıyrılarak oksipital kemik ortaya kondu.



Şekil 1: Supraserebellar infratentoriyal yaklaşımda duranın açılımı.

Superior sagittal sinüs ve transvers sinüs görülecek şekilde tek taraflı oksipital kraniotomi yapıldı. Dura her iki sinüse de paralel uzanan "L" şeklinde insizyon ile açıldı (Şekil 3). "H" veya "T" şeklinde de



Şekil 2: Supraserebellar infratentoriyal yaklaşımda pineal bölgenin diseksiyondan sonraki görünümü. a) tentoryum, b) serebellum, c) posterior serebral arter dalları, d) galen veni, e) internal serebral ven, f) Rosenthal'in bazal veni, g) pineal bez, h) üçüncü ventrikülün içi.

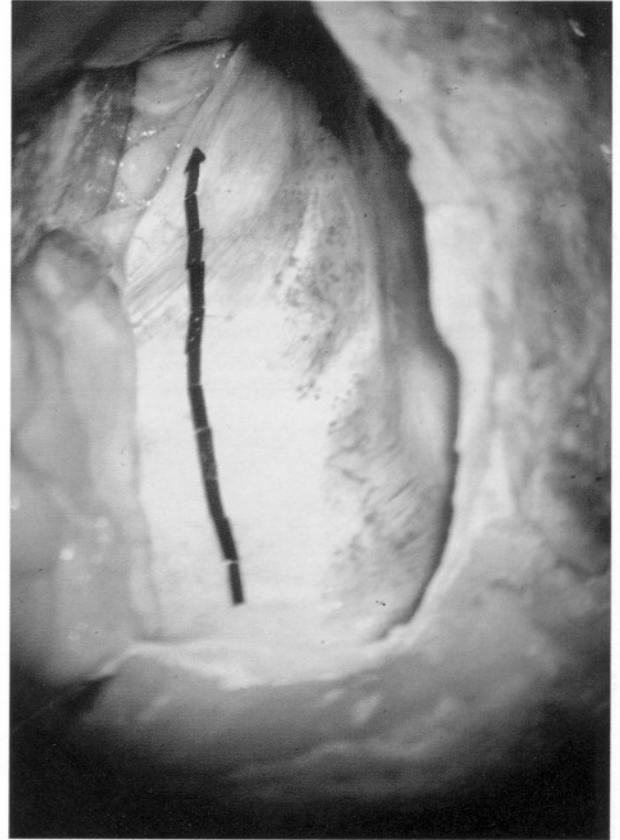

Şekil 3: Oksipital transtentoriyal yaklaşımda duranın açılımı.

açılabilirse de ameliyat sırasında dura flebinin oksipital lobu koruması sağlandığından biz "L" şeklinde açmayı tercih ettik. Oksipital polden superior sagittal sinüse dökülen köprü venler kesilerek mikroskop altında oksipital lobun medial ve inferior yüzeyindeki araknoid membranlar açıldı. Oksipital lob yukarıya retrakte edilerek straight sinüs ortaya kondu. Tentoryum straight sinüsün 1cm lateralinden ve sinüse paralel olarak kesilerek kenarlardan asıldı (Şekil 4). Böylece serebellum ve vermisin superior yüzeyi ile kuadrigeminal sisternin arka kısmı görüldü (Şekil 5). Bu diseksiyon sonucunda karşı tarafın Rosenthal'in bazal veni haricindeki diğer oluşumlar görüldü. Bunlar pineal bez, galen veni, internal serebral ven, posterior serebral arter ve dallarıdır.

#### Kombine Supra-infratentoriyal Transsinüs Yaklaşım:

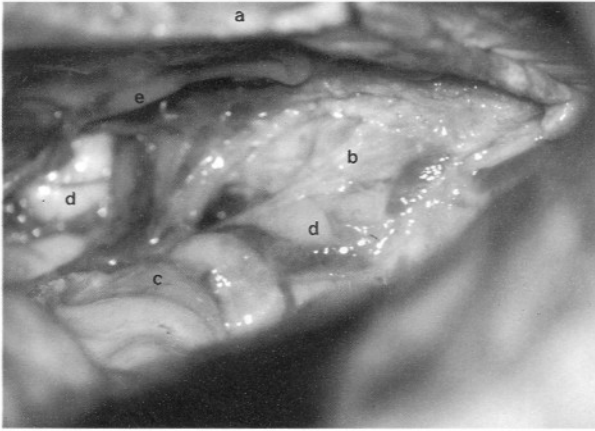
Transvers sinüsün kesileceği taraf alta gelecek şekilde kadavra spesmeni semiprone pozisyona getirilerek tesbit edildi. Bilateral supra ve infratentoriyal kompartmanların her ikisini de içine



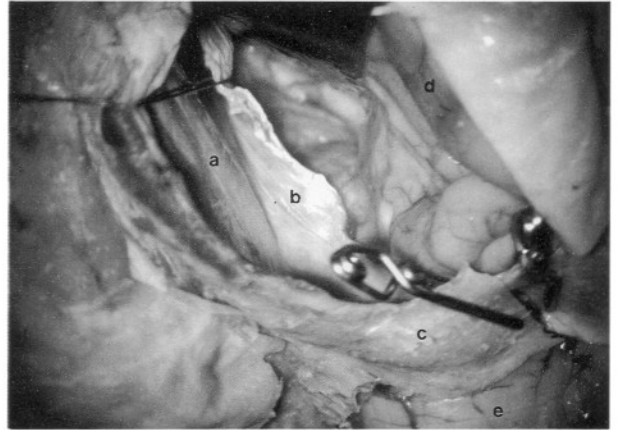
Şekil 4: Oksipital transtentoriyal yaklaşımda tentoryumun straight sinüsün 1 cm lateralinden ve sinüse paralel kesilmesi.

alan ters "U" şeklindeki insizyondan sonra cilt, cilt altı, adale ve perikranium tek tabaka halinde distale sıyrıldı. Takiben üç parça halinde yapılacak kraniotomiye geçildi. İlk olarak transvers sinüsü ortaya koyacak şekilde bilateral subokspital kraniotomi yapıldı. Daha sonra süperior sagittal sinüse yakın tek taraflı oksipital kraniotomi yapılarak süperior sagittal sinüs kemikten ayrıldı. Son olarak karşı tarafa da oksipital kraniyotomi yapıldı. Böylece bilateral transvers sinüs ve süperior sagittal sinüsün arka bölümü ortaya kondu. İnfratentoriyal dura transvers olarak açıldı. Canlıda bu sırada oksipital sinüsün bağlanması gerekmektedir. İnsizyonu planlanan transvers sinüs tarafına oksipital lobu görmek için sagittal sinüs laterali ve transvers sinüs üst kenarına paralel

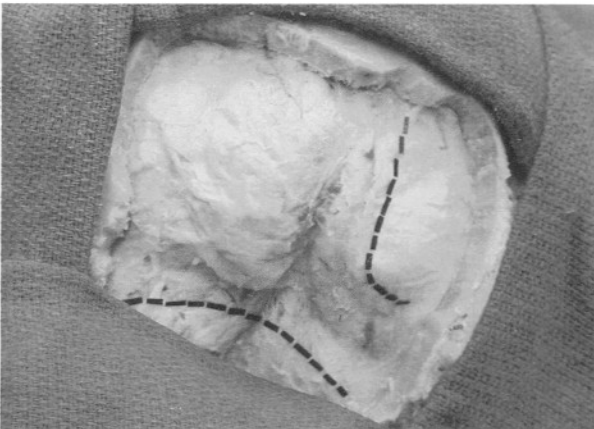
uzanan "L" şeklinde ikinci bir dural insizyon yapıldı (Şekil 6). Canlıda bu açılım, preoperatif dönemde çekilmiş olan anjiyografide tespit edilen dominant olmayan transvers sinüs tarafına yapılır. Transvers sinüs iki adet anevrizma klipi konarak klipler arasından kesildi (Şekil 7). Tentoryum straight sinüsün 1 cm lateralinden boylu boyunca kesilerek asıldı. Oksipital lob ve serebellum otomatik retraktörlerle hafifçe çekilerek geniş bir açılım sağlandı. Bundan sonraki diseksiyona yukarıda bahsedildiği gibi devam edildi. Quadrigeminal sisternin arka duvarını oluşturan kalın araknoid membran açıldıktan sonra Rosenthal'in bazal veni,



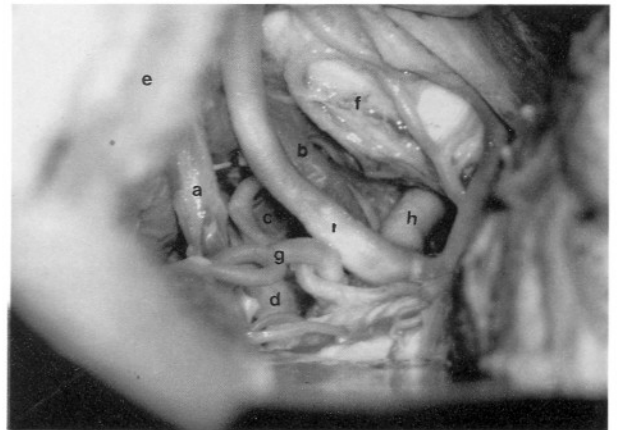
Şekil 5: Oksipital transtentoriyal yaklaşımda pineal bölgenin görünümü. Kuadrigeminal sisternin arka duvarını oluşturan kalın araknoid trabekül izlenmektedir. a) tentoryum, b) quadrigeminal sisternin arka duvarı, c) vermis, d) serebellum, e) superior serebellar arterin dalı.



Şekil 7: Kombine supra-infratentoriyal transsinüs yaklaşımında transvers sinüsün klipe edildikten sonra kesilmesi ve tentoryumun açılması. a) falks serebri, b) kesilmiş tentoryum kenarı, c) klipe edilerek kesilmiş transvers sinüs, d) oksipital lob, e) serebellar hemisfer.



Şekil 6: Kombine supra-infratentoriyal transsinüs yaklaşımında duranın açılımı.



Şekil 8: Kombine supra-infratentoriyal transsinüs yaklaşımında pineal bölgenin görünümü. a) galen veni b) internal serebral ven c) Rosenthal'in bazal veni, d) pineal bez, e) tentoryum, f) oksipital lob, g) süperior serebellar arter dalları, h) posterior serebral arter, i) posterior serebral arter dalları.

galen veni, internal serebral ven, posterior serebral arter, pineal bez görüldü (Şekil 8).

## TARTIŞMA

Walter Dandy 1921'de parietal transkallosal yaklaşımı geliştirdi (4). Pineal bölge tümörlerini çıkarmaya yönelik bilinen başarılı ilk yayın 1926 yılında Fedor Krause'e aittir (8). Bu yaklaşım supraserebellar infratentoriyal idi. 1931'de Van Vagenen posterior transventriküler yaklaşımı kullanmış olup bu yöntem günümüzde nadiren de olsa kullanılmaktadır (11). 1981'de Wood transkallosal yaklaşımla ilgili başarılı bir seri yayınlamıştır (12). 1992'de Sekhar ve Goel kombine supra-infratentoriyal yaklaşımı tanımlayan bir olgu sunmuşlardır (10). 1998'de Ziyal ve Sekhar bu yaklaşımla ilgili altı olguluk başarılı bir seri sunmuşlardır (14).

Bu yaklaşımlar pineal ve quadrigeminal bölgede yer alan tümör ve vasküler patolojiler için kullanılabilir. Ancak bu bölge tümörlerinin çoğu orta hat tümörleri olup eksantrik olarak büyürler. Genellikle de major venöz sistemi yukarıya doğru iterler. Supraserebellar infratentoriyal yaklaşım ile yapılan rezeksiyon sırasında kitle alttan görüleceği için major venöz sistem büyük bir engel teşkil etmez. Oksipital transtentoriyal yaklaşımda bu konu çok ciddi bir sorundur (1,7). Bu yaklaşımın asıl endikasyonu tümörün farlateral ve süperiora uzanım gösterdiği durumlardır. Yine tentoriyal çentiğe ata biner gibi oturmuş tümörlerde ve venöz sistemi aşağıya itmiş meningiomlarda bu yaklaşım çok uygun olur. Kombine supra-infratentoriyal transsinüs yaklaşımı ile bu bölgenin büyük tümörler ve vasküler patolojilerine müdahale edilir (14).

Oksipital transtentoriyal yaklaşımın supraserebellar infratentoriyal girişime göre üstünlüğü, daha az derinde çalışılması ve tentoryumun kesilmesi ile quadrigeminal sisternin daha geniş bir alandan ortaya konmasını sağlamasıdır. Bizim yaptığımız anatomik diseksiyonlarda da bu durum gözlemlendi. Bunun sebebi tentoryumun yukarıya doğru kavisli yapısıdır. Kombine supra-infratentoriyal transsinüs yaklaşımda ise hiç bir engel ile karşılaşılmadan tümöre ulaşılır ve geniş bir ekspoşur sağlanır. Fakat bu yaklaşım daha komplike ve invaziv olduğundan çok büyük pineal bölge patolojileri için endikedir.

Supraserebellar infratentoriyal yaklaşımda hastanın pozisyonuna bağlı olarak venöz hava embolisi, hipotansiyon, kortikal kollaps ve nadiren rapor edilen servikal spinal kord hasarı tehlikeleri vardır(1,6). Diğer iki yaklaşımda bu tehlikeler olmadığı gibi ameliyat sırasında cerrahın rahat etmesi de sağlanmış olur. Oksipital transtentoriyal yaklaşımda oksipital lob retraksiyonuna bağlı görme alanı defektleri ve dikkat edilmezse olabilecek bir splenium hasarına bağlı klinik bulgular ortaya çıkabilir. Ayrıca bu yaklaşımda karşı tarafın Rosenthal'ın bazal veni görülemeyeceği için karşıya uzanan lezyonlarda yetersiz kalır(1,2,7). Bizim yaptığımız oksipital transtentoriyal yaklaşıma ait diseksiyonlarda da karşı tarafın Rosenthal'ın bazal veni görülememiştir. Diğer iki yaklaşımda bu sorun yoktur.

Kombine supra-infratentoriyal transsinüs yaklaşım çok genişletilmiş bir yaklaşım olduğundan kullanım alanı sınırlıdır. Ayrıca bu yaklaşım dominant lateral sinüs tarafına asla yapılamaz. Kapatma sırasında mümkünse, kesilen transvers sinüs kenarları direk olarak karşı karşıya getirilerek rekonstrüksiyon yapılmaya çalışılır. Bununla birlikte Ziyal ve Sekhar tarafından yayınlanan ve kombine transsinüs yaklaşımla ilgili en geniş seri olan altı olguluk seride kapatma sırasında sadece bir olguda kesilen transvers sinüs kenarları anostomoze edilmiş, diğerlerinde sinüs kesik bırakılmıştır (14).

Sonuç olarak pineal bölge yerleşimli kitle ve vasküler patolojilerin cerrahisinin yapılabilmesi için bu bölge anatomisinin çok iyi bilinmesi gerekir. Bu bölgeye ait bir ameliyat yapılmadan önce, pineal bölgenin kadavra diseksiyonu çalışmaları ile tam bir hakimiyeti gerekmektedir. Uygulanacak yaklaşımın seçimi tamamen lezyonun tipine, uzanımına, major venöz sistem ile ilişkisine ve cerrahın deneyimine bağlıdır.

## TEŞEKKÜR

*Bu çalışmanın yapılmasında kullandığımız ve kadavra spesmenlerinin hazırlanmasında yardımcı olan George Washington University, Dept. Of Neurosurgery, The Harvey H. Ammerman Neurosurgical Laboratory Menajeri, Amal Nadel'e ve fotoğrafların düzenlenmesine emeği geçen Pamela Graff'a teşekkür ederiz.*

**Yazışma Adresi:** Yrd.Doç.Dr.Yalçın Kocaoğullar  
Selçuk Üniversitesi Tıp Fakültesi  
Beyin Cerrahi Anabilim Dalı, Konya

### KAYNAKLAR

1. Ausman JI, Malik GM, Dujovny M: Three-quarter prone approach to the pineal-tentorial region. Surg Neurol 29:298-306, 1988
2. Bloomfield SM, Sonntag VKH, Spetzler RF: Pineal region lesions. BNIQ 1:10-23, 1985
3. Bruce JN, Stein BM: Pineal tumors. Neurosurg Clin North Am 1:123-127, 1990
4. Dandy WE: An operation for the removal of cases of pineal tumor. Surg Gynecol Obstet 33:113-119, 1921
5. Herrmann HD, Winkler D, Westphal M: Treatment of tumours of the pineal region and posterior part of third ventricle. Acta Neurochir 116:137-146, 1992
6. Kanno T: Surgical pitfalls in pinealoma surgery. Minim Invasive Neurosurg 38:153-157, 1995
7. Konovalov AN, Spallone A, Pitzkhelaur DI: Meningioma of the pineal region: a surgical series of 10 cases. J Neurosurg 85:586-590, 1996
8. Krause F: Operative freilegung der vierhugel nebst beobachtungen uber hirndruck und dekompression. Zentralbl Chir 53:2812-2819, 1926
9. Reid WS, Clark WK: Comparison of the infratentorial and transtentorial approaches to the pineal region. Neurosurgery 3:1-8, 1978
10. Sekhar LN, Goel A: Combined supratentorial and infratentorial approach to large pineal region meningioma. Surg Neurol 37:197-201, 1992
11. Van Wagenen WP: A surgical approach for the removal of certain pineal tumors: Report of a case. Surg Gynecol Obstet 53:216-220, 1931
12. Wood JH, Zimmerman RA, Bruce DA: Assessment and management of pineal region and related tumors. Surg Neurol 16:192-195, 1981
13. Yamamoto I, Kageyama N: Microsurgical anatomy of the pineal region. Jour Neurosurg 53:205-221, 1980.
14. Ziyal IM, Sekhar LN, Salas E, Olan WJ: Combined supra/infratentorial- transsinus approach to large pineal region tumors. Jour Neurosurg 88:1050-1057,1998.