

Kranial Malign Hemangioperisitoma: Üç Olgu Sunumu

Intracranial Malignant Hemangiopericytoma: A Report of Three Cases

VAROL ÇALIŞ, MEHTAP DALKILIÇ ÇALIŞ, MURAT TAŞKIN, OKTAY İNCEKARA

Bakırköy Ruh ve Sinir Hastalıkları Hastanesi 1. Nöroşirürji Kliniği (VÇ,MT),
Şişli Etfal Eğitim ve Araştırma Hastanesi Radyasyon Onkolojisi Kliniği (MDÇ,Oİ), İstanbul

Geliş Tarihi: 01.03.2001 ⇔ Kabul Tarihi: 12.04.2001

Özet: Kranial yerleşimli malign hemangioperisitoma, yeni WHO sınıflifikasyonunda meningiomlardan ayrılmıştır. Oldukça seyrek ve genç yaşta görülen, rekürrens ve metastaz eğilimi fazla olan tümörlerdir. Hastalarımız, literatürde bulunan hasta yaş grubundan daha yaşlıdır. Bu nedenle, bu üç olgu sunularak, literatür gözden geçirilmiştir. 44 yaşındaki erkek hastada, sol temporoparietal bölgede kitle tespit edildi. Subtotal rezeksiyon ve eksternal radyoterapi uygulandı. Akciğer metastazı nedeniyle sistemik kemoterapi başlandı. 51 yaşında erkek hasta, 7 yıl önce serebellumda kitle nedeniyle opere edilmiş ve patolojik incelemesi meningiom olarak rapor edilmişti. Kranial magnetik rezonans görüntüleme ile nüks serebellar kitle tespit edilerek total rezeksiyon ve radyoterapi uygulandı. 48 yaşındaki bayan hastada, posterior fossa'da kitle tespit edilerek; total eksizyon uygulandı. Hasta radyoterapi uygulanmaksızın takiptedir.

Kranial malign hemangioperisitoma olgusu ile karşılaşıldığında her hasta ayrı olarak değerlendirilmelidir. Radyoterapi sürviye katkıda bulunmaktadır.

Anahtar Kelimeler: Cerrahi, intrakranial malign hemangioperisitoma, kemoterapi, radyoterapi.

Abstract: Intracranial located malignant hemangiopericytoma, in the new WHO classification has been separated from meningiomas. Its seen in very young age but very seldom, the tumors have excessive tendency for recurrence and metastasis. Our patients are older than the patients discussed in the literature. Therefore these three cases were presented and the literature reviewed. A 44-year old male patient had a mass on the left temporoparietal region. The patient were treated with subtotal resection and external radiotherapy. Systemic chemotherapy was started because of metastasis in his lung. A 51-year old male patient had been operated from a mass in the cerebellar region 7 years ago, and the pathological examination was reported meningioma. A MRI revealed a recurrent mass in the cerebellum. Total resection was performed. The patient received radiotherapy. A 48-year old female patient had a mass on the posterior fossa, total excision was performed. The patient is being followed up without radiotherapy.

When faced with an intracranial malignant hemangiopericytoma case, through evaluation must be done individual. Radiotherapy helps survival which yields further improvement.

Key Words: Chemotherapy, intracranial malignant hemangiopericytoma, radiotherapy, surgery.

GİRİŞ

Hemangioperisitoma'nın tümör hücreleri kapiller ve venüller boyunca yerleşmiş, bazal membranı dıştan saran kontraksiyon yeteneğine sahip perisit olarak isimlendirilen hücrelerdir (4,14). Yeni WHO sınıflifikasyonunda meningiomalardan ayrılmış,

mezenkimal tümörler arasında sınıflandırılmıştır (7). En sıklıkla falks bölgesi, serebral konveksite ve sfenoid ridge'de yerleşim gösterirler (18).

Seyrek görülen ve genç yaşta yetişkinlerde sık rastlanan tümörler olmasına rağmen literatürde çocuk ve infantil hemangioperisitoma olguları da

bulunmaktadır. Erkeklerde kadınlara göre daha fazla görülür.

Yetişkinlerde en sık alt ekstremitede yerleşir. Nazal septum, pterigopalatin fossa, temporal kemik, orbita, parotis glandı, oronazofarenks, aksilla, medulla spinalis ve kraniumda yerleşmiş az sayıda vaka literatürde bildirilmiştir (1,3,13,20,21,23,25)

Konveksite ve parasagittal falks bölge lezyonlarına sıklıkla total rezeksiyon uygulanabilir. Buna karşılık kafa tabanında bulunan tümörlerin eksizyonu zor olabilir. Total rezeksiyon uygulanabilme oranı % 38-83 arasındadır.

Malign hemangioperisitoma'larda tümör tam çıkarılsa bile radyoterapi (RT) verilmelidir (7,8,24). Progresyonu veya tümör metastazı olan hastalarda "kemoterapi" son seçenektir(2,8,11,25,26).

OLGU SUNUMU I

44 yaşındaki erkek hastaya, kranial bilgisayarlı tomografi (BT) de sol temporoparietal bölgede kitle tespit edilerek (Şekil 1a,1b) subtotal rezeksiyon uygulandı. Patolojik tanısı "malign hemangioperisitoma" olarak rapor edildi. Genel durumunun kötü olması nedeni ile hastaya total kranium 30 Gy eksternal RT palyatif olarak uygulandı. 1 yıl sonra yapılan kranial magnetik rezonans görüntüleme (MRG) ile aynı bölgede lokal

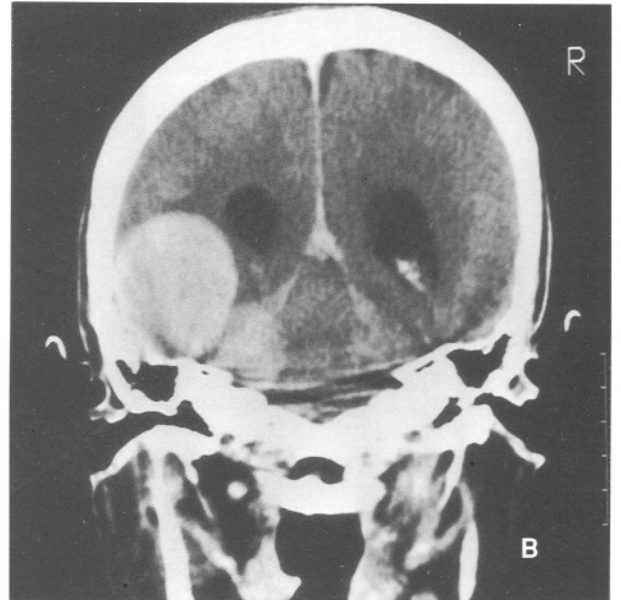
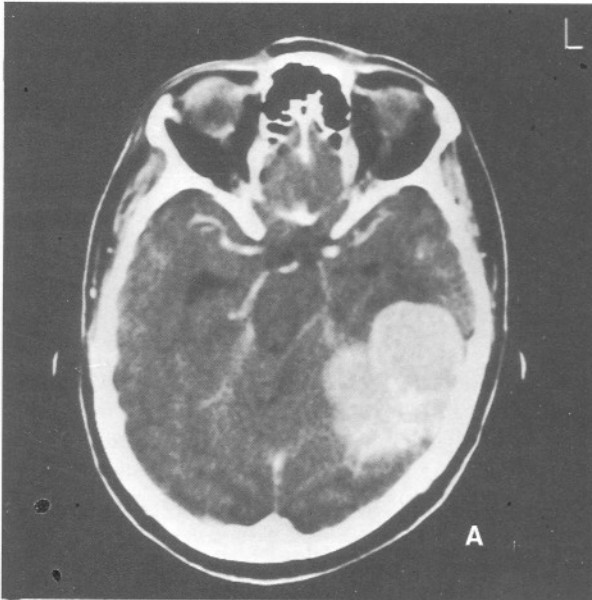
nüks tespit edildi. Tedaviyi kabul etmeyen hasta 10 ay sonra sağ akciğerde metastaz ile kliniğimize tekrar başvurdu. Sistemik kemoterapi (MEID rejimi; ifosfamid, epirubisin, dakarbazin, üromitoksan) başlandı. Bir kürden sonra hasta tedaviyi sonlandırdı. Hasta tedavisiz 6 ay daha yaşadıktan sonra eksitus oldu. Toplam sağ kalım süresi 29 aydır.

OLGU SUNUMU II

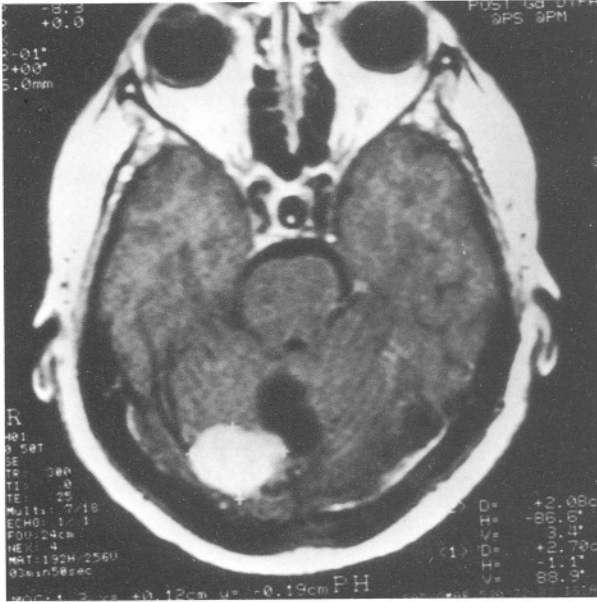
51 yaşında erkek hasta, dengesizlik şikayeti ile kliniğimize başvurdu. Hastaya 7 yıl önce serebellar yerleşimli kitle tanısı ile total kitle ekstirpasyonu uygulanmış, patolojik tanısı "meningiom" olarak raporlanmıştı. Kranial MRG'de nüks serebellar kistik kitle tespit edilerek (Şekil 2) tümör ekstirpasyonu uygulandı. Patolojik tanısı "malign hemangioperisitoma" olarak raporlanan hastaya 50 Gy eksternal RT uygulandı. Toplam izlem süresi 28 aydır.

OLGU SUNUMU III

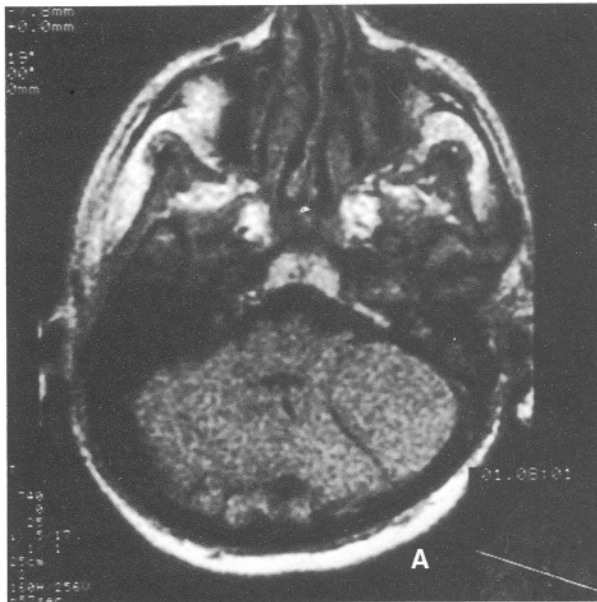
48 yaşındaki bayan hasta, şiddetli baş ağrısı nedeniyle kliniğimize başvurdu. Hastanın yaklaşık on yıldır baş ağrısı şikayeti mevcuttu. Kranial BT'de posterior fossa'da çok küçük çapta kitle tespit edildi. Takibe alınan hastada 1 yıl sonra progresyon tespit edilince (Şekil 3a ve 3b) total eksizyon uygulandı. Genel durumu çok iyi olan ve şikayetleri düzelen hasta yakın izleme alındı. Tetkiklerinde ve diğer



Şekil 1: Kranial BT'de a) Sol temporal alanda lokalize yuvarlak, hiperdens kitle b) Kontrast enjeksiyonundan sonra koronal kesitte; tentorium sol yaprağında lateralde plak şeklinde kalınlaşma ve supra-infratentorial lokalizasyonlu, homojen ve yoğun kontrast tutan kitlesel lezyon.



Şekil 2: Opere serebellar kiteli hastada, kranial MRG'de postkontrast yoğun intensite artışı gösteren homojen solid, anteromedial kistik nüks kitle.



Şekil 3: Kranial MRG'de a) Sol serebellum lateralinde ekstraaksial, izointens b) Kontrast enjeksiyonundan sonra homojen ve yoğun kontrast madde tutan belirgin sınırlı, tentorium serebelliye geniş tabanla oturan kitle.

sistem kontrollerinde patoloji tespit edilmeyen hasta 24 aydır izlenmektedir.

TARTIŞMA

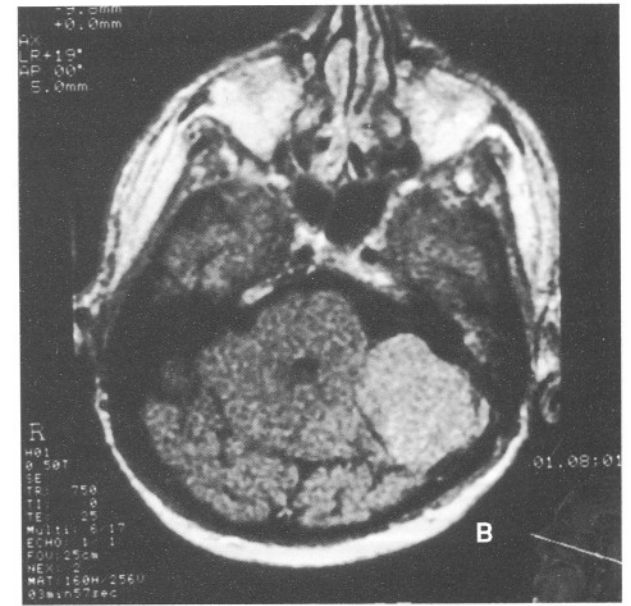
1965-1998 tarihleri arasında dünya literatüründe toplam 132 kranial yerleşimli

hemangioperisitoma olgusu bulunmuştur. Literatürde genç yaştaki yetişkinlerde sık görülmektedir, hastalarımız ise daha yaşlıdır (1,3,6,13,19- 21,23,25).

Hastalarımızın radyolojik görüntüleri meningiom olarak raporlanmıştı. Tümörün meningiomadan farklılaşması dinamik görüntüleme ile tespit edilebilir. Angiografide erken drene venlerden dolayı tümör kırmızılaşarak belirginleşmektedir. MRG'de T2'de heterojen sinyal intensitesinde artma mevcuttur, Gadolinium ile sekonder olarak vaskülerizasyondan zengin tümörde görünüm artmaktadır (5,12,13).

Hemangioperisitoma hücreleri immünohistokimyasal faktör XIIIa ve HLA-DR antijeni ile boyanır, fakat faktör VIII-related antijen ile boyanmaz (16).

Prognoz için üzerinde en çok durulan parametreler Tablo I ve Tablo II'de görülmektedir,



Tablo I: Malignensinin klinik ve patolojik kriterleri

- * İlk uygulanan cerrahiden sonra hızlı rekürrens
- * Beyine lokal invazyon yeteneği
- * Yüksek mitotik indeks
- * Atipik histolojik özelliği
- * Ekstrakranial alanlara metastaz

Tablo II: Prognoz en önemli belirleyicileri

- | |
|--|
| * Lezyonun lokalizasyonu
* Cerrahi rezeksiyonun genişliği
* Histolojik özellikleri |
|--|

fakat veriler kesin değildir (8,11,15,18). İnfantil hemangioperisitoma olguları yetişkinlere göre daha iyi prognoza sahiptir (1,6,9,11).

Tümör kontrolü en yüksek "total cerrahi ekstirpasyon" ile elde edilir, fakat tümörün hacmi, lokalizasyonu ve histolojik özelliği tümörün total çıkarımını sıklıkla sınırlar (4,17,18). Bazı hastalar cerrahi sırasında kaybedilebilmekte veya serebral infarktlar nedeniyle nörolojik sekeller kalabilmektedir (4). Birinci ve ikinci olgumuzda cerrahi zor gerçekleştirilmiştir. Üçüncü olguda ise total rezeksiyon sorunsuz başarılmıştır.

Bu tümörlerin çoğu yavaş davranışa sahip iseler de, özellikle kranial yerleşimliler yüksek grade'li sarkomlar gibi davranırlar. Sık nüks ederler ve özellikle akciğer ve kemiklere metastaz yaparlar (14). Karaciğer, santral sinir sistemi, abdominal kavite diğer metastaz yerleridir (15,26). Birinci olguda nüks ve akciğer metastazı gelişmiştir. İkinci olguda benign meningiomun total çıkarılmasından 7 yıl gibi uzun bir süre sonra malign hemangioperisitoma gelişmiştir (10).

Malign hemangioperisitoma'larda tümör tam çıkarılsa bile radyoterapi verilmelidir (7,8,25). 25 mm'den küçük lezyonlarda "stereotaktik radyoterapi" önemli rol oynar. Genellikle geniş volümler kullanılır. 55-60 Gy/ 180-200 cGy günlük fraksiyonlarla, haftada 5 gün tavsiye edilen dozdur. 20-30 cGy radyoterapiden sonra açık şekilde tümör cevabı görülür (24). Genel durumunun kötü olması nedeni ile subtotal rezeksiyon uygulanan erkek hastamıza 30 Gy eksternal RT palyatif olarak uygulanmıştır. Tedavi sonrası evine götürülen hastamızda, düşük doz uygulanan radyoterapi etkili olmuş ve durumu düzelmiş, başlangıçtaki genel durum kötülüğüne rağmen 29 ay yaşamıştır. 1 yıl kontrole gelmeyen hasta nüks geliştiğinde ise tedaviyi kabul etmemiştir. Kadın hastamız postoperatif tetkiklerinde tümör görülmediğinden ve yakın izleme imkanından dolayı radyoterapi uygulanmaksızın izleme alınmıştır.

Literatürde cerrahi öncesi RT uygulanması ile masif kanama olmaksızın kolayca cerrahi uygulanabildiğine işaret edilerek "cerrahi öncesi

RT" tavsiye edilmektedir (24). Cerrahi öncesi embolizasyon öneren yazarlar da vardır.

Progresyonu veya metastazı olan hastalarda "kemoterapi" son seçenektir. Cisplatin, doxorubicin kombinasyonlu rejimler (Adriamycin+DTIC, CyVADiC gibi) preoperatif ve postoperatif uygulanmıştır. Ancak hiçbiri yüz güldürücü sonuçlar vermemiştir (2,8,11,25,26). Nüks ve metastazı olan hastamıza kemoterapi başlanmış, fakat hasta tedaviyi sonlandırmıştır. Bu nedenle kemoterapinin katkısı değerlendirilememiştir.

Nöroradyoloji, nöroanestezi, mikrocerrahi ve adjuvan terapilerin ilerlemesine rağmen bu hastaların tedavisinde başarı oranları düşüktür (4,22).Kranial hemangioperisitoma olgularının oldukça nadir görülmelerinden dolayı tek tek olguların yayınlanarak literatür bilgilerine katkıda bulunulması gerektiği açıktır.

Yazışma adresi: Dr. Varol Çalış

İncirli Cad. Ülkü Sok. Evim Apt. 5/8

34740 Bakırköy / İstanbul

Tel: 0.212.6601665

Faks: 0.212.5729595

E-posta: varolcalis@usa.net

KAYNAKLAR

1. Bailey PV, Weber Tr, Tracy Jr, O'Connor DM, Satelo-Avila C: Congenital hemangiopericytoma: an unusual vascular neoplasm of infancy. *Surgery* 114(5):936-41, 1993
2. Beadle GF, Hillcoat BL: Treatment of advanced malignant hemangiopericytoma with combination adriamycin and DTIC: a report of four cases. *J surg Oncol* 22 (3):167-70, 1983
3. Borg MF, Benjamin CS: Hemangiopericytoma of the central nervous system. *Australas Radiol* 39(1):36-41, 1995
4. Brunori A, Delitala A, Oddi G, Chiappetta F: Recent experience in the management of meningial hemangiopericytomas. *Tumori* 83(5):856-61, 1997
5. Cosentino CM, Poulton TB, Esguerra JV, Sands SF: Giant cranial hemangiopericytoma MR and angiographic findings. *AJNR* 14(1):253-6, 1993
6. del Rosario ML, Saleh A: Preoperative chemotherapy for congenital hemangiopericytoma and a review of the literature. *J Pediatr Hematol Oncol* 19(3):247-50, 1997
7. Dufour H, Bouillot P, Figarella-Branger D, Ndoye N, Regis J, Bugha TN, Grisoli F: Meningial hemangiopericytomas. A retrospective review of 20 cases. *Neurochirurgie* 44(1):5-18, 1998
8. Galanis E, Buckner JC, Scheithauer BW, Kimmel DW,

- Schomberg PJ, Piepgras DG: Management of recurrent meningeal hemangiopericytoma. *Cancer* 82(10): 1915-20, 1998
9. Herzog CE, Leeds NE, Bruner JM, Baumgartner JE: Intracranial hemangiopericytomas in children. *Pediatr Neurosurg* 22(5):274-9, 1995
 10. Hirose Y, Sagoh M, Hayashi T, Murakami H: Hemangiopericytoma arising at the site of a dural graft 13 years after total removal of a benign meningioma: case report. *Neurol Med Chir (Tokyo)* 38(11):733-7, 1998
 11. Inerra A, Silvano A, Morabito A, Boldrini R, Del Nonno F, Boglino C: Hemangiopericytoma in childhood: presentation of an unusual clinical case. *Pediatr Med Chir* 15(1):107-10, 1993
 12. Itoyama Y, Seto H, Nagahiro S, Kuratsu J, Uemura S, Ushio Y: Intracranial cystic hemangiopericytoma -case report. *Neurol Med Chir (Tokyo)* 31(4):210-3, 1991
 13. Kolawole TM, Patel PJ, Boshra Y, N-Ur-Rahman: Orbital and intracranial hemangiopericytoma .Case report with a short Review. *Eur J Radiol* 8 (2): 106-8, 1988
 14. Marsot-Dupuch K, Caulquiel P, Muntlak H, Mazabraud A, Jaqueux Y: Bone metastases of a hemangiopericytoma. *J Radiol* 65(1) :41-5, 1984
 15. Mena H, Ribas JL, Pezeshkpour GH, Cowan DN, Parisi JE: Hemangiopericytoma of the central nervous system: a review of 94 cases. *Hum Pathol* 22(1):84-91, 1991
 16. Molnar P, Nemes Z: Hemangiopericytoma of the cerebello -pontine angle. Diagnostic pitfalls and the diagnostic value of the subunit A of factor XIII as a tumor marker. *Clin Neuropathol* 14(1):19-243, 1995
 17. Morrison DA, Bibby K: Sellar and suprasellar hemangiopericytoma mimicking pituitary adenoma. *Arch Ophthalmol* 115(9):1201-3, 1997
 18. Pomeranz S, Umansky F, Elidan J, Ashkenazi E, Valarezo A, Shalit M: Giant cranial base tumors. *Acta NeuroChir (Wien)* 129(3-4):121, 1994
 19. Radley MG, McDonald JV: Meningeal hemangiopericytoma of the posterior fossa and thoracic spinal Space: case report. *Neurosurgery* 30(3):446-52, 1992
 20. Schick B, Brors D, Draf W: Experience with hemangiopericytoma in cranial base surgery. *Laryngorhinootologie* 77(5):256-63, 1998
 21. Sehitoglu MA, Uneri C, Çelikoyar MM, Tutkun A, Kullu S: Hemangiopericytoma as the cause of Collet - Sicard Syndrome. *ORL J Otorhinolaryngol Relat spec* 52(2):133-6, 1990
 22. Shin JH, Persing JA. Vascular lesions of the cranial base. *Clin Plast Surg* 22(3):531-42, 1995
 23. Spitz FR, Bouvet M, Pisters PW, Pollock RE, Feig BW: Hemangiopericytoma: a 20-year single-institution experience. *Ann Surg Oncol* 5(4):350-5, 1998
 24. Uemura S, Kuratsu J, Hamada J, Yoshioka S, Kochi M, Ushio Y, Nakahara T, Kishida K: Effect of radiation therapy against intracranial hemangiopericytoma. *Neurol Med Chir (Tokyo)* 32(6):328-32, 1992
 25. Weber BP, Schrader M, Inniger R: Malignant hemangiopericytomas in the head and neck area. *HNO* 38(9):326-33, 1990
 26. Younis GA, Sawaya R, DeMonte F, Hess KR, Albrecht S, Bruner JM: Aggressive meningeal tumors: review of series. *J Neurosurg* 82(1):17-27, 1995