

# Dev Anterior Komunikan Arter Anevrizmasına 1,5 Kraniotomi Yaklaşımı: Olgu Sunumu

## 1,5 Craniotomy Approach to Giant Anterior Communicating Artery Aneurysms: Case Report

### ÖZ

Dev anevrizmalar tüm anevrizmaların % 5 ni oluşturur ve bunların % 60'ı anterior sirkülasyondadır. Dev anterior komunikan arter anevrizmaları(ACoA) tüm dev anevrizmaların %3-5'ni oluşturur.

Dev anevrizma tedavisinde amaç; kitle etkisinin ortadan kaldırılması, kanama ve tromboembolik komplikasyon riskinin önlenmesidir. Dev anevrizmanın dolaşım dışında bırakılması ve anevrizma kitlesinin eksizyonu için daha geniş görüş gerekir. Bunun için geçici klip sonrası ile trombotik materyali boşaltmak gerekebilir.

Anterior komunikan arter anevrizmaları için pterional yaklaşım yaygın olsa da kraniorbital, interhemisferik, transorbital yaklaşımlar önerilmektedir. Bifrontal kraniotomi, orbitozygomatik, interhemisferik yaklaşımlar yaygın olarak kullanılsa da, dev anevrizmalarda farklı yaklaşımların kombinasyonu gerekebilir. Bu olguda Sekhar'ın tanımladığı sağ frontotemporal-sol unilateral yarım frontal kraniotomi yapılmıştır. Bu yaklaşımın transsylvian, subfrontal, interhemisferik yaklaşım çalışma alanı yaratması nedeniyle dev anterior kommunikan arter anevrizmaları için uygun olduğunu düşünüyoruz.

**ANAHTAR SÖZCÜKLER:** Arter anevrizmaları, Anevrizmalar, Dev anevrizma, Anterior arter anevrizmalar, Kraniotomi, ACoA.

### ABSTRACT

Giant aneurysms make up 5% of all aneurysms, among these 60% are in the anterior circulation. Giant anterior communicating aneurysms (ACoA) compose 3-5% of all giant aneurysms.

The aim of treatment of giant aneurysms is to overcome the mass effect and to prevent hemorrhage and thromboembolic complications. Larger sight is required for leaving the giant aneurysm out of circulation and excision of aneurysm mass. Removal of thrombotic material may be required after transient clip for this reason.

Although pterional approach is widely used for anterior communicating aneurysms, cranioorbital, interhemispheric, transorbital approaches are also recommended. Even though bifrontal craniotomy, orbitozygomatic and interhemispheric approaches are generally performed, combination of different approaches may be necessary for giant aneurysms. Right frontotemporal and left unilateral semifrontal craniotomy as Sekhar defined were performed in this case. We believe that this approach is suitable for giant anterior communicating aneurysms since it provides transsylvian, subfrontal, interhemispheric approach that creates working area.

**KEY WORDS:** Anterior aneurysms, Aneurysms, Giant aneurysms, Anterior communicating aneurysms, ACoA, Craniotomy.

Kenan KOÇ<sup>1</sup>

Ihsan ANIK<sup>2</sup>

Dilek ÖZDAMAR<sup>3</sup>

Savaş CEYLAN<sup>4</sup>

1,2,4 Kocaeli Üniversitesi Tıp Fakültesi  
Nöroşirürji Anabilim Dalı, Kocaeli

3 Kocaeli Üniversitesi Tıp Fakültesi  
Anesteziyoloji ve Reanimasyon  
Anabilim Dalı, Kocaeli

Geliş Tarihi: 19.03.2005

Kabul Tarihi: 23.06.2005

Yazışma adresi:

**Kenan KOÇ**

Kocaeli Üniversitesi Tıp Fakültesi  
Nöroşirürji AD.41900 Derince, Kocaeli.

Tel : 0262 2335980/1174-1639

Gsm : 0533 2267310

Faks : 02622335488

E-posta : kenankoc01@yahoo.com

## GİRİŞ

Dev anevrizmalar tüm anevrizmaların %5'ni oluşturur ve %60'ı anterior sirkülasyondadır. 25mm ve üzerindeki dev anterior komünikan arter anevrizmaları (ACoA) tüm dev anevrizmaların %3-5'ni oluşturur(7). 2,7-3,2 cm boyutlarındaki ACoA anevrizmalarında optik semptomlar, 3,5 cm üzerindeki ise demans bulguları daha sıktır(8). Giant anevrizmaların %8'i tromboembolik komplikasyonlarla tanınmıştır. Tedavi edilmemiş dev anevrizmalarda 2 yıllık mortalite oranı %68-100 arasında değişirken, cerrahi olarak tedavi edilen hastalarda ise, %61-87 arasında iyi sonuç bildirilmiştir (5,6,10,11).

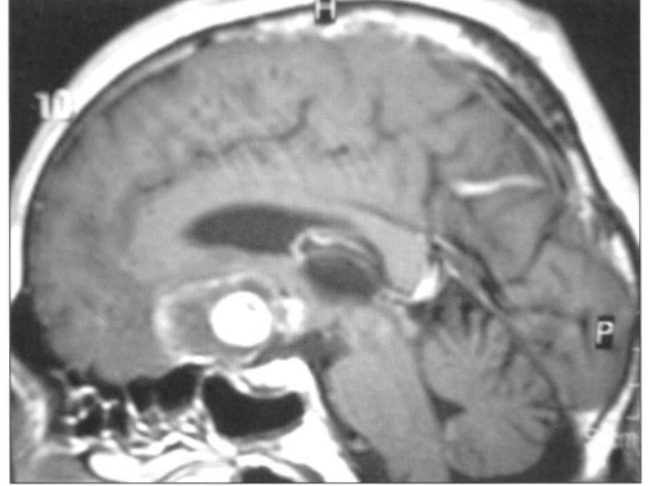
Anterior komünikan arter anevrizmaları için pterional yaklaşım (21,22) yaygın olsada kraniorbital(15), interhemisferik(23), transorbital, (17) yaklaşımlar ve endoskopun asiste kullanımı önerilmektedir(13).

Dev ACoA anevrizmalarda ise, pterional yaklaşım sıklıkla yeterli olmadığından ek çalışma koridorlarına gereksinim vardı. Biz bu olguda Sekhar'ın(16) tanımladığı sağ frontotemporal ve sol yarım frontal kraniotomi ile sol-anterior yönelimli dev bir anterior komünikan arterin kliplenmesini sunuyoruz.

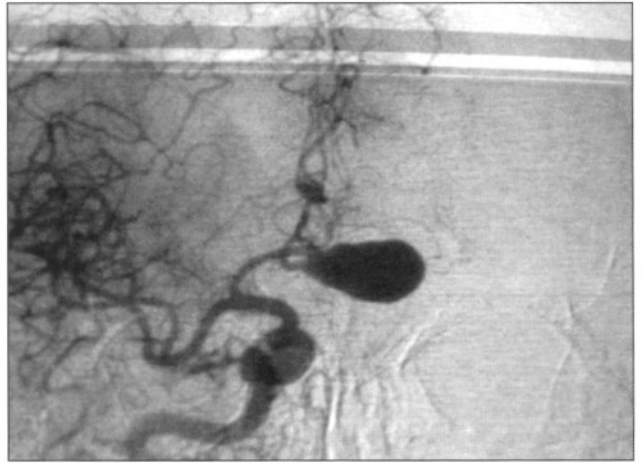
## OLGU

Sol gözde 7 yıldır bulanık görme yakınması olan hasta son 1 yıldır da tama yakın görme kaybı ile başvurdu. Nörolojik muayenede sol gözde sadece ışığı fark edebiliyordu ve demansiyel bulguları mevcuttu. Kranial MR da ön fossada 42x28x18mm boyutlarında lobüle konturlu parsiyel tromboze kitle (Şekil 1) ve anjiyografide sağ anterior serebral arterden dolan 30x15 mm boyutlarında sola yönelmiş ACoA lokalizasyonunda dev anevrizma görüldü (Şekil 2).

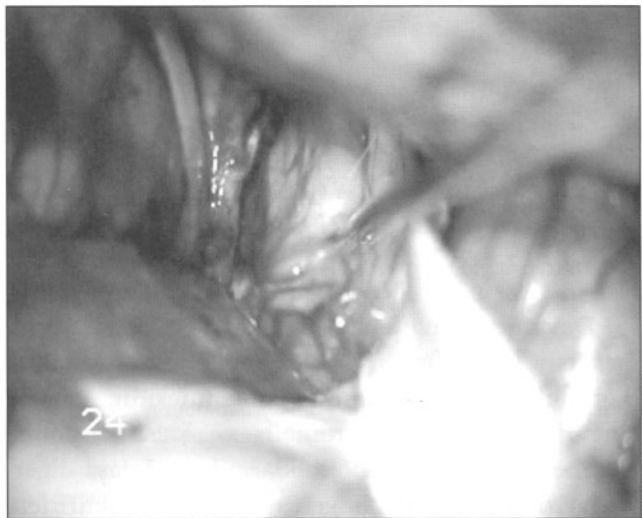
Sağ pterional-sol yarım frontal kraniotomi yapıldı. Sylvian ve karotid sistern disseksiyonu sonrası sağ A1 ve A2 görüldü. (Şekil 3) Geniş anevrizma kitlesi nedeniyle diğer vasküler yapılar görülemedi. Anevrizmanın tromboze olması nedeniyle pterional koridordan mobilizasyonu ve boyun yapısını görmek mümkün olmadı. Sol yarım frontal kraniotomi alanından interhemisferik ve sol subfrontal disseksiyonla planum sfenoidale ve sol optik ortaya konuldu. Anevrizma, planum sfenoidale ve sağ optik sinirden disseke edildi. Karşı taraf A1 ve distal anterior serebral arterler görüldü (Şekil 4). 8 dk süreyle uygulanan geçici klipler



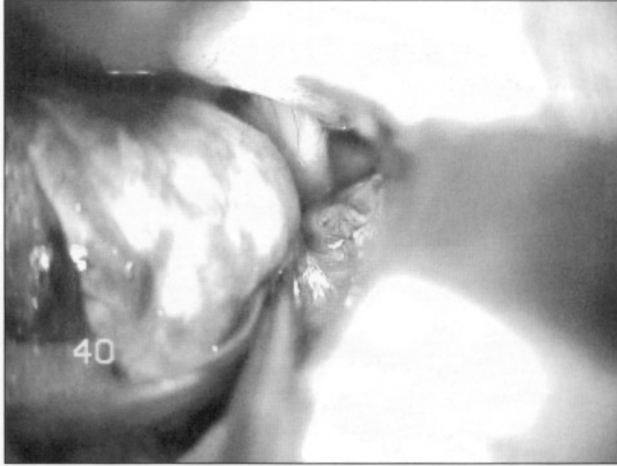
Şekil 1: T1 Sagittal MRI'da parsiyel tromboze kitle.



Şekil 2: DSA'da sağ anterior serebral arterden dolan 30x15 mm boyutlarında sola yönelmiş ACoA lokalizasyonunda dev anevrizma.

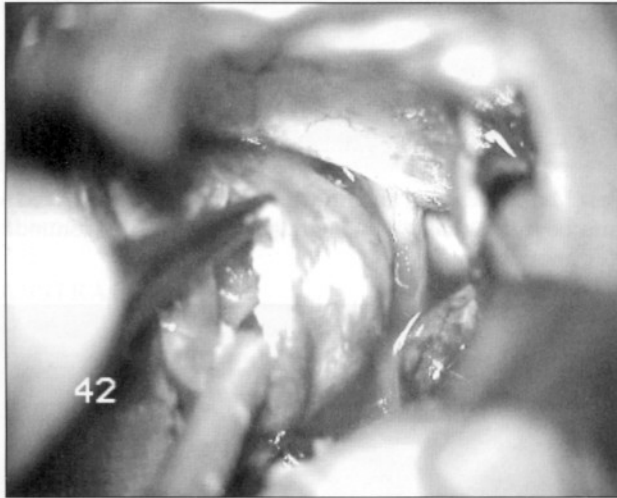


Şekil 3: Sylvian ve karotid sistern disseksiyonu sonrası sağ A1 ve A2.



Şekil 4: Anevrizma, planum sfenoidale ve sağ optik sinirden diseksiyonu sonrası karşı taraf A1 ve distal anterior serebral arterler.


sonrası anevrizma içi CUSA ile boşaltıldı. (Şekil 5) Anevrizma duvarı eksize edilerek anevrizma boynunun görüldü ve kliplendi (Şekil 6). Takiben kemik flep yerine konuldu (Şekil 7). Postoperatif MR normal sınırlarda olduğu görüldü ve postoperatif anjiyografide rezidü ve vasospazm saptanmadı. (Şekil 8) Hasta postoperatif 1. gün mobilize edildi.



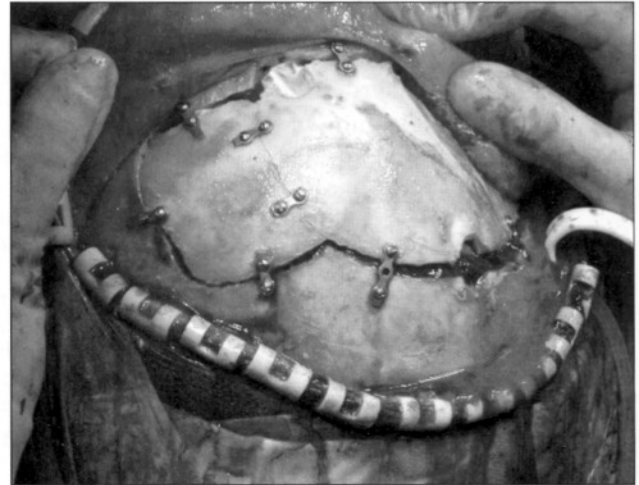
Şekil 5: Anevrizma içinin CUSA ile boşaltılması.

### TARTIŞMA

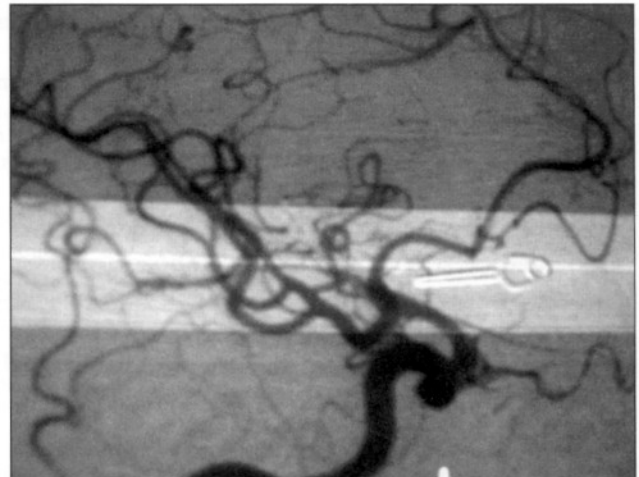
Dev anevrizma tedavisinde amaç; kitle etkisinin ortadan kaldırılması, kanama ve tromboembolik komplikasyon riskinin önlenmesidir. Dev anevrizmalar sıklıkla trombüs ve kalsifikasyonla beraber kitle lezyonu olduklarından dolayı diğer anevrizmalardan daha geniş görüş gerektirirler. Bunun için geçici klip sonrası ile trombotik materyali boşaltmak gerekebilir. Özellikle geniş anevrizma-



Şekil 6: Anevrizma duvarı eksize edilerek anevrizma boynunun görüldü ve kliplendi.



Şekil 7: Kemik flebin yerine konulması.



Şekil 8: Postoperatif anjiyografide rezidü ve vasospazm saptanmadı.

larda boynu ortaya koymak zordur ve bazen kalsifiye olan boyunda anevrizmayı kontrol etmek için tek klip yeterli olmadığında ardışık klip uygulanmalıdır. Kliplemenin mümkün olmadığı olgularda endovasküler yöntemler tedavi yöntemi olarak göz önünde tutulmalıdır.

Yaygın olarak posterior sirkülasyon anevrizmaları için kullanılsa da ACoA anevrizmalarında da endovasküler yöntemler kullanılmaktadır. Ancak prospektif ve uzun dönemli çalışmalar sınırlıdır. Endovasküler ve cerrahi yaklaşımın karşılaştırıldığı ACoA anevrizmalarında, endovasküler yaklaşımda inkomplet oklüzyon oranı daha yüksek bulunmuş, özellikle daha yüksek cerrahi risk içeren posterior yönelimli ACoA anevrizmaları için endovasküler yöntemin tercih edilmesi önerilmiştir (14,18).

Dev anevrizmalarda endovasküler tedavinin arteriyel pulsasyonu önlediği(4,3), bununla beraber anevrizmanın kitle etkisine bağlı semptomların devam ettiği görülmüştür(2,19). Koil uygulanmış boyun genişliği 4 mmden fazla olan dev anevrizmalarda, anevrizmanın büyümeye devam ettiği, çok geniş anevrizma boyun varlığında ise tromboemblik komplikasyonların daha sık olduğu saptanmıştır (12,20).

Endovasküler tedavi dezavantajlara rağmen, kliplenemeyecek anevrizmalar için kullanılabilir. Bizim olgumuzda, ilerleyici vizyon kaybı ve demans semptomlarına yol açan kitle etkisinin olması nedeniyle endovasküler tedavi planlanmadı.

ACoA anevrizmalar için pterional yaklaşımın yeterli olduğunu bildiren çok sayıda çalışma mevcuttur(12,21,22). Bununla beraber anterior komünikan arter anevrizmalar için farklı cerrahi yaklaşımlar da önerilmiştir. Bazal interhemisferik ve anterior interhemisferik yaklaşımın karşılaştırıldığı çalışmada bazal interhemisferik yaklaşımın komplikasyon ve mortalitesi daha düşük bulunmuştur(23). İnterhemisferik ve pterional yaklaşımın karşılaştırıldığı çalışmada, her iki yaklaşımın kendine özgü komplikasyonları görülmüştür (20).

Kalsifikasyon ve trombusün sık eşlik ettiği dev ACoA anevrizmalarında ise pterional yaklaşımın sağladığı transylvian ve subfrontal görüş yeterli olmadığından ek yaklaşımlara gereksinim vardır. Kullanılan diğer yöntemlere ( barbitüratlar vb.) ek olarak dev intrakranial anevrizmalar için; hipotansiyon ve hipotermi ortamında cerrahi girişim önerilmektedir. Dev anevrizmalar için

intraoperatif olarak hipotansiyon ve hipotermimin operasyon komplikasyonlarını azalttığı ve cerrahi girişimi kolaylaştırdığı savunulmuştur. Oluşturulan hipotansiyon, hipotermi ve heparin kullanımı ile ilişkili komplikasyonlar bu yaklaşımın dezavantajlarıdır (1,9).

ACoA anevrizmaları için temel yaklaşım olan pterional yaklaşımda kullanılan transylvian ve subfrontal koridor dev anevrizmalarda sıklıkla yeterli değildir. Dev ACoA anevrizmaları için bifrontal kraniotomi(8) , kraniobital(15) yaklaşımlar önerilmektedir. Bunun için bifrontal kraniotomi ile karşı hemisfere subfrontal ve yukarıdan interhemisferik yaklaşım ile ACoA kompleksi kontrol edilebilir. Bifrontal kraniotomi ön kafa tabanına sağladığı geniş görüşe rağmen bilateral olfaktor disseksiyonu, geniş cilt ve kemik flebin olması yaklaşımın dezavantajlarındandır.

Bu olgu sağ frontotemporal sol unilateral yarım frontal kraniotomi ile ameliyat edildi. Bifrontal kraniotomi, orbitozygomatik, interhemisferik yaklaşımlar yaygın olarak kullanılsa da, dev ACoA anevrizmalarında farklı yaklaşımların kombinasyonu gerekebilir. Bu olguda Sekhar(16) tarafından önerilen "The one-and-a-half Technique" yaklaşımla sağ frontotemporal-sol unilateral yarım frontal kraniotomi yapılmıştır.

Sonuç olarak bu yaklaşım bifrontal kraniotomi ile karşılaştırıldığında daha küçük bir kraniotomi ile transylvian, subfrontal, interhemisferik çalışma alanı yaratması nedeniyle dev ACoA anevrizmaları için uygun bir yaklaşım olduğunu düşünüyoruz.

#### KAYNAKLAR

1. Batay F, Yakupoğlu H, Özerdem G, Balaban H, Çanakçı N, Deda H. Kardiyopulmoner Bypass yöntemi ile opere edilen dev Anterior Komünikan Arter Anevrizması: Olgu Sunumu. Türk Nöroşirürji Derg. 14:2,96-105,2004
2. Fernandez ZA, Guglielmi G, Vinuela F et al: Endovascular occlusion of intracranial aneurysms with electrically detachable coils: correlation of aneurysm neck size and treatment results. AJNR 15:815-820,1994
3. Gobin YP, Vinuela F, Gurian JH: Treatment of Large and giant fusiform intracranial aneurysms with Guglielmi detachable coils. J Neurosurgery 84:55-62,1996
4. Gruber A, Killer M, Bavinszki G et al. Clinical and angiographic results of endovascular coiling treatment of giant and very large intracranial aneurysms: A 7-year, single-center experience. Neurosurgery 45:793-804,1999
5. Kodama N, Suzuki J: Surgical management of giant aneurysms. Neurosurg Rev 5:155-160,1982
6. Lawton MT, Spetzler RF: Surgical management of giant intracranial aneurysms: Experience with 171 patients. Clin Neurosurg 42:245-266,1995



7. Lemole GM, Henn JS, Spetzler RF, Riina HA: Giant Aneurysms. Winn H. Richard (ed), Youmans Neurological Surgery, cilt2, beşinci baskı, Philadelphia:WB Saunders, 2004:2079-2097
8. Lownie SP, Drake CG, Peerless SJ, Ferguson GG, Pelz DM: Clinical presentation and management of giant anterior communicating artery region aneurysms. J Neurosurgery 92:267-277,2000
9. Lownie SP, Menkis AH, Craen RA, Mezon B, Macdonald J, Steinman A: Extracorporeal femoral to carotid artery perfusion in selective brain cooling for a giant aneurysm. J Neurosurgery 100:343-347,2004
10. Michel WF: Posterior fossa aneurysms simulating tumors. J Neurol Neurosurg psychiatry 37:218-223,1974
11. Peerless SJ, Wallace MC, Drake CG: Giant intracranial aneurysms. In Youmans Jr (ed): Neurological surgery: A Comprehensive Reference Guide to the Diagnosis and management of Neurological Problems. Philadelphia: WB Saunders, 1742-1763, 1990
12. Pelz DM, Lownie SP, Fox AJ: Tromboemboli events associated with treatment of cerebral aneurysms with Guglielmi detachable coils AJNR 19:1541-1547,1998
13. Profeta G, Falco RD, Ambrosio G, Profeta L: Endoscope-assisted microneurosurgery for anterior circulation aneurysms using the angle-type rigid endoscope over a 3-year period. Child's Nervous System 20(11-12):811-815,2004
14. Proust F, Debono B, Hannequin D, Gerardin E, Claiver E: Treatment of Anterior communicating artery aneurysms: Complementary aspects of microsurgical and endovascular procedures. J Neurosurgery 99:3-14,2003
15. Rina HA, Lemole GM, Spetzler RF: Anterior communicating artery aneurysms Neurosurgery. Vol(51)4 Oct 993-996,2002
16. Sekhar LN, Tzortzidis F, Raso J: Fronto-Orbital approach. Sekhar LN, Oliveira ED (ed), Cranial microsurgery: Approaches and techniques, New York: Thieme, 58-59, 1999
17. Steiger HJ, Schmid-Elsaesser R, Stummer W, Uhl Eberhard: Transorbital keyhole approach to Anterior Communicating Artery aneurysms. Neurosurgery, febr 48(2), 347-352,2001
18. Vanninen R, Koivisto T, Saari T: Ruptured intracranial aneurysms: acute endovascular treatment with electrolytically detachable coils-a prospective randomized study. Radiology 211:325-336,1999
19. Vargus ME, Kupersmith MJ, Setton A: Endovascular treatment of giant aneurysms which cause visual loss. Ophthalmology 101:1091-1098,1994
20. Vinuela F, Duckwiler G, Mawad M: Guglielmi detachable coil embolization of acute intracranial aneurysm: perioperative anatomical and clinical outcome in 403 patients. J. Neurosurgery 86:475-482,1997
21. Yasargil MG, Fox JL: The microsurgical approach to intracranial aneurysms. Surg Neurol 3:7-14,1975
22. Yasargil MG: Giant intracranial aneurysms. Microneurosurgery II: Clinical considerations, surgery of the intracranial aneurysms and results. New York: Thieme-Straton, 296-304, 1984
23. Yasui N, Nathal E, Fujiwara H, Suzuki A: The basal interhemispheric approach for acute anterior communicating aneurysms. Acta Neurochir (Wien): 118(3-4):91-7,1992