



## Derleme

Geliş Tarihi: 18.07.2020  
Kabul Tarihi: 29.07.2020

# Osteoporotik Vertebra Kırıkları Vertebroplasti / Kifoplasti - Avantajları / Dezavantajları

## Vertebroplasty / Kyphoplasty for Osteoporotic Vertebra Fractures - Advantages / Disadvantages

İlker KİRAZ<sup>1</sup>, Ahmet DAĞTEKİN<sup>2</sup><sup>1</sup>Pamukkale Üniversitesi, Tıp Fakültesi, Beyin ve Sinir Cerrahisi Anabilim Dalı, Denizli, Türkiye<sup>2</sup>Mersin Üniversitesi, Tıp Fakültesi, Beyin ve Sinir Cerrahisi Anabilim Dalı, Mersin, Türkiye

Yazışma adresi: İlker KİRAZ ✉ drkiraz@yahoo.com

## ÖZ

Omurgada görülen osteoporotik kompresyon kırıkları özellikle ileri yaşlarda oldukça yaygın olarak izlenen patolojilerdir. Osteoporotik vertebra kırıkları (OVK) belirgin nörolojik kayıplara yol açmasa dahi özellikle ileri yaşlardaki insanlarda önemli ölçüde mobilizasyonu kısıtlayarak morbidite ve mortalitenin artmasıyla sonuçlanmaktadır. Son yıllarda yaygın şekilde uygulanan bir cerrahi tedavi olan kifoplasti (KP) ve vertebroplastinin (VP) temel endikasyonu ağrılı OVK'dır. VP ve KP'de amaç vertebral kemik yapıyı güçlendirerek ağrının en aza indirilmesi, kifozun önlenmesi ve daha iyi yaşam koşullarının sağlamasıdır. Bu cerrahi yöntemler oldukça yaygın uygulanmasına karşın sementin ekstrasvaze olması nedeniyle pulmoner emboli veya spinal kanal içine kaçması nedeniyle omurilik basısı gibi ciddi komplikasyonlara neden olabileceği unutulmamalıdır. Ancak vertebroplasti ve kifoplasti, deneyimli cerrahlar tarafından doğru endikasyon ve teknikle uygulandığında OVK'nın tedavisinde güvenle kullanılan bir cerrahi yöntemdir. Sonuç olarak bu cerrahi yöntemler ile hedeflenen minimal invaziv bir yolla ağrının en aza indirilmesi, kifozun önlenmesi, beklenen morbidite-mortaliteden korunma ve yaşam kalitesinin artırılmasıdır.

**ANAHTAR SÖZCÜKLER:** Kifoplasti, Vertebroplasti, Vertebral kompresyon kırıkları, Osteoporoz

## ABSTRACT

Osteoporotic compression fractures in the vertebral column are very common pathologies, especially at advanced ages. Even though osteoporotic vertebral fractures (OVF) do not cause a significant neurological deficit, they result in an increase in the morbidity and mortality, especially in older people, by significantly restricting mobilization. The main indication in vertebroplasty (VP) and kyphoplasty (KP), which is a common surgical treatment in recent years, for OVF is intractable pain. The aim of KP and VP is to strengthen the vertebral bone structure, minimize pain, prevent kyphosis, and provide a better quality of life. Although these surgical methods are very common, it should be remembered that cement may cause serious complications such as pulmonary embolism due to extravasation or spinal canal compression. However vertebroplasty and kyphoplasty is a surgical method that is safely employed by experienced surgeons when used with the appropriate indication and technique. Consequently, the target of these surgical methods is to decrease pain in a minimal invasive way, to prevent kyphosis, and to prevent the expected morbidity and mortality for a better quality of life.

**KEYWORDS:** Kyphoplasty, Vertebroplasty, Vertebral body compression fractures, Osteoporosis

## ■ GİRİŞ

Vertebra çökme kırıklarında cerrahi tedavi olarak birçok yöntem önerilmekle birlikte son zamanlarda perkütan yolla uygulanan girişimler önem kazanmıştır. Vertebraı güçlendiren girişimlerden olan vertebroplasti ve kifoplasti günümüzde en sık OVK'nda uygulanmakla birlikte omurga hemanjiomları, osteolitik ve metastatik tümörler ya da omurga güçlendirilmesinin gerekli olduğu diğer durumlarda da uygulanmaktadır. Osteoporotik vertebra kompresyon kırıklarında perkütan yolla sement kullanılarak yapılan güçlendirme operasyonları 1980'lerde uygulanmaya başlanmış ve kullanımı son zamanlarda giderek daha yaygınlaşmıştır (18). Teknik ilk olarak multipl myeloma, metastatik tümörler ve hemanjioma bağlı patolojik kırıklarda uygulanmıştır (7,9,12,17).

Osteoporoz ileri yaşlarda oldukça sık rastlanılan, kemik dokusunun yapısındaki bozulma sonucu düşük kemik kitlesi ile seyreden, kemik kırılabilirliği ve kırık olasılığının artmasıyla ortaya çıkan sistemik bir iskelet hastalığıdır. Osteoporoz, Batı ve Asya toplumlarında görülen içinde bulunduğumuz yüzyılın epidemisi hâlini almıştır. Vertebral fraktürler osteoporozun en sık görülen komplikasyonlarından biridir (19). Her yıl 700 binden daha fazla osteoporotik vertebra kırığı görülmekte, özellikle ileri yaştaki insanlarda önemli ölçüde mobilizasyonun kısıtlanmasına yol açarak morbiditenin ve mortalitenin artmasıyla sonuçlanmaktadır (18). Akut vertebral kırıktan kaynaklanan ağrı, kısmen kırık bölgesindeki instabiliteye (kaynamama veya yavaş kaynama) bağlı ortaya çıkmaktadır. OVK'nda ağrı sürekli olabilir, ancak tipik olarak hasta dinlenirken ağrı şikayeti daha az gözlenirken hasta aktif olduğunda ağrının şiddeti artmaktadır. Akut kırık tedavisinde istirahat, ortezler ile dış destek, analjezikler ve kalsitonin kullanılmasına rağmen bu tedavi modalitelerin hiçbirinde kontrollü çalışmalar yapılmamıştır. OVK vertebral kollapsın neden olduğu yükseklik kaybı, spinal instabilite ve hatta kifotik deformite ile sonuçlanabilir. Özellikle ağrı ve kifotik deformitenin gelişmesi hareket kabiliyetinin giderek azalmasına, solunum fonksiyonlarının kötüleşmesine neden olur. Yaşam kalitesinin giderek bozulması ile hasta depresyona yatkın hâle gelebilir. Ağrıyı azaltabilmek için yapılan yatak istirahatleri sonucu olan hareketsizlik kemik döngüsünü olumsuz etkileyerek kemik kaybının ve kırık riskinin artmasına neden olur. Ağrının mümkün olan en kısa sürede giderilmesi ve hızlı mobilizasyon sağlanması hastanın günlük hayatına hızlıca dönmesini sağlar. Bu nedenle perkutan olarak vertebra içine sement enjekte edilen VP/KP yöntemleri oldukça popüler hâle gelmiştir (11).

## ■ CERRAHİ TEKNİK

VP, kırılmış vertebraya, sıklıkla kullanılan polimetilmetakrilat (PMMA) gibi bir sementin yüksek basınçla verilmesi işlemidir. Bu işlemde kırılmış vertebra gövdesinin çimento ile doldurulması sonucu aşamalı olarak çökmeyi önlenmesi ve mikro hareketlerin stabilize edilmesi ile ağrının kontrol altına alındığı düşünülmektedir. Ancak termal veya kimyasal sinir ablasyonunun da etkili olabileceği göz ardı edilmemelidir. Kırık vertebral cisimlerin iç stabilizasyonu için, 70°C'ye kadar sıcaklıklarda sertleşen PMMA yaygın olarak kullanılan bir malzemedir. Aebli ve ark, intravertebral PMMA çimentosu

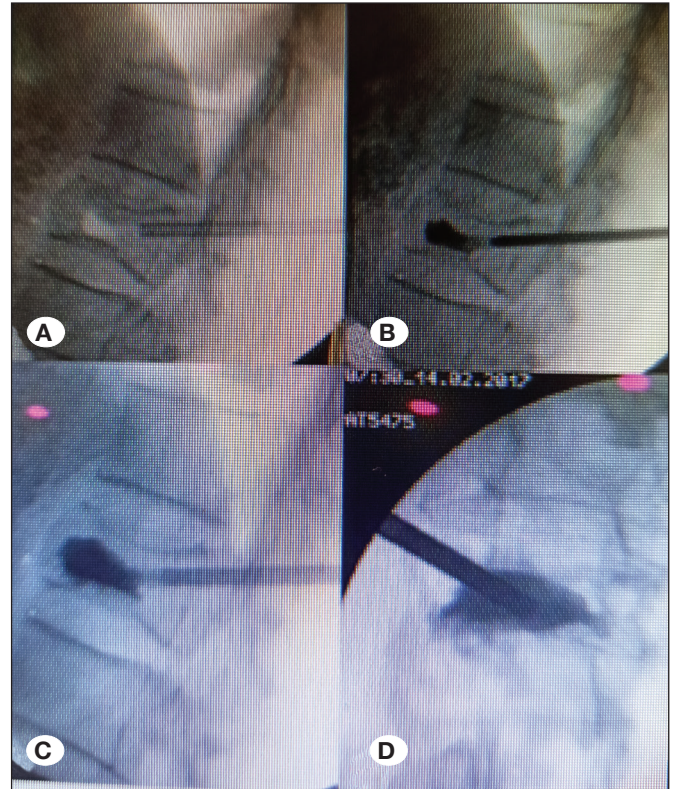
kullanımı sonrası intravertebral sıcaklık seviyelerinin termal nekroza sebep olduğunu göstermiştir (1).

KP'de ise sement enjeksiyonu öncesinde kollabe olan vertebra korpusu içerisinde balon şişirilerek vertebraın yüksekliğini geri kazanması ve omurganın diziliminin yeniden düzenlemesi amaçlanmaktadır. Bu teknik ile çökme olan vertebraya, kemik içinde şişirilebilir balon tamponlar uygulanarak ya da kavite oluşturularak vertebra yüksekliği restore edilirken, oluşturulan hacme düşük basınçla sement enjeksiyonu yapılır (Şekil 1A-D).

## ■ AVANTAJLARI / DEZAVANTAJLARI

VP tekniği ilk kez 1987 yılında Gilbert ve ark. tarafından ağırlı hemanjiomların minimal invaziv tedavisi için uygulanmış olup son zamanlarda lokalize, inatçı ve yoğun ağrıya neden olan OVK'nın tedavisinde yaygın olarak uygulanmaktadır (11). VP ve KP özellikle osteoporozun neden olduğu vertebra kırıklarının stabilizasyonu ve ağrının kontrol altına alınmasında oldukça popüler olan cerrahi tekniklerdir. Ayrıca omurganın ağırlı hemanjiomlarında ve osteonekrozun eşlik ettiği malign omurga tümörlerinde de aynı yaygınlıkta uygulanmaktadır.

VP tekniği vertebra cisminde yükseklik kazandırmada ve dizilimin sağlanmasında yetersiz kalmasından dolayı komşu vertebralarda kırık riskini artırmaktadır (6). Ayrıca yine vertebroplasti tekniğinde pozitif basınç ile sementin verilmesi özellikle



Şekil 1: Kifoplasti tekniği uygulanan hastamızda A) Çalışma kanülünden girilerek omurga korpusu içinde şişirilen balon izlenmekte, B,C) Skopi kontrollü eşliğinde sementin kavite içine gönderilişi izlenmekte, D) Kontrol ön-arka grafi izlenmekte.

deneyimli olmayan cerrahlar açısından posterior ligamentin sağlam olmaması durumunda sementin kanal içine kaçması ve nörolojik defisite neden olması açısından handicap oluşturmaktadır (24). KP tekniğinde ise sement enjeksiyonu öncesinde kollabe olan vertebra içerisinde balon şişirilerek vertebranın yüksekliğinin geri kazandırılması ve omurganın diziliminin yeniden düzenlenmesi amaçlanmaktadır. Sement kavite içine verildiğinden dolayı sement kaçağı ile ilgili problemler kifoplastide vertebroplastide göre daha düşük izlenmektedir (2,3,8,10,14). Birçok çalışma VP ve KP'nin ağrıyı azaltmada oldukça yüksek oranlarda etkinliğe sahip olduğunu bildirmektedir. VP ile karşılaştırıldığında KP yönteminin erken dönemde ağrı kontrolünde daha başarılı olduğu bildirilmektedir (8,24). Hulme ve ark. yapmış oldukları metaanaliz çalışmada ağrı üzerine KP'nin %92, VP'nin ise %87 olumlu sonuçları olduğunu bildirmişlerdir (11). Aynı çalışmada VAS skorları değerlendirildiğinde VP'de 8,2'den 3'e, KP'de ise 7,15'ten 3,4'e azaldığı tespit edilmiştir (11). Akut ağrılı kırıklarda VP kullanılarak yapılan augmentasyonda cerrahi sonrasındaki 24 saat içinde ağrı skorlarında azalma olduğu görülmüştür. Yine aynı çalışmada incelenen 4 makalede değerlendirilen Nottingham Health Profil ve Oswestry Disability Index skorlarında %49 ile %90 arasında ambulasyonda iyileşme olduğu bildirilmiştir (11).

KP'nin VP'ye göre kifotik deformitenin düzeltilmesine olan katkısının daha fazla olduğunu bildiren yayınlar olduğu gibi yükseklik restorasyonunun her iki prosedürde de benzer olduğunu bildiren çalışmalarda vardır. Yine ayrıca yükseklik kaybı ve kifotik açılanmanın restore edildiğini gösteren çalışmalar olduğu gibi, etkisinin olmadığını gösteren çalışmalarda mevcuttur. Genellikle yapılan çalışmalarda ortalama kifotik açı restorasyonunun VP için 5°-8,4°, KP için ise 3,4°-9,9° olduğu gösterilmiştir (13). McKiernan ve Faciszewski yapmış oldukları çalışmada osteoporotik mobil kırıkların VP sonrası bir miktar yükseklik restorasyonu başarabileceğini ancak hareketsiz olan kırıklar da ise bunun olmadığını göstermişlerdir (18). VP'de kifoz redüksiyonunu sağlayan mekanik bir yöntem yoktur bundan dolayı deformitenin düzeltilmesi mümkün değildir. Kifotik açıyı azaltmak ve vertebra yüksekliğini sağlamak için hastaya işlem sırasında pozisyon verilebilir veya destek yastıklar kullanılabılır. Pozisyon verildikten sonra enjekte edilen çimento bu pozisyonun sürdürülmesinde etkili olabilmektedir. KP'de ise vertebranın yükseklik kazanması ve kifoz redüksiyonu, vertebra korpusu içine perkutan yolla yerleştirilen balonun şişirilmesi ile gerçekleşir ve bu yolla oluşan kavite içine sement enjekte edilir. KP uygulanması sonucu başarılı bir şekilde yüksekliğin restore edildiği olguların genellikle tam iyileşmemiş ve ödemi olan akut kırıklar olduğu göz önünde bulundurulmalıdır. KP'de yükseklik restorasyonu kırığın mobil olması neticesinde sağlanır. Bu durum ise vertebra içinde yarıklar olması ile ilişkilidir. Carlier ve ark. intravertebral yarıkların görüldüğü ve görülmediği olgular arasında yükseklik restorasyonunda önemli farklılıklar olduğunu bildirmişlerdir (4). Berlemann ve ark. (3) yapmış oldukları çalışmalarında kırık yaşının koreksiyonu sağlamada önemli bir belirleyici olduğunu bildirirken, Phillips ve ark. (20) ise kırık yaşı ile deformite koreksiyonu arasında bir ilişki olmadığını bildirmişlerdir. Kırık bir vertebrada kifotik deformiteyi düzeltme ve vertebraya yükseklik sağlama potansiyelinin olup olmadığını belirlemede kırık yaşının, kırık mobilitesi kadar etkili olmadığı görülmektedir.

Bazı çalışmalar genellikle enjekte edilebilecek minimum sement hacminin veya sement enjekte edilmiş vertebra cisminin hacminin, osteoporotik vertebra kırıklarının mekanik özelliklerini geri kazanmada önemli olduğunu göstermiştir. Bununla birlikte enjekte edilen sement hacmi ve ağrının kesilmesi arasındaki ilişkiyi araştıran çalışmaların sonuçları çelişkilidir. Çoğu çalışma böyle bir ilişkinin mevcut olabileceğini öne sürmesine rağmen, net bir ilişki kurulamamıştır. Sonuç olarak, elde edilecek olan intravertebral çimento hacmi için tam kanıtı dayalı bir tavsiye mevcut değildir. Son zamanlarda operasyon süresini kısalttığı, maliyeti düşürdüğü, radyasyon maruziyetini ve sement kaçağı ile kanül malpozisyonuna yönelik komplikasyon risklerini azalttığı için bazı yazarlar tarafından tek taraflı girişimler önerilmektedir (5). Tek taraflı ve iki taraflı yaklaşımların klinik ve radyografik sonuçlarının neredeyse aynı olması dikkat çekicidir, bu da tek taraflı balon KP'nin çok düzeyli OVK'lerde başarılı bir şekilde kullanılabilirliğini düşündürmektedir.

VP ve KP uygulamalarında tekli osteoporotik omurga kırıklarında, çok seviyeli kırıklara göre daha iyi sonuçlar elde edilebileceği düşünülmektedir. Barr ve ark. yapmış oldukları çalışmalarında VP/KP ile tedavi edilen hastalarda tek bir vertebrada osteoporotik kırığı olan hastalarda birden fazla seviyede kırık olan hastalara göre daha iyi sonuçlar elde edildiğini bildirmişlerdir (2). Singh ve ark. ise vertebroplastide uygulanan tek ya da çoklu girişimlerin karşılaştırıldığı osteoporotik vertebra kırığı olan 149 hastada ağrı, aktivite seviyesi ve analjezik kullanımını değerlendirmişler ve her iki grup arasında anlamlı bir fark tespit edilmediğini bildirmişlerdir (22). VP/KP uygulamalarında iki seviyeye kadar olan kırıklar rahatlıkla tedavi edilebilir, ancak ikiden daha fazla seviyede kırık olması durumunda ise kan basıncı, kalp hızı, oksijen saturasyonu, hastanın nörolojik durumu gibi parametrelerin takibi önem kazanmaktadır, altı seviyeye kadar sement enjeksiyonu yapılabilirliğini bildiren çalışmalar mevcuttur (23).

VP ve KP için komplikasyonları arasında sement sızması, transvers çukuru, pedikül ve sternum kırıkları, enfeksiyon ve anesteziye bağlı komplikasyonlar sayılabilir. PMMA sızıntısı en yaygın görülen komplikasyondur ve küçük miktarlarda olması bile önemli fiziksel tehlike oluşturabilir. Reaksiyona girmemiş monomer sızıntısı, PMMA veya venografi boyası, toksik reaksiyona neden olarak akut arteriyel hipotansiyon ve ateşe yol açan alerjik etkilere neden olan sistemik etkilere yol açabilir. Sement sızması vertebroplastide kifoplastide oranla bir miktar daha fazla görülebilmektedir. Sement sızıntısının dağılımı incelendiğinde epidural alana VP'de %32- KP'de %11, paravertebral bölgeye VP'de %32,5- KP'de %48, disk mesafesine VP'de %30,5- KP'de %38, foraminal bölgeye VP'de %3,3- KP'de %1,5 olduğu tespit edilmiştir (11). Ayrıca daha düşük oranlarda pulmoner kaçak (%1,5-1,7) olduğu da bildirilmiştir (11). Klinik olarak komplikasyonların çoğu sement sızıntısından kaynaklansa da bu sızıntıların büyük çoğunluğu asemptomatiktir. Asemptomatik sızıntı oranı VP için %96, KP için ise %89 olarak bildirilmiştir (11,15,25). Ancak bu sızıntıların uzun dönem sonuçları hakkında henüz yapılmış detaylı bir çalışma yoktur. İntervertebral disk mesafesine olan kaçakların intervertebral diske ya da komşu vertebraya olan yüklenmeyi artırdığı düşünülmektedir. Lin ve ark. yapmış oldukları çalışma-

da intradiskal kaçak olan seviyeye komşu vertebral cisimlerin %58'inin takip sırasında yeni kırık geliştiğini ancak bu oranın intradiskal sızıntı meydana gelmeyen olgularda %12 olduğunu bildirmişlerdir (15). Nadir olarak görülse de semptomatik sızıntılar parapleji ya da ölüm gibi yıkıcı sonuçlar doğurabilmektedir. Özellikle nöral foramenlere olan sızıntının semptomatik nörolojik komplikasyonlara neden olabileceği unutulmamalıdır. Paravertebral venlere sementin ekstrevasyonu pulmoner emboli ve kardiyovasküler sorunlara yol açabilir. Pulmoner emboli vertebra içine sement uygulanması sonrası dolaşıma zorlanan kemik iliği, yağ partikülleri veya çimento ekstrevasyonu sonrası görülebilmektedir. Kim ve ark. vertebroplasti işlemi sırasında sement uygulanmasını takiben sementin öncelikle vertebrada olan yarıklara dolduğunu gözlemlemişlerdir (13). Berlemann ve ark. kifoplasti sırasında oluşturulan kavite yerine vertebra içinin sement doldurulması hedeflendiğinde sement kaçağı oranını vertebroplasti tekniğine benzer olarak bulmuşlardır (3). Rhyne ve ark. ise KP sırasında öncelikle oluşturulan boşluğu PMMA ile doldurmuşlar ve daha düşük bir sızıntı oranı olduğunu bildirmişlerdir (%10) (21). Bu bize işlem uygulanacak vertebra içine bir kavite oluşturulması ve öncelikle bu kavitenin doldurulması sızıntı riskini oldukça azaltabileceğini düşündürmektedir.

VP ve KP yapılan hastalarda gelişebilecek diğer bir sorun takipte yeni kırıkların oluşmasıdır. Ayrıca önceden var olan bir kırığın kişinin sonraki hayatında diğer vertebralarda kırık gelişme riskini 12,6 kat artırdığı bildirilmiştir (20). Yapılan çalışmalarda bildirilen yeni kırıkların üçte ikisinin işlem uygulanmış omurlara komşu omur olması dikkat çekicidir. Sement enjekte edilmiş vertebra, kırılmış durumdaki halinden daha sert yapıdadır. Artan bu sertlik komşu omurun yük taşıma kabiliyetini yaklaşık olarak %8 ila 30 arasındaki bir oranda azaltabilir ve bu durum gelişebilecek yeni kırıkları teşvik edebilir (16). Literatür incelendiğinde komşu segment kırığı açısından iki teknik arasındaki sonuçlar tartışmalıdır. VP tekniği vertebra cismine yükseklik kazandırmada ve dizilimin sağlanmasında yetersiz kalmasından dolayı komşu vertebralarda kırık riskini artırdığını bildiren çalışmalar vardır (6). VP için yeni kırık oranı %12-52 olarak bildirilmektedir (18). Bu oran KP sonrası için %3-29 olarak bildirilmiştir (18). Diğer taraftan bu oranı VP için %60, KP için ise %66 olarak bildiren farklı çalışmalar da vardır (11).

## ■ SONUÇ

Osteoporotik vertebra kırıklarının tedavisinde asıl hedef minimal invaziv bir cerrahi teknik ile ağrının mümkün olduğunca en aza indirilmesi, kifozun önlenmesi, gerçekleşmesi beklenen morbidite ve mortaliteden korunma ile yaşam kalitesinin artırılmasıdır. VP ve KP deneyimli cerrahlar tarafından doğru endikasyon ve uygun teknikte yapıldığında OKV'nın tedavisinde güvenle kullanılabilen etkili bir yöntemdir. Ancak oluşabilecek komplikasyonların morbiditeyi artıracığı ve mortaliteye neden olabileceği unutulmamalıdır.

## ■ KAYNAKLAR

1. Aebli N, Goss BG, Thorpe P, Williams R, Krebs J: In vivo temperature profile of intervertebral discs and vertebral endplates during vertebroplasty: An experimental study in sheep. *Spine (Phila Pa 1976)* 31:1674-1678, 2006
2. Barr JD, Barr MS, Lemley TJ, McCann RM: Percutaneous vertebroplasty for pain relief and spinal stabilization. *Spine (Phila Pa 1976)* 25:923-928, 2000
3. Berlemann U, Franz T, Orler R, Heini PF: Kyphoplasty for treatment of osteoporotic vertebral fractures: A prospective non-randomized study. *Eur Spine J* 13:496-501, 2004
4. Carlier RY, Gordji H, Mompoin DM, Vernhet N, Feydy A, Vallée C: Osteoporotic vertebral collapse: Percutaneous vertebroplasty and local kyphosis correction. *Radiology* 233:891-898, 2004
5. Chen L, Yang H, Tang T: Unilateral versus bilateral balloon kyphoplasty for multilevel osteoporotic vertebral compression fractures: A prospective study. *Spine (Phila Pa 1976)* 36:534-540, 2011
6. Coumans JVCE, Reinhardt MK, Lieberman IH: Kyphoplasty for vertebral compression fractures: 1-Year clinical outcomes from a prospective study. *J Neurosurg* 99:44-50, 2003
7. Galgano M, Fridley J, Oyelese A, Telfian A, Kosztowski T, Choi D, Gokaslan ZL: Surgical management of spinal metastases. *Expert Rev Anticancer Ther* 18:463-472, 2018
8. Garfin SR, Yuan HA, Reiley MA: New technologies in spine: Kyphoplasty and vertebroplasty for the treatment of painful osteoporotic compression fractures. *Spine (Phila Pa 1976)* 26:1511-1515, 2001
9. Hadjipavlou AG, Tzermiadianos MN, Katonis PG, Szpalski M: Percutaneous vertebroplasty and balloon kyphoplasty for the treatment of osteoporotic vertebral compression fractures and osteolytic tumours. *J Bone Jt Surg - Ser B* 87:1595-1604, 2005
10. Heini PF, Orler R: Kyphoplasty for treatment of osteoporotic vertebral fractures. *Eur Spine J* 13:184-192, 2004
11. Hulme PA, Krebs J, Ferguson SJ, Berlemann U: Vertebroplasty and kyphoplasty: A systematic review of 69 clinical studies. *Eur Cells Mater* 11:41, 2006
12. Ide C, Gangi A, Rimmelin A, Beaujeux R, Maitrot D, Buchhei F, Sellal F, Dietemann JL: Vertebral haemangiomas with spinal cord compression: The place of preoperative percutaneous vertebroplasty with methyl methacrylate. *Neuroradiology* 38:585-589, 1996
13. Kim DY, Lee SH, Jang JS, Chung SK, Lee HY: Intravertebral vacuum phenomenon in osteoporotic compression fracture: Report of 67 cases with quantitative evaluation of intravertebral instability. *J Neurosurg* 100:24-31, 2004
14. Ledlie JT, Renfro M: Balloon kyphoplasty: One-year outcomes in vertebral body height restoration, chronic pain, and activity levels. *J Neurosurg* 98:36-42, 2003
15. Lin EP, Ekholm S, Hiwatashi A, Westesson P: Vertebroplasty: Cement leakage into the disc increases the risk of new fracture of adjacent vertebral body. *AJNR Am J Neuroradiol* 25:175-180, 2004

16. Liu JT, Liao WJ, Tan WC, Lee JK, Liu CH, Chen YH, Lin TB: Balloon kyphoplasty versus vertebroplasty for treatment of osteoporotic vertebral compression fracture: A prospective, comparative, and randomized clinical study. *Osteoporos Int* 21:359-364, 2010
17. Manson NA, Phillips FM: Minimally invasive techniques for the treatment of osteoporotic vertebral fractures. *J Bone Jt Surg - Ser A* 88:1862-1872, 2006
18. McKiernan F, Faciszewski T: Incidence of subsequent vertebral fracture after kyphoplasty: Point of view. *Spine (Phila Pa 1976)* 29:2277, 2004
19. Melton LJ, Atkinson EJ, Cooper C, O'Fallon WM, Riggs BL: Vertebral fractures predict subsequent fractures. *Osteoporos Int* 10:214-221, 1999
20. Phillips FM, Ho E, Campbell-Hupp M, McNally T, Wetzel FT, Gupta P: Early radiographic and clinical results of balloon kyphoplasty for the treatment of osteoporotic vertebral compression fractures. *Spine (Phila Pa 1976)* 28:2260-2265, 2003
21. Rhyne A, Banit D, Laxer E, Odum S, Nussman D: Kyphoplasty: Report of eighty-two thoracolumbar osteoporotic vertebral fractures. *J Orthop Trauma* 18:294-299, 2004
22. Singh AK, Pilgram TK, Gilula LA: Osteoporotic compression fractures: Outcomes after single-versus multiple-level percutaneous vertebroplasty. *Radiology* 238:211-220, 2006
23. Watts NB, Harris ST, Genant HK: Treatment of painful osteoporotic vertebral fractures with percutaneous vertebroplasty or kyphoplasty. *Osteoporos Int* 12:429-437, 2001
24. Yeom JS, Kim WJ, Choy WS, Lee CK, Chang BS, Kang JW: Leakage of cement in percutaneous transpedicular vertebroplasty for painful osteoporotic compression fractures. *J Bone Jt Surg - Ser B* 85:83-89, 2003
25. Zhan Y, Jiang J, Liao H, Tan H, Yang K: Risk factors for cement leakage after vertebroplasty or kyphoplasty: A meta-analysis of published evidence. *World Neurosurg* 101:633-642, 2017