

POSTOPERATİF LOMBER DİSK HERNİSİ ENFEKSİYONLARININ HİPERBARİK OKSİJEN İLE TEDAVİSİ

THE TREATMENT OF THE POSTOPERATIVE LOMBER DISC HERNIA INFECTIONS BY USING HYPERBARIC OXYGENE

Korkut Alkan, O. Niyazi Akın, Nusret Demircan, Emin Elbüken

GATA Haydarpaşa Eğitim Hastanesi Nöroşirürji Kliniği (KA, ONA, ND.)
GATA Haydarpaşa Eğitim Hastanesi Deniz ve Sualtı Hekimliği Kliniği (EE.)

Türk Nöroşirürji Dergisi 4 : 256 - 259, 1992

ÖZET :

GATA Haydarpaşa Eğitim Hastanesi Nöroşirürji Kliniği'nde 1989-1992 yılları arasında, lomber disk hernisi nedeniyle ameliyat olan beş hasta, postoperatif erken dönemde ortaya çıkan disk mesafesi enfeksiyonları nedeniyle, reopere edilmelerine ve konservatif tedavi uygulamalarına rağmen şikayetleri devam ettiğinden hiperbarik oksijenasyon (HBO) tedavisine alındılar. Ayrıca başka hastanelerden sevkedilen iki hastaya da HBO tedavisi tatbik edildi. Yapılan diğer tedavilerin tam faydalı olmamasına karşılık, HBO tedavisi sonucunda belirgin iyileşme tesbit edildi. Yapılan bu klinik deneysel çalışma ile postoperatif disk mesafesi enfeksiyonlarında reoperasyon ve tıbbi tedavilere rağmen iyileşme mevcut değilse, HBO tedavisine erken başlamanın faydalı olduğu kanısına varıldı.

Anahtar Kelimeler : Hiperbarik oksijen tedavisi, Lomber disk hernisi ameliyatı, Postoperatif disk mesafesi enfeksiyonu.

SUMMARY :

Five patients who had been operated because of lumbar disc hernia in the Neurosurgery Clinic of GATA Haydarpaşa Medical Academy between 1989 and 1992, had interdiscal space infections in their early postoperative stages. Despite being reoperated and then subjected to the conservative treatment, the patients continued complaining, thus they were put on HBO treatment. Two other patients who had been sent to our clinic with interdiscal space infections were also put under HBO treatment. It was observed that while the other methods were ineffective, HBO treatment achieved obvious healing.

As a result of this study we concluded that in cases of postoperative interdiscal space infections where reoperation and/or medical treatment has failed, the early application of HBO treatment is necessary.

Key Words : Hyperbaric oxygen treatment, Lumbar disc surgery, Postoperative disc space infection.

GİRİŞ

Lomber disk hernisi operasyonları sırasında organizmaların direkt inokülasyonu, disk mesafesi enfeksiyonlarının nedenidir. (7,23) Operasyonda bu bölgede bırakılan avasküler nekrotik

yapılar ve hematoma, enfeksiyon için predispozan faktörlerdir. (20) Etiyolojik ajan genellikle Staphylococcus aureus olup, kültürün steril olması veya B-Streptococcus sık görülen durumlardır. (7)

Karakteristik bir klinik görünüm, yara enfeksiyonu, eritrosit sedimentasyon süratinin yüksek olması tanıda yardımcıdır. (24) Diğer labaratuvar bulguları normaldir. Erken dönemde direkt grafilerin değeri yoktur. 4-6 hafta sonra disk mesafesinin yüksekliği kaybolmuş, epiphyseal tabakalar birleşmiş ve düzensiz olarak görülebilir. (9)

Bilgisayarlı tomografide, düşük radyoabsorbsiyon değeri içeren, yoğunluğu yüksek bir kolleksiyon şeklinde izlenir. Yumuşak dokular arası konturlar silinmiştir. Tanıda İV. kontrast madde enjeksiyonundan sonra alınan kesitler değerlidir. Ekleme bakan vertebral yüzlerde düzensizlik ve ince rim şeklinde kontrast tutulumu önemli bulgulardır. (4,10,11)

Mağnetik rezonans görüntüleme tekniği ile T-2 ağırlıklı sagittal kesitlerde, enfeksiyon materyali patolojik yüksek sinyal kayıtları sonucunda hiperintens alanlar şeklinde belirir. Özellikle İV. GD. DTPA enjeksiyonundan sonra elde edilecek T-1 ağırlıklı kesitlerde doku kontrast rezolüzyonunun daha da artmasına bağlı olarak enfeksiyon alanı çevresindeki reaksiyoner doku, kontrast maddeyi tutacak ve bu kez T-1 ağırlıklı kesitlerde hiperintens bir rim şeklinde izlenecektir. (11,12,16,18).

Halen postoperatif disk mesafesi enfeksiyonlarının tedavisi, enfeksiyon materyalinin reoperasyon yolu ile drenajı, spesifik antibiyotik kullanımı ve immobilizasyon olarak üç gurup altında toplanmıştır. (23)

Hiperbarik oksijen tedavisi (HBO) muhtelif hastalıklarda kullanılan, fakat yararları henüz tartışma konusu olan bir tedavi metodudur. (21) Bu tedavi saf oksijenin maske, solunum başlığı veya endotrakeal tüp ile hastaya basınç odası içinde 2 veya 3 atmosfer absölü (ATA) basınçta uygulanmasını içermektedir. (2,6,13,21) HBO tedavisinin biyokimyasal ve fizyolojik etkileri tüm vücut dokularında oksijen konsantrasyonunun yükselmesinden daha ileridir. HBO fizyolojik etki olarak, anaerob bakterilerin çoğalmasını ve toksin üretimini inhibe eder. Dokularda ödem gelişmesini engeller, doku oksijenasyonunu iyileştirir. Hemoglobine bağlı karbonmonoksitin liberasyonunu hızlandırır. Osteoblastik ve osteoklastik aktiviteyi artırır, neovaskülerizasyonu hızlandırır. (8,13,15,17,21)

Bu nedenlerle, yardımcı tedavi değeri olan bu yöntemi hastalarımızda kullanmak ve neticeleri değerlendirmek istedik.

MATERYAL VE METOD

GATA Haydarpaşa Eğitim Hastanesi Nöroşirürji Kliniği'nde 1989 Ocak ayı ile, 1992 Ocak ayı arasında opere edilen 260 lomber disk hernisi olgusunun dördünde postoperatif mesafe enfeksiyonu gelişti. Ayrıca travmatik L₃ kompresyon fraktürü nedeni ile hemilaminektomi yapılan bir hasta (olgu. 7) ile, diğer hastanelerden sevkedilen postoperatif mesafe enfeksiyonlu iki hasta (olgu. 3,6) bu grup arasına ilave edilerek hepsine HBO tedavisi tatbik edildi. (Tablo 1, 2)

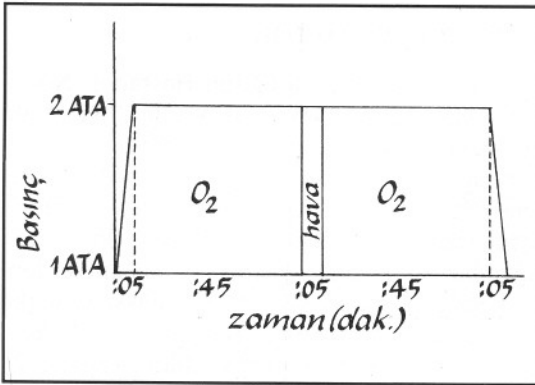
Tablo 1 : HBO Tedavisi tatbik edilen olguların dökümü

Olgu No:	Ameliyat tarihi	Post. Op. ağrı	Yara enfeksiyonu	Sedimentasyon çökme hızı	Reoperasyon	Enfeksiyon etkeni	HBO Başlama ve bitiş tarihi
1.	15.3.1989 Sol L ₄₋₅ L ₅ -S ₁	3. gün	5. gün	Yüksek	8. gün	Staphylococcus Aureus	27.11.1989 04.01.1990 26 Seans
2.	12.1.1990 Sağ L ₄₋₅ L ₅ -S ₁	14. gün	Yok	Yüksek	5. Ay	Negatif	11.09.1990 23.11.1990 43 Seans
3.	15.3.1991 Bilateral L ₄₋₅	10. gün	8. gün	Yüksek	18. gün	Staphylococcus Aureus	24.04.1991 03.05.1991 8 Seans
4.	17.5.1991 Sol L ₄₋₅ L ₅ -S ₁	7. gün	Yok	Yüksek	18. gün	Negatif	14.06.1991 05.08.1991 35 Seans
5.	29.5.1991 Sağ L ₄₋₅ L ₅ -S ₁	10. gün	Yok	Yüksek	Yapılmadı	Bilinmiyor	20.07.1991 05.09.1991 35 Seans
6.	31.10.1990 Sol L ₃₋₄ L ₄₋₅	14. gün	Yok	Yüksek	23. gün	Negatif	12.11.1991 06.12.1991 20 Seans
7.	27.11.1991 Bilateral L ₃₋₄	6. gün	8. gün	Yüksek	8. gün	Staphylococcus Aureus	10.12.1991 15.02.1992 30 Seans

Tablo 2 : HBO tedavisi uygulanan olgularda tedavi süreleri ve sonuçlar

OLGU :	İlk operasyon ile HBO tedavisi arasındaki süre	Yapılan tedavi miktarı	Tedavi neticeleri
1.	8 Ay	26 Seans	İyi
2.	8 Ay	43 Seans	Çok iyi
3.	39 Gün	8 Seans	Çok iyi
4.	30 Gün	35 Seans	Çok iyi
5.	50 Gün	35 Seans	İyi
6.	13 Ay	20 Seans	Orta
7.	5 Gün	30 Seans	Çok iyi

HBO tedavileri GATA Haydarpaşa Eğitim Hastanesi Deniz ve Sualtı Hekimliği basınç odası ile, Çubuklu Kurtarma ve Sualtı Komutanlığı bünyesindeki IGLOO ileri eğitim ve dalış tesisleri basınç odasında yapıldı. Süresi 1,5 saat olan tedavilerde, 2,5 ATA basınç kullanıldı. Her gün tek seans uygulandı. (Şekil : 1)



Şekil 1 : HBO Tedavi profili.

TARTIŞMA

Lomber disk hernilerinin postoperatif mesafe enfeksiyonları, gerek cerrah ve gerekse hasta yönünden sıkıntılı bir durumdur. Bu nedenle teşhis ve tedavisinin çok kısa bir sürede sonuçlandırılması gereklidir.

Olgularımızın hepsinde ağır ve artmış sedimentasyon çökme hızı ortak bulgu idi. Yara enfeksiyonu tesbit ettiğimiz üç hastada teşhis çok kolay oldu. İki numaralı olgumuzda BT. normal sınırlarda kabul edilmesine rağmen radionüklid scanning'de ameliyat bölgesinde artmış osteoblastik aktivite tesbit ettik ve operasyon kararını buna göre verdik. Bu olguda reoperasyon ile enfeksiyon tesbit etmemize rağmen, bu tetkikin normal operasyonlar sonunda da aynı

görüntüyü verdiği bilinmektedir. (22,23) Bütün olgularda BT erken dönemlerde faydalı olmadı. Reoperasyonlardan sonra olgularımızda enfeksiyonu belirliyen BT'ler elde ettik. Bunun yanında HBO tedavilerinin sonunda bütün olgularımızda BT görünümüleri normale yakındı. MRT kullanmadık. Literatürde MRI'ın patolojik gelişimi, objektif kriterlerle görüntüleyerek erken tanı için çok faydalı olduğunu tesbit ettik. (1,11,12,16)

Bir olgu dışında diğerlerine reoperasyon ile açık drenaj uyguladık. Teşhis metodu olarak içine aspirasyonunu tercih etmedik. Kültür neticeleri ile elde edilen enfeksiyon etkenleri literatür oranlarına uyum sağladı. (14)

Olgularımızın hepsine tıbbi tedavi uygulamamıza rağmen tam iyileşme tesbit edemedik. Belki zaman içinde elde edebileceğimiz tam şifayı HBO kullanarak kısaltmaya çalıştık. Literatürde HBO tedavisinin pek çok alanda uygulanmasına karşılık mesafe enfeksiyonlarında kullanılmadığını tesbit ettik. (3,5,22) Takahaski ve arkadaşları (19) bir thorakal disk hernisinin postoperatif enfeksiyon dışı komplikasyonları için HBO kullanmışlar, neticenin iyi olmadığını bildirmişlerdir. Vertebranın değişik sebeplerle ortaya çıkan osteomyelitlerinde HBO tedavisi muhtelif otörler tarafından kullanılmış ve nisbeten faydalı neticeler elde edilmiştir. (22)

Tedavilerimizin neticeleri genelde iyi olmakla beraber, hasta adedimizin yeterli seviyede olmaması ve hepsinin aynı kriterlerle tedaviye alınmaması karar aşamasında bizi düşündürmektedir. Daha önce yapılmış bir çalışma tesbit edemediğimizden, neticelerimizi karşılaştırma imkanımız olmadı. Olgu adedimiz arttıkça, daha düzenli ve neticeleri belirgin sonuçlar çıkacağını umuyoruz.

Yazışma Adresi : Doç. Dr. Korkut Alkan
GATA Haydarpaşa Eğitim Hastanesi
Nöroşirürji Kliniği
Kadıköy/İSTANBUL

KAYNAKLAR

1. Beyer HK, Hotzinger H, Oppel U et al. The value of magnetic resonance tomography using gadolinium-DTPA in the diagnosis of the post-lumbar disc surgery syndrom. *Digitale Bilddiagn.* 9:22-30, 1989.
2. Davis JC, Hunt TK. Hyperbaric oxygen therapy; Chapter 7. Undersea Medical Soc. Inc, Bethesda, Maryland. 1977. Sayfa:79-93.
3. Efuni SN. Use of hyperbaric oxygenation in severe lesions of the central nervous system. *Klin Med, Moskov.* 66:51-8, 1988.
4. Firooznia H, Kricheff I I, Rafii M, et al.: Lumbar spine after surgery; examination with intravenous contrast-enhanced CT. *Radiology* 44:163-221, 1987.
5. First Swiss Symposium on Hyperbaric Medicine. Basel May 1987, Sayfa: 132-148.
6. Fisher B. Handbook of hyperbaric oxygen therapy. Berlin Springer-Verlag, 1988, Sayfa: 92-102.
7. Horwitz H, Norman M D. Prophylactic antibiotic and wound infections following laminectomy for lumbar disc herniation. *J. Neurosurg.* 43:727-731, 1975.
8. Hyperbaric Undersea Medicine; Medical seminars. Best Publishing Co. PO Box 1978 San Pedro. 1981, Chapter 30-31, Sayfa: 246-258.
9. Lahde S, Puranen J. Disc-space hypodensity in CT; The first radiological sign of postoperative discitis. *Eur J Radiol.* 5:190-192, 1985.
10. Lange S. Cerebral and spinal computerized tomography. West Germany, Schering AG. 1989, Sayfa: 238-239.
11. Maraviller K R, Lesh P, Weisveb J C, et al. Magnetic resonance imaging of the lumbar spine with CT correlation. *A J N R.* 6:237-245, 1985.
12. Modic M T, Masarjk T J, Pausther D M. Magnetic resonance imaging of the spine. *Radiol Clin North Am.* 24:224-229, 1986.
13. Myers R. The state of the art application of hyperbaric oxygen therapy. Medical seminars. Aeromedical Training Institute, USA. 1987, Sayfa: 28-41.
14. Peruzzi P, Rousseaux P, Scherpereel B, et al. Spondylodiscitis after surgery of lumbar disc hernia. *Neurochirurgia.* 34:394-400, 1988.
15. Rennett P B, Elliot D H. The physiology and medicine of diving. Best Publishing CO PO Box. 1978, San Pedro. 1981.Sayfa:227-233.
16. Ross J S, Masaryk T J, Modic M T, et al.: Lumbar spine; postoperative üsessment with surface coil MR imaging. *Radiol.* 24:164-851, 1986.
17. Ryers R, Shilling C W. Hyperbaric oxygen therapy; a committee report. Undersea Medical Society. Bethesda, Maryland. 1986. Sayfa:15-17.
18. Stephan J, Pomeranz M D. Craniospinal magnetic resonance imaging; İnflammatory disease of the brain and spine. Philadelphia, W B Saunders Co. 1989; Sayfa:449-452.
19. Takahaski H. Hyperbaric medicine; hyperbaric oxygen therapy in post-operative spinal cord disorders. California, Best Publishing Co. 1987; Sayfa:164-170.
20. Tenney J H, Vlahov D R N, Salcman M, et al. Wide variation in risk of wound infection following clean neurosurgery. *J Neurosurg* 62:243-247, 1985.
21. Jain K K. Textbook of hyperbaric medicine. Best Publishing Co PO Box 1978. San Pedro. 1989; Chapter 8.13. Sayfa:95-108, 171-191.
22. Weber M. Infections damage to the intervertebral disc before and following discotomy. *J Orthop.* 126:555-562, 1988.
23. Wilkins R H, Rengachary S S. Postoperative intervertebral disc space infections. Newyork, Mc Graw Hill Book co. 1985; 2266-2271.
24. Youmans J R. Neurological surgery. Philadelphia, W B Saunders Co. 1990; 2683.