**Türk Nöroşir Derg** 36(1):32-37, 2026

*Araştırma*

Geliş Tarihi: 20.06.2025
Kabul Tarihi: 17.07.2025

**DOI:** 10.5137/1019-5157.TND.3714

# FIESTA MR, T1 Kontrastlı MR'dan Daha Fazla Ne Söyler? Hipofiz Adenomlarında Hacim Ölçüm Farklılıklarının Klinik Önemi

## What Does FIESTA MRI Tell Beyond Contrast-Enhanced T1 MRI? Clinical Implications of Tumor Volume Differences in Pituitary Adenomas

Ümit Akın DERE[1], Yasemin ADALI[2,3], İbrahim YILDIRIM[1], Barış ALBUZ[1], Berrin ÖZDİL[4,5], Emrah EGEMEN[1], Fatih YAKAR[1], İlker KİRAZ[1], Serkan CİLVAN[1], Aylin KÖSELER[3], Ergin SAĞTAŞ[6], Mehmet Erdal COŞKUN[1]

[1]Pamukkale Üniversitesi, Tıp Fakültesi, Nöroşirürji Anabilim Dalı, Denizli, Türkiye
[2]Queen's University Belfast Tıp Diş Hekimliği ve Biyomedikal Bilimler Fakültesi, Halk Sağlığı Merkezi, Belfast, Birleşik Krallık
[3]Pamukkale Üniversitesi Tıp Fakültesi, Biyofizik Anabilim Dalı, Denizli, Türkiye
[4]Süleyman Demirel Üniversitesi Tıp Fakültesi, Histoloji ve Embriyoloji Anabilim Dalı, Isparta, Türkiye
[5]İzmir Yüksek Teknoloji Enstitüsü, Fizik Bölümü, Biyofizik Laboratuvarı, İzmir, Türkiye
[6]Pamukkale Üniversitesi Tıp Fakültesi, Radyoloji Anabilim Dalı, Denizli, Türkiye

**Yazışma adresi:** Ümit Akın DERE ✉ umitakindere@gmail.com

## ÖZ

**AMAÇ:** Bu çalışmada, hipofiz adenomlu hastalarda Gamma Knife radyocerrahi (Leksell Gamma-Knife® Perfexion™) tedavi planlaması öncesinde kullanılan T1 kontrastlı (T1+C) MR ve FIESTA MR görüntüleme yöntemleri ile ölçülen tümör hacimlerinin karşılaştırılması ve ölçüm farklılıklarının istatistiksel ve klinik açıdan değerlendirilmesi amaçlanmıştır.

**GEREÇ ve YÖNTEMLER:** Pamukkale Üniversitesi Tıp Fakültesi Beyin ve Sinir Cerrahisi Anabilim Dalında retrospektif olarak yürütülen bu çalışmaya, daha önce hipofiz adenomu ön tanısı ile opere edilmiş ve patolojik tanıları belli olan, 2019–2024 yılları arasında Gamma Knife radyocerrahi tedavisi uygulanan ve hem T1+C MR hem de FIESTA MR görüntülemesi bulunan 48 hipofiz adenomu hastası dahil edilmiştir. Tümör hacimleri, Elekta Leksell GammaPlan® yazılımı ile multiplanar konturlama yöntemiyle hesaplanmış ve her iki yöntem için karşılaştırılmıştır. İstatistiksel analizlerde Stata IC 16.1 yazılımı kullanılmış, T1+C MR (TV) ve FIESTA MR (FV) hacimleri arasındaki fark Wilcoxon eşleştirilmiş sıra testi ile değerlendirilmiştir.

**BULGULAR:** Hastaların yaş ortalaması 44,8 ± 15,2 yıl olup; %52,1'i kadın, %47,9'u erkektir. Ortalama tümör hacmi TV ile 3,35 ± 4,54 $cm^3$ iken, FV ile 2,51 ± 3,36 $cm^3$ olarak hesaplanmıştır. FV ile ölçülen hacimlerin TV'ye göre istatistiksel olarak anlamlı şekilde daha düşük olduğu görülmüştür ($z = 5,067$; $p<0,001$). Hacim karşılaştırması sonucunda 42 hastada FV <TV, 6 hastada ise FV> TV olarak ölçülmüştür. Volüm yanıtına göre 22 hastada tümör hacminde anlamlı küçülme izlenmemiştir.

**SONUÇ:** FIESTA MR görüntüleme yöntemi, T1+C MR'a kıyasla sistematik olarak daha düşük tümör hacimleri ölçmekte olup, GKR planlamasında daha kesin sınırları olan hedef hacim tanımlanmasına olanak sağlamaktadır. FIESTA MR sekansı, hipofiz adenomlarında GKR planlamasında destekleyici bir görüntüleme yöntemi olarak değerlendirilebilir.

**ANAHTAR SÖZCÜKLER:** Biyofizik, FIESTA MRG, Gamma knife radyocerrahisi, Nöroşirürji

Ümit Akın DERE : 0000-0002-6678-6224
Yasemin ADALI : 0000-0002-6314-4816
İbrahim YILDIRIM : 0009-0005-2468-8262
Barış ALBUZ : 0000-0002-3195-4224
Berrin ÖZDİL : 0000-0001-6081-2308
Emrah EGEMEN : 0000-0003-4930-4577
Fatih YAKAR : 0000-0001-7414-3766
İlker KİRAZ : 0000-0002-8393-9886
Serkan CİLVAN : 0000-0001-8915-8186
Aylin KÖSELER : 0000-0003-4832-0436
Ergin SAĞTAŞ : 0000-0001-6723-6593
Mehmet Erdal COŞKUN : 0000-0002-2816-0722

Bu eser "Creative Commons Alıntı-GayriTicari-4.0 Uluslararası Lisansı" ile lisanslanmıştır.

## ABSTRACT

**AIM:** This study aimed to compare tumor volumes measured using contrast-enhanced T1-weighted MRI (T1+C) and FIESTA MRI sequences prior to Gamma Knife radiosurgery planning in patients with pituitary adenomas, and to evaluate the statistical and clinical significance of the differences.

**MATERIAL and METHODS:** This retrospective study was conducted at the Department of Neurosurgery at Pamukkale University Faculty of Medicine. A total of 48 patients with histopathologically confirmed pituitary adenomas who had previously undergone surgical resection and subsequently received Gamma Knife radiosurgery between 2019 and 2024 were included. All patients had both T1+C MRI and FIESTA MRI sequences available. Tumor volumes were calculated using the Elekta Leksell GammaPlan® software via multiplanar contouring and compared between the two imaging methods. Statistical analysis was performed using the Stata IC 16.1 software. The differences between tumor volumes measured on T1+C MRI (TV) and FIESTA MRI (FV) were assessed using the Wilcoxon signed-rank test.

**RESULTS:** The mean age of the patients was 44.8±15.2 years, with 52.1% female and 47.9% male. The mean tumor volume was 3.35±4.54 $cm^3$ using TV and 2.51±3.36 $cm^3$ using FV. The volumes measured with FV were significantly lower than those measured with TV ($z = 5.067$; $p<0.001$). In 42 patients, FV was smaller than TV, whereas in 6 patients, FV was larger than TV. According to the volumetric response, 22 patients did not show a significant reduction in tumor volume.

**CONCLUSION:** The FIESTA MRI systematically yields lower tumor volume measurements compared to T1+C MRI, potentially enabling more precise delineation of target volumes during GKRS planning. FIESTA MRI should be considered a supportive imaging modality in the radiosurgical planning of pituitary adenomas.


**KEYWORDS:** Biophysics, Gamma Knife radiosurgery, FIESTA MRI, Neurosurgery

## GİRİŞ

Gamma Knife radyocerrahisi (GKR), hipofiz adenomlarının tedavisinde cerrahiye alternatif veya tamamlayıcı bir yöntem olarak öne çıkmaktadır. Özellikle rezidüel veya rekürren tümörlerde, GKR tedavisi yüksek lokal kontrol oranları ve minimal invaziv yapısıyla tercih edilmektedir. Örneğin, Gabri ve ark. tarafından yapılan bir çalışmada, GKR tedavisi uygulanan hastalarda 5 ve 10 yıllık progresyonsuz sağkalım oranları sırasıyla %86 ve %68 olarak bildirilmiştir (4). GKR tedavisinin başarısı, hedef hacmin doğru tanımlanmasına ve kritik yapılardan uzak tutulmasına bağlıdır. Bu nedenle, tedavi planlamasında kullanılan görüntüleme tekniklerinin kalitesi büyük önem taşımaktadır. Tung ve ark. tarafından yapılan bir çalışmada, GKR tedavisi sonrası hipofiz adenomlarının MR görüntülemelerinde lezyon boyutlarında anlamlı azalmalar gözlemlenmiş ve bu değişikliklerin tedavi etkinliğini değerlendirmede kullanılabileceği belirtilmiştir (10).

Hipofiz adenomları ise, intrakranial neoplazilerin yaklaşık %10–20'sini oluşturan, genellikle benign seyirli tümörlerdir (8). Son yıllarda görüntüleme teknolojilerinin gelişimiyle birlikte, bu lezyonlara insidental olarak daha sık rastlanmakta, tedavi seçenekleri de daha hassas ve hedefe yönelik hâle gelmektedir. Cerrahi girişimler hâlen birincil tedavi seçeneği olmakla birlikte, özellikle rezidüel ya da rekürren vakalarda, ayrıca cerrahiye uygun olmayan hastalarda GKR etkin bir tedavi alternatifi sunmaktadır (8).

GKR tedavi planlamasında en kritik aşamalardan biri hedef hacmin doğru ve güvenilir biçimde tanımlanmasıdır. Bu amaçla sıklıkla kontrastlı T1 ağırlıklı manyetik rezonans görüntüleme (T1+C MRG) tercih edilmektedir. Ancak T1+C sekanslarında tümör ile dural sinüs ya da komşu yapılardaki kontrast tutulumu benzer olabildiğinden, gerçek tümör sınırları olduğundan geniş olarak tanımlanabilmektedir (1).

Hipofiz adenomunun manyetik rezonans görüntülemede (MRG) kontrastlanmasının, kullanılan kontrast madde dozuna ve çekim zamanlamasına bağlı olarak değişebileceği literatürde yer almaktadır. Örneğin, dinamik MRG protokollerinde gadolinium bazlı kontrast madde hızla (≥4 mL/s) intravenöz olarak verildikten sonra tekrarlayan kısa süreli görüntülerle tümör ve normal hipofiz dokusu arasındaki kontrast farkları net şekilde izlenebilmekte, bu farklar özellikle uygulama zamanlamasının çok önemli olduğunu göstermektedir. Bu çalışmalarda, normal hipofiz dokusu genellikle kontrast enjeksiyonundan sonraki 1–2 dakika içinde pik kontrast tutulumu gösterirken, adenom dokusu bu pik zamanından farklı bir paternde kontrastlanma sergilemektedir. Bu zamanlama farklılıkları ve kontrast dozu, hipofiz adenomunun sınırlarının ve hacim ölçümlerinin hassasiyetini etkileyebilir (3,9).

Alternatif olarak geliştirilen ve kontrastsız çalışan FIESTA (Fast Imaging Employing Steady-State Acquisition) sekansı, yüksek sinyal-gürültü oranı ve kraniyal sinirler gibi önemli anatomik ayrıntıları gösterebilme yeteneği ile öne çıkmaktadır. Özellikle sinir kılıfları, dural yapı ve tümör çevresi ayrımında avantaj sağladığı gösterilmiştir. Nitekim Liu ve ark., büyüme hormonu salgılayan hipofiz adenomlarının alt tiplerini MR görüntüleme karakteristiklerine göre tahmin etmeyi başarmış, özellikle T2 sinyal yoğunluğu ve kontrast tutulum derecesinin tanısal açıdan önemli belirteçler olduğunu bildirmiştir. Bu çalışma, hipofiz adenomlarında MR temelli görüntüleme parametrelerinin yalnızca tanısal değil, aynı zamanda tedavi planlamasında da belirleyici rol üstlenebileceğini göstermesi açısından dikkat çekicidir (7). Dere ve ark.nın meningioma hastalarında gerçekleştirdikleri çalışmada, FIESTA sekansı ile ölçülen tümör hacimlerinin T1+C sekanslarına göre anlamlı şekilde daha düşük olduğu ve bu farkın klinik olarak GKR tedavi planlamasını etkileyebileceği ortaya konulmuştur (1).

Hipofiz adenomları, optik kiazma, hipotalamus ve kavernöz sinüs gibi kritik yapılara yakın lokalizasyonları nedeniyle radyocerrahi planlamada ekstra hassasiyet gerektiren tümörlerdir. Bu çalışmada, hipofiz adenomlu hastalarda GKR tedavi planlaması öncesinde çekilen T1+C MR ve FIESTA MR görüntüleme yöntemleri ile hesaplanan tümör hacimleri karşılaştırılmış, iki teknik arasındaki hacim farklarının istatistiksel ve klinik öneminin ortaya konulması amaçlanmıştır.

## GEREÇ ve YÖNTEMLER

Bu retrospektif tanımlayıcı çalışma, Pamukkale Üniversitesi Tıp Fakültesi Beyin ve Sinir Cerrahisi Anabilim Dalı ile Radyoloji Anabilim Dalı iş birliğinde yürütülmüş olup, Gamma Knife Radyocerrahi tedavi planlaması öncesinde yapılan manyetik rezonans görüntülemeler incelenmiştir. Çalışma için Pamukkale Üniversitesi Klinik Araştırmalar Etik Kurulu'ndan onay alınmıştır (Karar No: *E-60116787-020-664854* Tarih: 05/03/2025).

Çalışmaya, Ocak 2019 ile Mayıs 2024 tarihleri arasında daha önce opere edilmiş, patoloji sonuçları belli olan ve rezidü ya da nüks kitlelerine yönelik ilk kez GKR tedavisi planlanan, hem T1+C MR hem de FIESTA MR görüntülemesi bulunan 48 hipofiz adenomu hastası dahil edilmiştir. Daha önce radyoterapi veya stereotaktik radyocerrahi uygulanmış olan hastalar çalışma dışı bırakılmıştır.

Tüm hastalara, GKR planlama protokolüne uygun şekilde multiplanar 1 mm kesit kalınlığında kontrastlı T1+C MR ve FIESTA MR çekimleri uygulanmıştır. Görüntüleme işlemleri 1,5T MR ile gerçekleştirilmiştir. Tümör hacmi hesaplamaları, Elekta Leksell GammaPlan® yazılımı kullanılarak multiplanar hacimsel konturlama yöntemiyle yapılmıştır. Her hasta için bu iki ölçüm arasındaki fark, yüzdesel olarak da hesaplanmıştır.

Elde edilen veriler, Stata IC 16.1 istatistik yazılımı kullanılarak analiz edilmiştir. Sürekli değişkenlerin tanımlayıcı istatistikleri ortalama ± standart sapma, medyan, minimum ve maksimum değerler olarak sunulmuştur. Verilerin normal dağılım göstermemesi nedeniyle, iki bağımlı değişken (TV ve FV) arasındaki fark Wilcoxon eşleştirilmiş sıra testi ile değerlendirilmiştir. İstatistiksel anlamlılık düzeyi $p<0,05$ olarak kabul edilmiştir.

**Tablo I:** Hipofiz Adenomlu Hastaların Demografik ve Klinik Özellikleri

| Veriler | Değerler |
|---|---|
| Toplam Hasta sayısı | 48 |
| Cinsiyet | |
| Kadın | 25 |
| Erkek | 23 |
| Yaş (mean-SD, min, maks) | 44,83 ±15,2 (15-70) |
| Tümör durumu | |
| Non-fonksiyonel | 19 |
| Prolaktinoma | 3 |
| GH salgılayan | 14 |
| Diğer | 12 |

## BULGULAR

Bu çalışmaya toplam 48 hipofiz adenomu hastası dahil edilmiştir. Hastaların %52,1'i kadın (n=25), %47,9'u erkek (n=23) olup, yaş ortalaması 44,83 ± 15,2 yıl olarak hesaplanmıştır (min: 15, maks: 70). Hastaların demografik ve klinik özellikleri Tablo I'de sunulmuştur. Tümör tipi dağılımı incelendiğinde, en sık görülen tümör tipi %39,6 oranında non-fonksiyonel adenomlar olmuş; bunu sırasıyla GH salgılayan (%29,2), diğer (%25,0) ve prolaktinoma (%6,3) grupları takip etmiştir.

Gamma Knife Radyocerrahi tedavi planlaması sırasında kullanılan iki görüntüleme yöntemi olan T1+C MR (TV) ve FIESTA MR (FV) ile ölçülen tümör hacimleri karşılaştırılmıştır. T1+C MRG ile ölçülen ortalama hacim 3,35 ± 4,54 $cm^3$ (medyan: 1,84; min–maks: 0,08–21,61) iken, FIESTA MRG ile ölçülen hacmin ortalaması 2,51 ± 3,36 $cm^3$ (medyan: 1,20; min–maks: 0,03–16,98) olarak belirlenmiştir (Tablo II).

TV ve FV değerleri arasındaki fark istatistiksel olarak incelenmiş ve Wilcoxon eşleştirilmiş sıra testi sonucunda, FV görüntüleme yönteminin sistematik olarak daha düşük tümör hacmi ölçtüğü istatistiksel olarak anlamlı bulunmuştur ($z$ = 5,067; $p$ <0,001). Bu sonuçlar Tablo III'te ayrıntılı olarak verilmiştir. Ayrıca 42 hastada FV, TV'den daha düşük ölçülürken, yalnızca 6 hastada FV daha yüksek bulunmuş, her iki yöntemle eşit hacim ölçülen hasta tespit edilmemiştir.

T1 kontrastlı MRG görüntülerinde hipointens olarak izlenen lezyonlar hipofiz adenomu olarak değerlendirilmiş ve bu alanlar mor çizgi ile sınırlandırılmıştır (Şekil 1). Tedavi planlaması sırasında optik sinirler ve kiazma da yeşil çizgi ile belirlenmiş, bu anatomik yapıların korunmasını sağlayacak şekilde doz hesaplamaları yapılmıştır.

Aynı anatomik düzlemde elde edilen FIESTA MRG görüntülerinde ise, T1+C MRG'de çizilen tümör konturuna kıyasla, lezyon hacmi daha küçük izlenmiştir (beyaz çizgi) (Şekil 2). Optik sinirler ve kiazma her iki görüntüleme yönteminde de yeşil çizgi ile tanımlanmıştır. Bu bulgu, FIESTA MRG'nin hacim tayininde sistematik olarak daha düşük değerler bildirme eğiliminde olduğunu göstermektedir.

**Tablo II:** Gamma Knife Radyocerrahi Tedavi Planlaması Öncesinde Kullanılan T1+C MR (TV) ve FIESTA MR (FV) Görüntüleme Yöntemleri ile Ölçülen Tümör Hacimleri Karşılaştırılması

| Ölçüm Yöntemi | Ortalama ($cm^3$) | Standart Sapma | Medyan | Min-maks |
|---|---|---|---|---|
| TV (T1+C MR) | 3,35 | 4,54 | 1,84 | 0,08-21,61 |
| FV (FIESTA MR) | 2,51 | 3,36 | 1,2 | 0,03-16,98 |

**Tablo III:** Gamma Knife Radyocerrahi Tedavi Planlaması Öncesinde Kullanılan T1+C MR (TV) ve FIESTA MR (FV) Görüntüleme Yöntemleri İle Ölçülen Tümör Hacimlerinin Wilcoxon Eşleştirilmiş Sıra Testi Sonuçları

| Z değeri | p-değeri | Pozitif gözlem (FV<TV) | Negatif gözlem (FV>TV) |
|---|---|---|---|
| 5,067 | 0,001 | 42 | 6 |

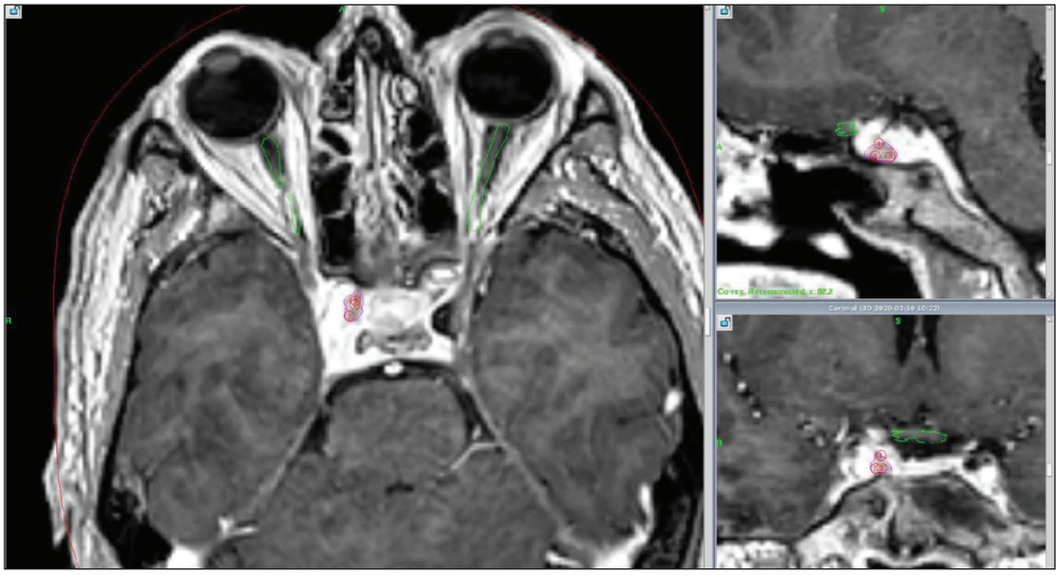

**Şekil 1:** T1+C MRG'de hipointens görülen alan hipofiz adenomu (mor çizgi) olarak değerlendirilmiş olup planlama sırasında optik sinirler ve kiazma (yeşil çizgi) da çizilerek planlama sonrası doz hesaplaması yapılarak güvenli doz belirlenmektedir.

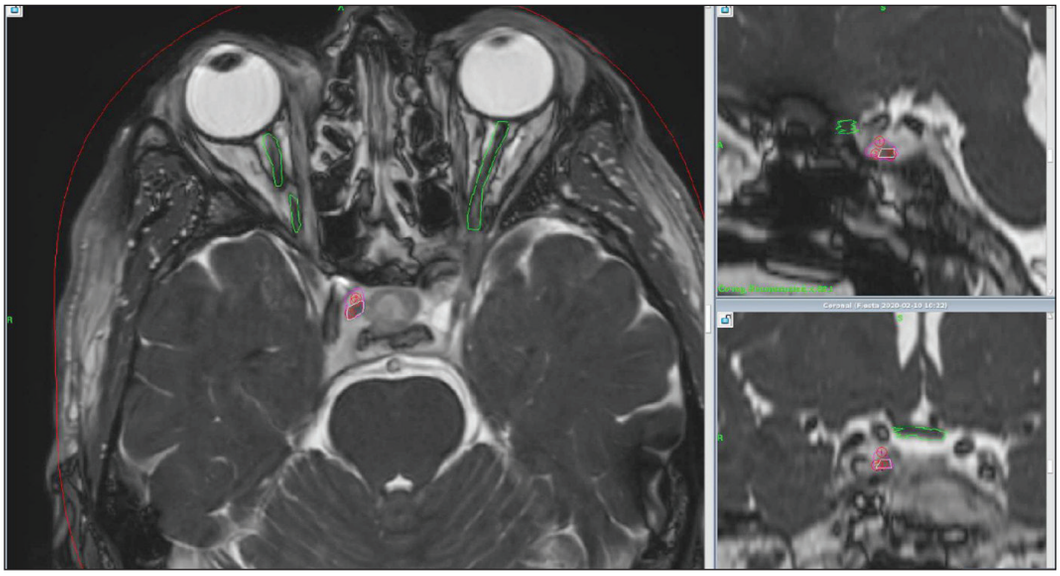

**Şekil 2:** Aynı kesitte T1+C MRG'de çizilen hipofiz adenomu (mor çizgi) FIESTA MRG'de hacim olarak daha küçük izlenmektedir (beyaz çizgi) optik sinirler ve kiazma yine yeşil çizgi ile belirtilmiştir.

## TARTIŞMA

Bu çalışmada, hipofiz adenomlu hastalarda GKR tedavi planlaması öncesinde elde edilen T1+C MR (TV) ve FIESTA MR (FV) görüntüleme yöntemleri ile hesaplanan tümör hacimleri karşılaştırılmış; FIESTA MR ile ölçülen hacimlerin sistematik olarak daha düşük olduğu belirlenmiştir. Wilcoxon eşleştirilmiş sıra testi sonucu, bu farkın istatistiksel olarak anlamlı olduğunu göstermiştir ($p<0.001$; bkz. Tablo III). Bu bulgu, FIESTA MR'ın, planlama hacmini azaltarak kritik yapılar üzerindeki radyasyon yükünü potansiyel olarak azaltabileceğini düşündürmektedir. Benzer şekilde, Yamamoto ve ark., 3T CE-FIESTA sekanslarını kullanarak hipofiz makroadenomlarının tümör konsistensini öngörmede bu sekansın yüksek duyarlılık ve özgüllük sağladığını bildirmiştir (11). Yazarlar, FIESTA sekanslarının yüksek doku ayrım gücü sayesinde solid ve mozaik yapıdaki adenomları ayırt edebildiğini, bu ayrımın cerrahi planlamayı da etkileyebileceğini vurgulamışlardır (11).

Elde edilen sonuçlar, daha önce meningioma hastalarında yapılmış olan benzer çalışmalarla uyumludur. Dere ve ark., opere olmamış, GKR uygulanan, soliter meningioma olgularında retrospektif olarak yapmış oldukları çalışmada, FIESTA sekansının T1+C MR'a kıyasla daha düşük hacim ölçtüğünü ve bu farkın istatistiksel olarak anlamlı olduğunu raporlamışlardır ($p<0.01$) (1). Ayrıca yazarlar, FIESTA sekanslarının tümör sınırlarını daha net belirlediğini ve bu sayede gereksiz sağlıklı dokuya radyasyon uygulanmasının önlenebileceğini vurgulamışlardır. Ayrıca Peker ve Yolcu, sellar ve parasellar bölgedeki tümörlerde GKR tedavisinin yüksek tümör kontrol oranları sunduğunu, ancak optik kiazma gibi yapılara yakınlığın tedavi planlamasında sınırlayıcı olduğunu belirtmişlerdir (8). Bu bağlamda, daha düşük hacim ölçümü sağlayan görüntüleme yöntemleri (örneğin FIESTA MR), marjinal dozun maksimum etkin doza çıkarılmasını sağlayarak lokal tümör kontrolünün başarısını artırma potansiyeline sahip olduğunu belirtmişlerdir. Ancak, yüksek dozun güvenle uygulanabilmesi için hedef hacmin ve komşu yapıların net tanımlanması gerektiğini de unutmamak gerektiğini bildirmişlerdir.

Başka bir çalışma, hipofiz adenomunun kavernöz sinüs invazyonu ile seyrettiği bir olguda GKR tedavisi sonrası tam klinik düzelme sağlandığını bildirmiştir (5). Bu vaka, tedavi etkinliğini gösterdiği kadar, hacim hesaplamasının tedavi sonucunu doğrudan etkileyebileceğini de ortaya koymaktadır. Emengen ve ark. tarafından Cushing hastalığına sahip 344 hastada yapılan bir çalışmada, lezyon lokalizasyonunun net belirlenememesinin remisyon oranlarını düşürdüğü raporlanmıştır (2). Bu durum, FIESTA MR gibi detaylı görüntüleme sağlayan tekniklerin klinik başarı üzerindeki dolaylı etkisini desteklemektedir. Bizim çalışmamızda da FIESTA MR ile yapılan ölçümlerin daha sınırlı bir hacim tanımı sağlaması, bu hassasiyetin korunmasına katkı sunmaktadır.

Son olarak, Gamma Knife teknolojisinin milimetrik düzeyde seçici etki gösterdiğini ve bu nedenle tedavi başarısının hassas hacim planlamasına doğrudan bağlı olduğu daha önce belirtilmiştir (6). Bu bağlamda, daha düşük hacim ölçümleri sağlayan sekanslar yalnızca planlama doğruluğunu artırmakla kalmayıp, aynı zamanda çevre dokuların korunmasını da optimize etmektedir. Literatürde, FIESTA MR ile T1 kontrastlı MR arasında hipofiz adenomlarında doğrudan hacim karşılaştırması yapan çalışma sayısı oldukça sınırlıdır. Mevcut veriler genellikle FIESTA MRG'sinin anatomik ayırıcı gücünü veya tümör konsistensini değerlendirmeye odaklanmıştır (11). Çalışmamız, FIESTA MR'ın hacim ölçüm farklılıklarını kantitatif olarak ortaya koyması ve bu farkın GKR tedavi planlamasına olası etkilerini tartışması açısından literatüre özgün bir katkı sunmaktadır.

Bu çalışmanın bazı sınırlılıkları bulunmaktadır. Öncelikle, çalışmanın retrospektif doğası nedeniyle neden-sonuç ilişkisi kurmak sınırlıdır. Hasta seçiminde yalnızca aynı anda çekilmiş olan T1+C MR ve FIESTA MR görüntülemesi bulunan bireylerin dahil edilmesi, örneklem büyüklüğünü kısıtlamıştır. Tümör hacmi hesaplamaları manuel konturlama yöntemi ile yapılmış olup, bu durum gözlemciye bağlı ölçüm değişkenliğine neden olabilir. Ayrıca, çalışmada FIESTA MR ile elde edilen hacim ölçümlerinin doğrudan klinik sonuçlarla (örneğin görsel alan değişiklikleri, hormonal yanıtlar veya lokal kontrol oranları) ilişkilendirilmemiş olması, bulguların klinik etkisini dolaylı düzeyde sınırlandırmaktadır. Bu nedenle, ileriye dönük, daha geniş örneklemli ve fonksiyonel-sonuç temelli çalışmalarla mevcut verilerin doğrulanması gerekmektedir.

## SONUÇ

Bu çalışmada hipofiz adenomlu hastalarda GKR tedavi planlaması öncesinde kullanılan T1+C MR (TV) ve FIESTA MR (FV) görüntüleme yöntemleri ile ölçülen tümör hacimleri karşılaştırılmış ve FIESTA MR'ın sistematik olarak daha düşük hacim ölçümleri sağladığı saptanmıştır. Bu fark istatistiksel olarak anlamlı bulunmuş olup, daha düşük hedef hacim tanımlamasının tedavi sırasında çevre sağlıklı dokulara gelen radyasyon miktarını azaltabileceği düşünülmektedir. Elde edilen bulgular, özellikle optik kiazma, hipofiz bezi ve infundibulum gibi kritik yapılara yakın yerleşimli adenomların tedavi planlamasında, FIESTA MR'ın anatomik sınırları daha net tanımlayarak daha güvenli ve etkili bir planlama yapılmasına katkı sağlayabileceğini göstermektedir. Bu doğrultuda, FIESTA MR görüntülemesinin Gamma Knife radyocerrahi tedavisinde tamamlayıcı bir modalite olarak rutine alınması hem klinik sonuçlar hem de hastanın radyasyon maruziyeti açısından fayda sağlayabilir.

**Araştırma Desteği:** Yazarlar bu çalışmanın hazırlanmasında herhangi bir finansal destek almadıklarını beyan etmektedir.

**Veri Güvenliği ve Verilerin Sorgulanması:** Veri güvenliği ihlali yaşanmamıştır. Mevcut çalışma sırasında oluşturulan ve/veya analiz edilen veri setleri, makul talep üzerine sorumlu yazardan temin edilebilir.

**Çıkar Çatışması:** Yazarların çıkar çatışması yoktur.

**YAZAR KATKILARI**

Çalışmanın fikri veya tasarımı: ÜAD, YA
Veri toplama: İY, ÜAD
Veri analizi ve yorumlama: YA, ÜAD, AK
Makale taslağının hazırlanması: YA, ÜAD
Makalenin kritik revizyonu: YA, ÜAD, MEC, ES
Diğer (çalışma denetimi, fonlar, materyal, vb...): ÜAD, MEC
Tüm yazarlar (ÜAD, YA, İY, BA, BÖ, EE, FY, İK, SC, AK, ES, MEC) sonuçları gözden geçirmiş ve makalenin son hâlini onaylamıştır.

## KAYNAKLAR

1. Dere UA, Egemen E, Yakar F, Asar R, Albuz B, Civlan S, Bakirarar B, Sagtas E, Acar F, Coskun ME: A novel perspective to gamma-knife radiosurgery for solitary meningiomas: Adaptability of fast imaging employing steady-state acquisition / constructive interference in steady-state magnetic resonance imaging. J Turk Neurosurg 34:865-871, 2024. https://doi.org/10.5137/1019-5149.JTN.44895-23.2
2. Emengen A, Yilmaz E, Gökbel A, Cabuk B, Anik I, Ceylan S: Hipofizer cushing hastalığında endoskopik yaklaşımın nüansları. Türk Nöroşir Derg 35:22-30, 2025. https://doi.org/10.5137/1019-5157.TND.3331
3. Fushimi Y, Okada T, Kanagaki M, Yamamoto A, Kanda Y, Sakamoto R, Hojo M, Takahashi JC, Miyamoto S, Togashi K: 3D dynamic pituitary MR imaging with CAIPIRINHA: Initial experience and comparison with 2D dynamic MR imaging. Eur J Radiol 83:1900-1906, 2014. https://doi.org/10.1016/j.ejrad.2014.06.018

4. Gabri A, Lindberg F, Kristiansson H, Gubanski M, Höybye C, Olsson M, Förander P, Skyrman S, Lippitz B, Fletcher-Sandersjöö A: Long-term tumor control following gamma-knife radiosurgery of recurrent or residual pituitary adenomas: A population-based cohort study. Acta Neurochir 166:488, 2024. https://doi.org/10.1007/s00701-024-06380-9
5. Gurcan O, Gurcay AG, Kazanci A, Yildirim AE, Turkoglu OF, Komurcu HF, Beskonakli E: Trigeminal neuralgia as an unusual isolated symptom of pituitary adenoma: Case report and review of the literature. Turk Neurosurg 26:180-183, 2016
6. Kılıç T, Peker S, Pamir MN: Gamma knife ışın cerrahisi: Tekniği, endikasyonları, sonuçları, sınırları. Türk Nöroşir Derg 10:119-136, 2000.
7. Liu CX, Wang SZ, Heng LJ, Han Y, Ma YH, Yan LF, Yu Y, Wang W, Hu YC, Cui GB: Predicting subtype of growth hormone pituitary adenoma based on magnetic resonance imaging characteristics. J Comput Assist Tomogr 46:124-130, 2022. https://doi.org/10.1097/RCT.0000000000001249
8. Peker S, Yolcu S: Sellar ve parasellar tümörlerde gamma knife radyocerrahisi. Türk Nöroşir Derg 24:93-99, 2014
9. Tsukamoto T, Miki Y: Imaging of pituitary tumors: An update with the 5th WHO classifications-part 1. Pituitary neuroendocrine tumor (PitNET)/pituitary adenoma. Jpn J Radiol 41:789-806, 2023. https://doi.org/10.1007/s11604-023-01400-7
10. Tung GA, Noren G, Rogg JM, Jackson IM: MR imaging of pituitary adenomas after gamma knife stereotactic radiosurgery. AJR Am J Roentgenol 177:919-924, 2001. https://doi.org/10.2214/ajr.177.4.1770919
11. Yamamoto J, Kakeda S, Shimajiri S, Takahashi M, Watanabe K, Kai Y, Moriya J, Korogi Y, Nishizawa S: Tumor consistency of pituitary macroadenomas: Predictive analysis on the basis of imaging features with contrast-enhanced 3D FIESTA at 3T. AJNR Am J Neuroradiol 35:297-303, 2014. https://doi.org/10.3174/ajnr.A3667