Türk Nöroşir Derg 36(1):38-43, 2026

Araştırma

Geliş Tarihi: 12.08.2025
Kabul Tarihi: 15.10.2025

DOI: 10.5137/1019-5157.TND.3740

İntrakranial Lezyonlarda Manyetik Rezonans Görüntüleme Kılavuzluğunda Stereotaktik Biyopsi: 13 Yıllık Deneyim ve Literatür Karşılaştırması

Magnetic Resonance Imaging-Guided Stereotactic Biopsy of Intracranial Lesions: 13 Years of Experience and Literature Comparison

İlhan AYDIN[1], Melih ÜÇER[2], Seda Yağmur KARATAŞ OKUMUŞ[3], Fikret ÖZTÜRK[1], Ahmed Rasim BAYRAMOĞLU[1], Seyhun BAĞCI[1], Mustafa Levent UYSAL[1], Özden Erhan SOFUOĞLU[1], Erhan EMEL[1]

[1]SBÜ Bakırköy Prof. Dr. Mazhar Osman Ruh Sağlığı ve Sinir Hastalıkları Eğitim ve Araştırma Hastanesi, Beyin ve Sinir Cerrahisi Kliniği, İstanbul, Türkiye
[2]Biruni Üniversitesi Tıp Fakültesi, Beyin ve Sinir Cerrahisi Anabilim Dalı, İstanbul, Türkiye
[3]Arnavutköy Devlet Hastanesi, Beyin ve Sinir Cerrahisi Kliniği, İstanbul, Türkiye

Bu çalışma, 18-21 Nisan 2024 tarihlerinde Belek- Antalya'da düzenlenen Türk Nöroşirurji Derneği 37. Bilimsel Kongresinde SS-230 numaralı sözlü bildiri olarak sunulmuştur.

Yazışma adresi: İlhan AYDIN ✉ ilhanaydinmd@gmail.com

ÖZ

AMAÇ: Gelişmiş nöroradyolojik görüntüleme tekniklerine rağmen intrakranial lezyonların kesin tanısı histopatolojik inceleme ile konulur. Bu çalışmada, Manyetik Rezonans Görüntüleme kılavuzluğunda çerçeve bazlı stereotaktik biyopsi yapılan 160 hastanın (168 işlem) sonuçları sunulmuş ve uluslararası literatürle karşılaştırılmıştır.

GEREÇ ve YÖNTEMLER: Ocak 2012–Aralık 2024 tarihleri arasında yürütülen bu retrospektif çalışmada, çeşitli intrakranial lezyon şüphesiyle başvuran 160 hasta değerlendirildi.

BULGULAR: Ortalama yaş 54 (16–91) yıl, %51 erkekti. Hastaların %57,5'inde ≥1 ek komorbidite vardı. En sık başvuru şikayetleri sırasıyla nörolojik defisit (%38), epileptik nöbet (%22) ve baş ağrısı (%18) idi. Görüntülemede lezyonların %47'si derin, %34'ü yaygın/infiltratif, %19'u ise çok odaklıydı. Histopatolojik incelemelerde 168 girişimin 157'si tanı koydurucu olup tanı oranı %93,5 olarak bulundu (157/168). Bu olguların %70'inde tümörel, %23,5'inde tümör dışı patoloji saptandı; %6,5 olgu tanısal patoloji vermedi. En sık tanılar sırasıyla Glioblastoma IDH wild türü (%21), metastaz (%13), diğer düşük dereceli diffüz glioma (%10) ve lenfoma (%9) idi. Operasyon sırasında ölüm olmadı; postoperatif erken dönemde 5 (%3,1) hastada geçici nörolojik kötüleşme görüldü. İki hasta (%1,2) postoperatif dönemde tıbbi komplikasyonlara bağlı kaybedildi (biri sepsis, diğeri glial tümöre bağlı kontrolsüz nöbetler). Kalıcı işlem kaynaklı nörolojik defisit gelişmedi. Hastaların büyük çoğunluğu ikinci günde taburcu edildi.

SONUÇ: Manyetik Rezonans Görüntüleme kılavuzlu stereotaktik biyopsi, intrakranial lezyonlarda yüksek tanısal verim ve düşük risk profili sunan güvenli bir işlemdir. Stereotaktik biyopsi özellikle derin, çok odaklı veya cerrahi riskli hastalarda tercih edilmelidir.

ANAHTAR SÖZCÜKLER: Stereotaktik biyopsi, İntrakranial lezyon, Nöroonkoloji, Histopatoloji

İlhan AYDIN : 0000-0001-7681-8528
Melih ÜÇER : 0000-0002-2004-2991
Seda Yağmur KARATAŞ OKUMUŞ : 0000-0003-3104-8755
Fikret ÖZTÜRK : 0009-0005-2052-5845
Ahmed Rasim BAYRAMOĞLU : 0009-0000-9668-7246
Seyhun BAĞCI : 0009-0001-5618-8589
Mustafa Levent UYSAL : 0000-0001-5562-6041
Özden Erhan SOFUOĞLU : 0000-0001-7560-7331
Erhan EMEL : 0000-0002-0584-9164

Bu eser "Creative Commons Alıntı-GayriTicari-4.0 Uluslararası Lisansı" ile lisanslanmıştır.

ABSTRACT

AIM: Despite advances in neuroradiological imaging techniques, the definitive diagnosis of intracranial lesions is established through histopathological examination. This study presents the outcomes of 160 patients (168 procedures) who underwent frame based, MRI guided stereotactic biopsy and compares these findings with the international literature.

MATERIAL and METHODS: In this retrospective study conducted between January 2012 and December 2024, 160 patients who presented with suspected intracranial lesions were evaluated.

RESULTS: The mean age was 54 years (range 16–91); 51% were male and 57.5% had ≥ 1 comorbidity. Presenting symptoms were neurological deficit (38%), seizures (22%), and headache (18%). Imaging revealed deep seated lesions in 47%, diffuse/infiltrative in 34%, and multifocal in 19%. Histopathology was diagnostic in 157 of 168 biopsies, yielding a diagnostic accuracy of 93.5%. Tumoural pathology accounted for 70 % of the diagnoses and non tumoural for 23.5%, and 6.5% were non diagnostic. The most frequent entities were IDH-wildtype glioblastoma (21%), metastasis (13%), other low grade diffuse glioma (10%), and lymphoma (9%). No intra operative deaths occurred. Transient early neurological deterioration was observed in five patients (3.1%). Two patients (1.2%) died post operatively from medical complications (sepsis or refractory tumour related seizures). No permanent procedure related neurological deficits developed, and most patients were discharged on postoperative day 2.

CONCLUSION: MRI guided stereotactic biopsy is a safe procedure that offers a high diagnostic yield and a low risk profile for intracranial lesions. It should especially be preferred for patients with deep seated, multifocal, or surgically high risk lesions.

KEYWORDS: Stereotactic biopsy, İntracranial lesions, Neuro-oncology, Histopathology

GİRİŞ

Stereotaktik cerrahi, 1908 yılında Horsley ve Clarke tarafından 3 boyutlu koordinat sistemine uygun ilk cerrahi başlığın geliştirilmesiyle nöroşirürjiye girmiştir (2). O tarihten bu yana Bilgisayarlı Tomografi (BT) ve Manyetik Rezonans Görüntüleme (MRG) gibi görüntüleme yöntemlerinin entegre edilmesiyle stereotaktik beyin biyopsisi, intrakranial lezyonlardan minimal invazif doku örneklemesi için vazgeçilmez bir yöntem hâline gelmiştir. Modern görüntülemeye rağmen neoplazm ile inflamasyon veya granülomatöz lezyonlar arasındaki kesin ayrımı yapmak her zaman mümkün olmadığından, lezyonların kesin tanısı histopatolojik incelemeye dayanır. Bu nedenle, özellikle rezeke edilemeyen veya yüksek riskli lezyonlarda, stereotaktik biyopsi tercih edilir (3,4). Yaygın endikasyonlar arasında motor, dil veya görme merkezi gibi kritik alanlardaki lezyonlar, çok odaklı veya yaygın infiltratif süreçler (gliomatozis gibi), serebral lenfoma şüphesi ile cerrahisiz tanı gerekliliği, ileri yaşlılık veya komorbidite nedeniyle kraniotomi yapılamayan hastalar ve radyolojik tanısı konulamayan nörolojik hastalıklar sayılabilir. Stereotaktik biyopsinin önemli avantajları düşük mortalite/morbidite oranı ve lokal anestezi ile uygulanabilir olmasıdır. Literatürde stereotaktik biyopsinin tanı verimi genellikle %85–95 aralığında bildirilmektedir (3,4,5,12-17). Mevcut çalışmada, MRG kılavuzlu stereotaktik biyopsi ile elde ettiğimiz tanı oranları ve güvenlik profili literatürle karşılaştırılmıştır.

GEREÇ ve YÖNTEMLER

Bu çalışmada, Ocak 2012 ile Aralık 2024 tarihleri arasında Beyin Cerrahisi Kliniğimizde intrakranial lezyon tanısı için stereotaktik biyopsi uygulanan 160 hasta retrospektif olarak değerlendirildi. Hastaların demografik verileri, klinik bulguları, lezyon yerleşimleri, patoloji sonuçları ile preoperatif ve postoperatif nörolojik durumları kaydedildi. Toplam 168 biyopsi işlemi yapıldı (altı hastada iki, bir hastada üç işlem). Tüm vakalarda 3 ya da 4 adet vida ile lokal anestezi altında steril şekilde kafatasına sabitlenen Micromar Aimsystem stereotaktik çerçeve kullanıldı (Şekil 1) (7).

Çerçeve sabitlemesi sonrası tüm hastalara kontrastlı kraniyal MR çekildi. T1 ağırlıklı pre- ve post-kontrast, T2 ağırlıklı ve FLAIR sekansları stereotaktik planlama yazılımına aktarıldı. Kontrast tuttuğu görülen lezyonlarda kontrastlı alan hedef nokta olarak belirlendi, kontrastsız lezyonlarda T2/FLAIR anomalileri esas alındı. Hedef koordinatlar x, y ve z eksenlerinde hesaplanarak biyopsi yolu planlandı (Şekil 2). İşlem sırasında hastaların çoğunluğuna sedoanaljezik verildi; mikrotrepan veya burr hole açıldıktan sonra biyopsi kanülü yerleştirildi. Hedeften itibaren her biri 5 mm aralıkla üç farklı derinlikten ve her dört kadrandan doku örnekleri alındı. Alınan doku örnekleri %10 formaldehit içinde patolojiye gönderildi. Operasyon sonrası ilk 6 saatte kontrol beyin BT'si çekildi; elde edilen görüntülerden biyopsi izi ve olası kanama değerlendirildi. Hastalar büyük çoğunlukla ameliyatı izleyen gün taburcu edildi. Çalışmanın yapılması için yerel etik kuruldan onay alındı (20.01.2025 / 2024-BİAEK/06-11).



Şekil 1: Mikromar Aimsystem stereotaktik sistem aksesuarları. Stereotaktik çerçeve birçok sabitleme ve uzatma parçasından oluşur.

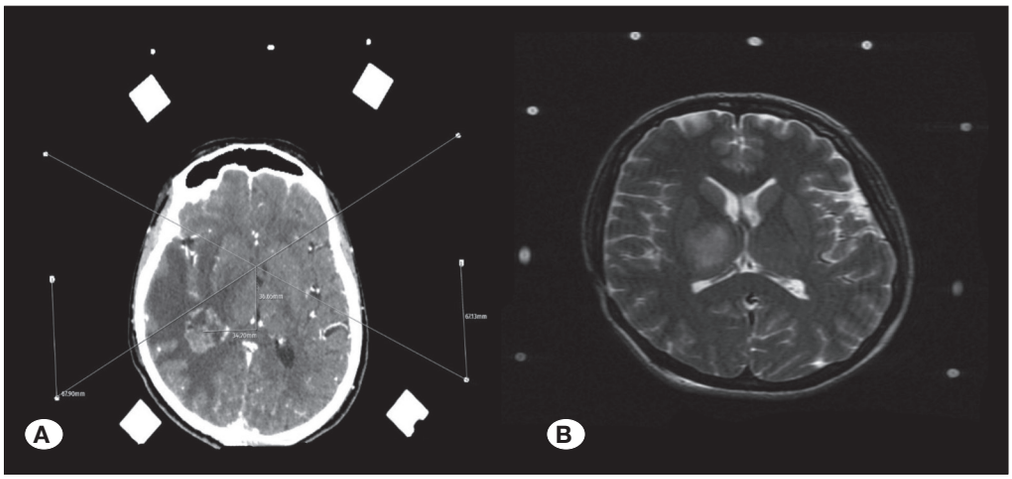

Şekil 2: Mikromar Aimsystem stereotaktik çerçeve kullanılarak BT **(A)** ve MRG **(B)**.

Tablo I: Hastaların Başvuru Şikayetleri

Nörolojik Defisit	%38
Nöbet	%22
Baş Ağrısı	%18
Halsizlik ve Dengesizlik	%10
Konuşma Bozukluğu	%8
Görme Bozukluğu	%6
Diğer	%6

BULGULAR

Çalışmaya dahil 160 hastanın yaş ortalaması 54 (16–91) yıl, %51'i erkekti. Hastaların %57,5'inde en az bir ek sistemik hastalık vardı. Başvuru şikâyetleri arasında en yüksek oranda nörolojik defisit (%38), nöbet (%22) ve baş ağrısı (%18) izlendi (Tablo I). Görüntülemeye göre biyopsi yapılan lezyonların %47'si derin, %34'ü yaygın (diffüz) infiltratif, %19'u çok odaklı olarak sınıflandırıldı (Tablo II). Ortalama işlem süresi 60 dakikayı geçmedi. Elde edilen 168 biyopsi örneğinin 157'sinden (%93,5) kesin patolojik tanı konuldu. %70'i tümörel, %23,5'u tümör dışı lezyon olarak değerlendirildi; %6,5 olguda (11 hasta) tanı koydurucu doku elde edilemedi. En sık tümör türleri glioblastoma (%21), metastaz (%13), diğer diffüz düşük dereceli gliomalar (%10) ve lenfomaydı (%9) (Tablo III).

İşlem sırasındaki intraoperatif ölüm gözlenmedi. İkinci gün kontrolünde beyin BT'de biyopsi izinde minimal hava veya kanama görüldü; bu bulguların hiçbirinde ek cerrahi müdahale gerekmedi. Postoperatif dönemde beş hastada (%3,1) geçici nörolojik kötüleşme oldu. İki hastada (%1,2) erken dönemde ölüm görüldü: Bunlardan biri metastatik kanser nedeniyle sepsis, diğeri ise glioblastoma nedeniyle kontrollü olmayan nöbet tablosuna sekonder olarak yaşamını yitirdi. Bu olgularda biyopsi prosedürüyle doğrudan ilişkili bir komplikasyon belirlenmedi. Yirmi hastada (%12,5) hafif ateş yükselmesi veya baş ağrısı benzeri geçici yakınmalar kaydedildi ve medikal tedaviyle düzeldi. Çoğu hasta işlemi takip eden 24 saat içinde stabil olarak taburcu edildi.

Tablo II: Lezyon Yerleşimi

Derin	Diffüz	Çok odaklı
79 (%47)	57 (%34)	32 (%19)

Tablo III: Histopatolojik İnceleme Sonuçları (WHO 2021 Merkezi Sinir Sistemi Tümörleri Sınıflandırmasına Uygun)

Tümörler	**118 (%70)**
Gliomalar	70 (%42)
Glioblastoma, IDH-wildtype	35 (%21)
Astrositoma, IDH Mutant	12 (%7.2)
Oligodendroglioma, IDH Mutant	6 (%3.6)
Diğer Diffüz Düşük Dereceli Gliomalar*	17 (%10)
Metastaz	22 (%13)
Lenfoma	15 (%9)
Germ Hücreli Tümör	2 (%1.2)
Medulloblastoma	1 (%0.6)
Tümör Dışı Lezyonlar	**39 (%23.5)**
Reaktif Gliozis	14 (%8.4)
İltihabi İnfiltrasyon	12 (%7.2)
Nekroz	7 (%4.2)
Demyelinizan Hastalık	3 (%1.8)
Vaskülit	2 (%1.2)
Amiloidoma	1 (%0.6)
Yönlendirici Tanı Yok	**11 (%6.5)**

*****Moleküler analiz için gerekli testlerin yapılamadığı veya sonuç alınamadığı olgular.*

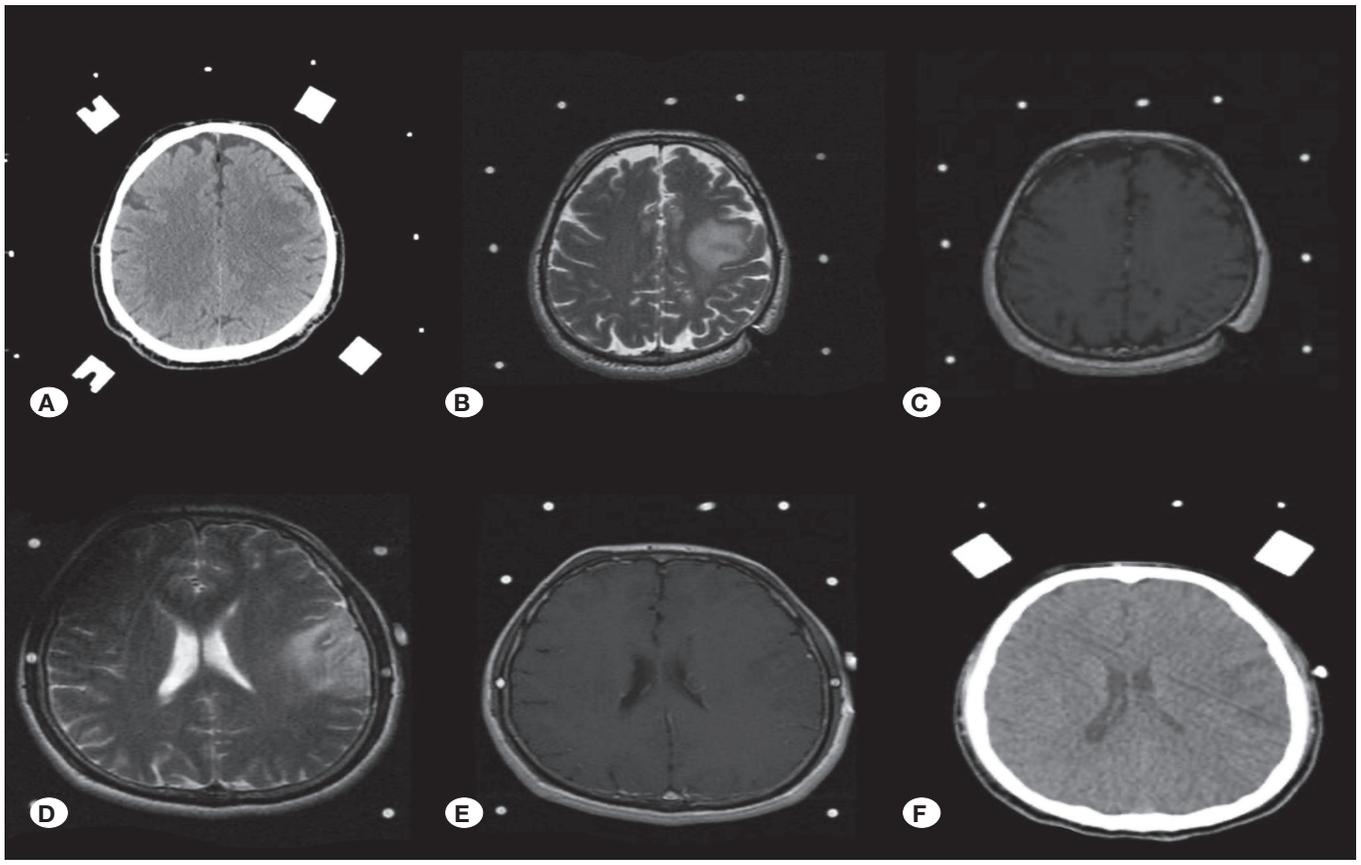

Şekil 3: İntrakranial lezyonu olan iki ayrı hastaya (İlk hasta **A, B, C** ile ve ikinci hasta **D, E, F** ile gösterilmiştir.) ait operasyon öncesi stereotaktik çerçeve takıldıktan sonra çekilmiş kranial BT ve MRG. Her iki hastanın da BT görüntülemelerinde lezyon seçilmiyor **(A ve F)**. Her iki hastada da lezyon kontrast tutmuyor **(C ve E)**. Her iki hastanın da lezyonunda T2'de hiperintens sinyal mevcut.

TARTIŞMA

Stereotaktik biyopsi yöntemimiz, literatürde bildirilen tanı verimi ve güvenlik profiliyle uyumludur. Bizim serimizde %93,5 olan tanı oranı, yayınlanmış büyük serilerdekine (yaklaşık %89–97) benzer (18,19). Kesserwan ve ark. tarafından analiz edilen 20 çalışmada çerçeveli ve çerçevesiz yöntemler arasında tanı oranı farkı bulunmamış; her iki yaklaşımla da uygun teknikte %100'e yakın tanı sağlanabileceği belirtilmiştir (10). Bu da yöntem seçiminin cerrahi uzmanlığı ve ekipman verimliliği ile paralel olduğunu göstermektedir. Gelişen teknoloji ile birlikte kranial BT de belirgin olmayan ancak kranial MRG kesitlerinde belirgin gösterilebilen lezyonların MRG kılavuzlu stereotaktik planlama yapılması ile birlikte intraoperatif patoloji değerlendirmesi uygulandığında, tanı oranları %95'in üzerine çıkmaktadır (9,16).

Çalışmamızda, kontrast tutmayan lezyonlarda bile öncelikle kontrastlı MR verileri kullanılarak hedef seçimi yapılmıştır. MR kılavuzlu planlamanın özellikle çeperi belli olmayan tümörlerde tanı verimini artırdığı bilinmektedir. Örneğin Mathon ve ark. biyopsi sırasında anında frozen incelemesi yapmanın tekrarlanan işlemlere gerek kalmadan tanı koyduruculuğu artırdığını göstermiştir (14). Biz de gerek duyulduğunda doku yeterliliğini kontrol etmek için hızlı patoloji incelemesi yaptık ve bu sayede şüpheli durumlarda ek doku örneklemesi ile tanı oranını koruduk.

Komplikasyon oranlarımız da literatürde bildirilen düşük değerlerle paraleldir (1,15). Çalışmamızda geçici nörolojik kötüleşme oranı %3 civarında bulunmuş, kalıcı nörolojik hasar görülmemiştir. Riche ve ark. %3–13 arası nörolojik komplikasyon bildirmiş; çoğu merkez %5'in altında değerler rapor etmektedir (16). Stereotaktik biyopsiye bağlı mortalite modern serilerde %1'in altındadır; bizim serimizde %1,2 olarak hesaplanan erken dönem mortalite oranı literatürle uyumludur. Malone ve ark. geniş bir veritabanı incelemesinde ölümün nadiren işlemden kaynaklandığını, komplikasyonların çoğunlukla hastaya bağlı faktörlere (koagülopati, tümör vaskülaritesi vb.) bağlı olduğunu rapor etmiştir (13). Bu nedenle dikkatli hasta seçimi, özenli planlama (örneğin sulkuslardan kaçınma, damar içermeyen yollardan geçme) ve hasta başı nörolojik değerlendirme faydalı olmaktadır. İşlemi lokal anestezi altında yapmak, olası acil durumlarda erken fark edilmeyi ve müdahaleyi kolaylaştırmıştır.

Son on yılda literatürde yayımlanan çalışmalar da genel olarak bizim bulgularımızı doğrulamaktadır. Sonuçlar yüksek tanı oranı (%90+), düşük morbidite ve mortalite göstermektedir. Örneğin Katzendobler ve ark. 2022'de %96,4 tanı oranı ile benzer sonuçlar bildirmiş, hiçbir işlem ilişkili ölüm gözlememiştir (9). Mogere ve ark., kaynak kısıtlı bir merkezde başlangıçta %67 tanı oranı bildirmiş ancak modern navigasyon ve intraoperatif

yardım teknikleri kullanıldığında oranı %93'e çıkarmıştır, bu da teknolojinin önemini göstermektedir (16). Yeni çalışmalar robotik yardımcılar, intraoperatif görüntüleme (örneğin MR veya O-arm) ve giyilebilir navigasyon sistemleri ile yöntemi daha da geliştirmeye odaklanmaktadır (6,8,11). Özetle, mevcut literatür stereotaktik biyopsinin tekrarlanabilir, yüksek verimli ve çok yönlü bir teknik olduğunu onaylamaktadır.

SONUÇ

Bizim deneyimimizle literatür bir arada değerlendirildiğinde, stereotaktik beyin biyopsisi intrakranial lezyonların tanısında yüksek verimli ve düşük riskli bir yöntem olarak öne çıkmaktadır. Bu yöntem, özellikle derin, çok odaklı veya cerrahi olarak kolay erişilemeyen lezyonlu hastalarda doku tanısı için temel bir seçenek olmalıdır. Uygun olgularda işlem lokal anestezi altında uygulanabildiğinden, yüksek riskli anestezi grubundaki hastalar için bile güvenli bir alternatif sunar. Elde edilen yüksek tanı oranları (bizde %93,5) ve düşük komplikasyon oranları (%3 civarı geçici nörolojik değişiklik, %1,2 mortalite) dünya literatürü ile uyumludur. Bununla birlikte, MRG kılavuzlu hedefleme, intraoperatif patoloji incelemesi ve uygun deneyim bu başarıyı destekleyen önemli etmenlerdir. Gelecekte, çerçevesiz sistemler, robotik asistanlar ve ileri görüntüleme yöntemlerinin entegrasyonu ile stereotaktik biyopsinin etkinliği daha da artabilir. Diğer çalışmalarda da benzer sonuçlar bildirildiğinden, stereotaktik biyopsi nöroşirürjik tanı algoritmalarında merkezî yerini koruyacaktır.

Araştırma Desteği: Bu araştırma için herhangi bir maddi destek alınmamıştır.

Veri Güvenliği ve Verilerin Sorgulanması: Veri güvenliği ihlali yaşanmamıştır. Mevcut çalışma sırasında oluşturulan ve/veya analiz edilen veri setleri, makul talep üzerine sorumlu yazardan temin edilebilir..

Çıkar Çatışması: Yazarların çıkar çatışması yoktur.

YAZAR KATKILARI

Çalışmanın fikri veya tasarımı: İA, SYKO, FÖ, EE
Veri toplama: ARB, SB
Veri analizi ve yorumlama: İA, SYKO
Makale taslağının hazırlanması: İA, FÖ
Makalenin kritik revizyonu: İA, MÜ, MLU
Diğer (çalışma denetimi, fonlar, materyal, vb...): ÖES, EE
Tüm yazarlar (İA, MÜ, SYKO, FÖ, ARB, SB, MLU, ÖES, EE) sonuçları gözden geçirmiş ve makalenin son hâlini onaylamıştır.

KAYNAKLAR

1. Bouscatel I, Marlier B, Litré CF, Batchinsky-Parrou, Rivollier M, Loniewski S, Kleiber JC: Evaluation of feasibility, accuracy and safety after 79 o-arm based stereotactic brain biopsies. Sci Rep 15:2799, 2025. https://doi:10.1038/s41598-025-86069-w.
2. Boyar B, Tücer B: Stereotaktik cerrahinin tarihçesi. Türk Nöroşir Derg 24:204–208, 2014
3. Can S, Türkmenoğlu ON, Tanık C, Uysal E, Özöner B, Kaldırimoğlu A, Müslüman AM, Yılmaz A, Bayındır Ç, Aydın Y: İntrakranyal lezyonlarda bilgisayarlı tomografi kılavuzluğunda stereotaktik biyopsi: 15 yıllık deneyim. Türk Nöroşir Derg 24:213–217, 2014
4. Dammers R, Haitsma IK, Schouten JW, Kros JM, Avezaat CJJ, Vincent AJPE: Safety and efficacy of frameless and frame-based ıntracranial biopsy techniques. Acta Neurochir (Wien) 150:23–29, 2008. https://doi:10.1007/s00701-007-1473-x.
5. Erşahin M, Karaaslan N, Gürbüz MS, Hakan T, Berkman MZ, Ekinci O, Denizli N, Aker FV: The safety and diagnostic value of frame-based and ct-guided stereotactic brain biopsy technique. Turk Neurosurg 21:582–590, 2011. https://doi:10.5137/1019-5149.JTN.4656-11.1.
6. Hamisch C, Kickingereder P, Fischer M, Simon T, Ruge MI: Update on the diagnostic value and safety of stereotactic biopsy for pediatric brainstem tumors: A systematic review and meta-analysis of 735 cases. J Neurosurg Pediatr 20:261–268, 2017. https://doi:10.3171/2017.2.PEDS1665.
7. https://micromar.com/en/aimsystem-sterotactic-system Erişim Tarihi 1 Nisan, 2024.
8. Junior PS, Meira DA, Bernardo da Cunha BL, Fontes JHM, Pustilnik HN, Nunes GSM, Cerqueira GA, Vassoler MEM, Monteiro PQ, Gomes da Silva da Paz M, Alcantara T, Dourado JC, Miranda de Aveller L: Robot-assisted stereotactic brain biopsy: A systematic review and meta-analysis. Neurosurg Rev 47:886, 2024. https://doi:10.1007/s10143-022-01869-7.
9. Katzendobler S, Do A, Weller J, Dorostkar MM, Albert NL, Forbrig R, Niyazi M, Egensperger R, Thon N, Tonn JC, Quach S: Diagnostic yield and complication rate of stereotactic biopsies in precision medicine of gliomas. Front Neurol 13:822362, 2022. https://doi:10.3389/fneur.2022.822362.
10. Kesserwan MA, Shakil H, Lannon M, McGinn R, Banfield L, Nath S, Alotaibi M, Kasper E, Sharma S: Frame-based versus frameless stereotactic brain biopsies: A systematic review and meta-analysis. Surg Neurol Int 12:52, 2021. https://doi:10.25259/SNI_824_2020.
11. Lingaraju TS, Prabhuraj AR, Nandeesh BN, Saini J, Pruthi N: Computed tomography-guided frame-based stereotactic brain biopsy of non-enhancing lesions using ındirect evidence of target selection: Technical considerations and early clinical experience. Surg Neurol Int 15:286, 2024. https://doi:10.25259/SNI_187_2024.
12. Lu CY, Xu ZS, Ye X: Evaluation of ıntraoperative mrı-assisted stereotactic brain tissue biopsy: A single-center experience in China. Chin Neurosurg J 5:15, 2019. https://doi:10.1186/s41016-019-0152-0.
13. Malone H, Yang J, Hershman DL, Wright JD, Bruce JN, Neugut AI: Complications following stereotactic needle biopsy of ıntracranial tumors. World Neurosurg 84:1084-1090, 2015. https://doi:10.1016/j.wneu.2015.05.025.
14. Mathon B, Amelot A, Mokhtari K, Bielle F: Increasing the diagnostic yield of stereotactic brain biopsy using ıntraoperative histological smear. Clin Neurol Neurosurg 186:105544, 2019. https://doi:10.1016/j.clineuro.2019.105544.
15. Mogere EK, Abdifatah K, Maina B, Nassiuma M, Olunya DLO, Cheserem B, Qureshi M: Diagnostic yield of stereotactic brain biopsy in a sub-saharan tertiary center: A comprehensive 10-year retrospective analysis. World Neurosurg 184:e689–e694, 2024. https://doi:10.1016/j.wneu.2024.02.012.
16. Riche M, Amelot A, Peyre M, Capelle L, Carpentier A, Mathon B: Complications after frame-based stereotactic brain biopsy: A systematic review. Neurosurg Rev 44:301–307, 2021. https://doi:10.1007/s10143-019-01234-w.

17. Samancı Y, Akyoldaş G, Lav A, Peker S: Frame-based stereotactic biopsy – a single neurosurgeon experience of 604 diagnostic procedures and literature review. Turk Neurosurg 32:968–980, 2022. https://doi:10.5137/1019-5149.JTN.37110-21.3.
18. Tuğcu B, Tanrıverdi O, Güngör A, Baydın ŞŞ, Postalcı LŞ, Demirgil BT, Gönenli S: Beyin kitle lezyonlarında bilgisayarlı tomografi eşliğinde yapılan stereotaktik biyopsinin tanı değeri: 100 olgunun histopatolojik değerlendirilmesi. Düşünen Adam. Psikiyatri ve Sinir Bilimleri Dergisi 23:244–248, 2010. https://doi:10.5350/DAJPN201023040t.
19. Waters JD, Gonda DD, Reddy H, Kasper EM, Warnke PC, Chen CC: Diagnostic yield of stereotactic needle-biopsies of sub-cubic centimeter intracranial lesions. Surg Neurol Int 4:S244–S248, 2013. https://doi:10.4103/2152-7806.110677.