

# Karotiko-Kavernöz Fistül Tedavisinde Ayrılabilir Balon Embolizasyonu: Bir Olgu Sunumu

## Detachable Balloon Embolization In Treatment Of Carotid-Cavernous Fistula: A Case Report

BAKİ HEKİMOĞLU, MURAD BAVBEK, SÜLEYMAN MEN, AYKAN PINAR, BİLGE ÇAKAR

SSK Ankara Hastanesi Radyoloji Kliniği, (B.H. S.M. A.P. B.Ç), Nöroşirürji Kliniği, (M.B) Dışkapı, Ankara

**Özet :** Geçirdiği kraniyo-fasiyal travma sonucu yüksek debili karotiko-kavernöz fistül gelişen 10 yaşındaki erkek hastada fistülü kapatmak ve internal karotid arter kan akımını korumak amacıyla ayrılabilir balon embolizasyonu planlandı. Fistül, ilk aşamada ayrılabilir balon ile tama yakın kapatıldı, ancak fistül periferinde minimal akım izlendi. Fistül periferindeki minimal kaçığın trombozis ile kapanabileceği göz önüne alınarak işlem sonlandırıldı. Bir ay sonra elde olunan kontrol anjiyografide balonun kavernöz sinüs içine doğru yer değiştirdiği ve fistülün sebat ettiği izlendi. Aynı seansta kavernöz sinüs balonlarla doldurulduktan sonra son balon fistül seviyesindeki internal karotid arter lümenine yerleştirildi. Üç hafta sonra elde olunan anjiyografide ipsilateral internal karotid arterin tromboze olduğu ve fistülün karşı taraf karotid ya da vertebro-baziller sistemden doluş göstermediği izlendi. 8 aylık takipte hastada progresif klinik iyileşme izlendi.

**Anahtar kelimeler :** Karotikokavernöz fistül, embolizasyon, ayrılabilir balon

**Summary :** In a 10-year-old boy, who developed carotid cavernous fistula with high flow after a cranio-facial trauma, embolization by detachable balloons was planned to occlude the fistula and to preserve the carotid blood flow. At the first session the fistula was occluded by a detachable balloon almost completely, but minimal filling of the fistula persisted. Regarding the possibility that the lesion might thrombose spontaneously when only minimal filling of the fistula persisted after embolization, the session was ended. After one month control angiography showed that the balloon migrated towards the cavernous sinus and the fistula persisted. At the same session with angiography, the cavernous sinus was filled with balloons and the last balloon was placed in the lumen of internal carotid artery at the level of the fistula. Control angiography obtained after three weeks showed that the ipsilateral internal carotid artery thrombosed and the fistula did not fill from the contralateral carotid artery or vertebro-basilar system. During the follow up period of eight months, progressive clinical improvement has been observed in the patient.

**Key words :** Carotid cavernous fistula, embolization, detachable balloon

### GİRİŞ

Karotid arterle kavernöz sinüs arasında ortaya çıkan anormal bir bağlantıdan kaynaklanan karotiko-kavernöz fistül (KKF) tedavisinde son 40 yılda dramatik gelişmeler kaydedilmiştir. Karotid arterin bağlanıp feda edilmesi ile gerçekleştirilen cerrahi yöntemler yerini çoğu olguda karotid arter kan akımını koruyan nörovasküler girişimsel tedavi yöntemlerine bırakmaktadır (9,2). Bu yazıda travma

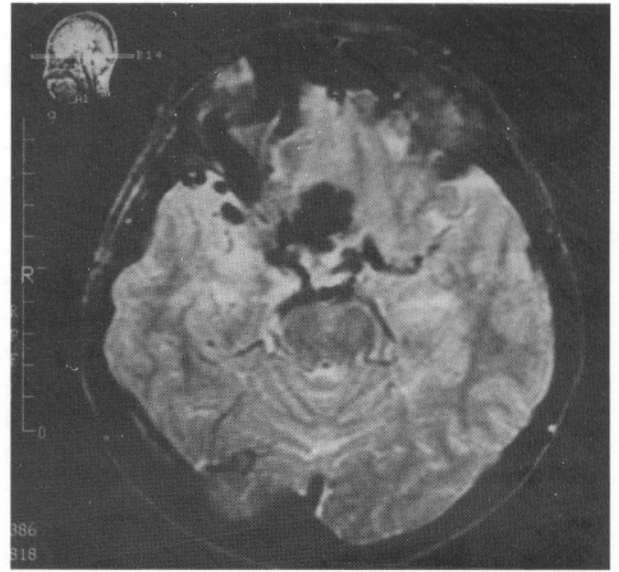
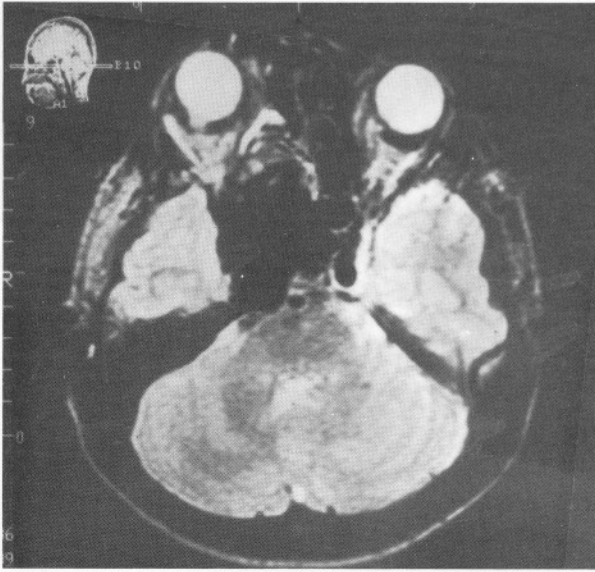
sonucu gelişen bir KKF olgusunda ayrılabilir balon ile gerçekleştirilen tedavi ve takip sonuçları sunulmaktadır.

### OLGU SUNUMU

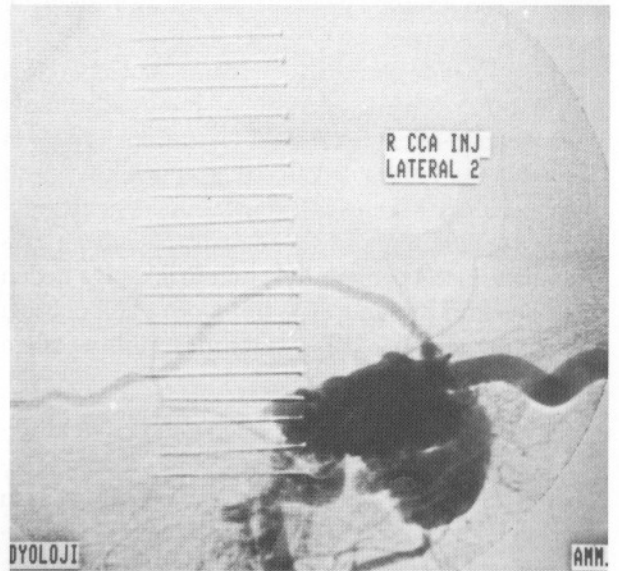
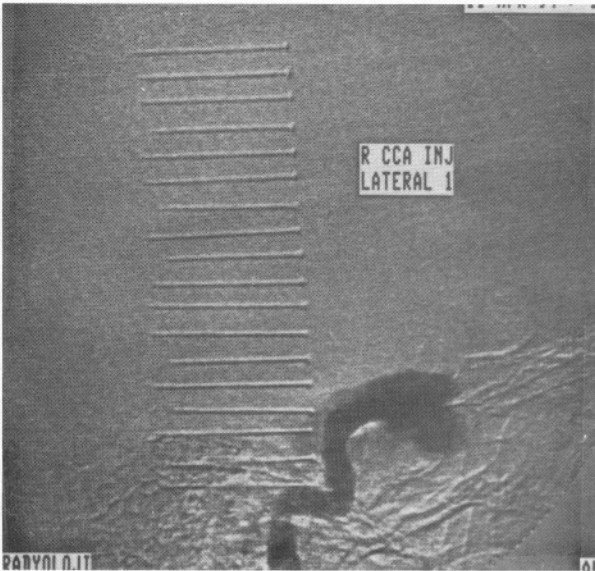
Bir ay önce 2 m yükseklikten düşen 10 yaşındaki erkek hasta sağ gözünde şişlik ve kızamıklık yakınması ile hastanemiz göz kliniğine başvurdu ve fizik ve nörolojik inceleme bulguları nedeniyle beyin cerrahisi

kliniğine sevk edildi. Fizik incelemede sağ gözde proptozis, kemozis, palpasyonla trıl, dinlemekle sistolik üfürüm; nörolojik incelemede ise aynı tarafta parsiyel 3, total 4, total 6. kranial sinir paralizisi ve tüm bakış açılarında diplopi gözlemlendi. Görme fonksiyonları normal olarak değerlendirildi. Geçirilmiş travmaya sekonder gelişmiş KKF ön tanısı ile yapılan manyetik rezonans görüntüleme (MRG) incelemesinde sağ kavernöz sinüsün ileri derecede genişlediği genişleşmiş kavernöz sinüs içindeki hızlı ve/veya türbülant

akıma ait sinyalsiz alanın posterior etmoidal sinüsler ve sfenoidal sinüs içine uzanım gösterdiği, süperior oftalmik venin ve periorbital venlerin genişlediği izlendi (Resim 1a,b). Daha sonra yapılan seçici katotid anjiyografi incelemesinde sağ internal karotid arter (İKA) ile kavernöz sinüs arasındaki yüksek debili fistülden tüm İKA kan akımının kavernöz sinüse yönlendiği ve buradan süperior oftalmik ven, inferior petrozal sinüs aracılığı ile drene olduğu izlendi (Resim 2a,b). Her iki tarafta seçici eksternal karotid arter (EKA)



Resim 1a,b : Spin eko T 2 ağırlıklı manyetik rezonans görüntüleme incelemesi: Sağ parasellar kesimde ileri derecede genişleşmiş kavernöz sinüs, sfenoidal sinüs ve posterior etmoidal sinüsleri içine alan, hızlı ve/veya türbülant akıma ait sinyalsiz alan izlenmektedir. Sağ süperior oftalmik ven ileri derecede genişleşmiştir.

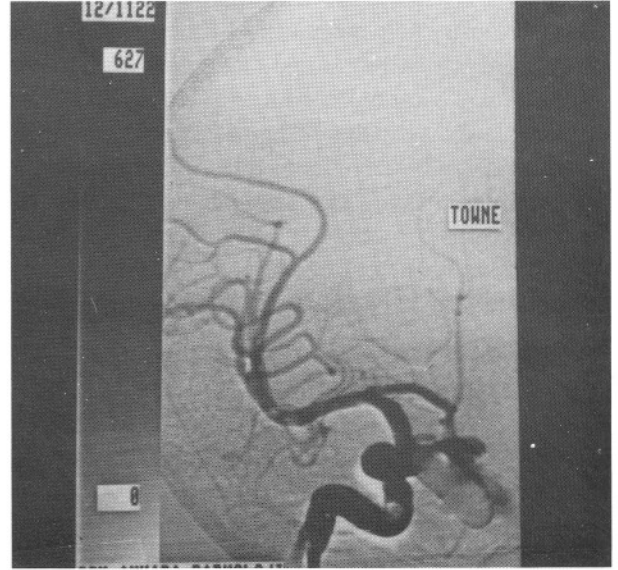


Resim 2a,b : Lateral projeksiyonda tüm internal karotid arter kan akımının kavernöz sinüse doluşu ve venöz drenajı aşamalı olarak görülmüştür. Kavernöz sinüs, sfenoidal sinüs ve posterior etmoidal sinüsleri içine alan pseödoanevrizmanın dev boyutlarda olduğu ve süperior oftalmik venin ileri derecede genişlediği dikkati çekmektedir.

enjeksiyonları yapıp, kavernöz sinüsün EKA dallarından doluş göstermediği izlendi. Aynı ayrı her iki taraf vertebral arter ve sol İKA enjeksiyonlarında sağ ana karotid artere kompresyon uygulandı ve fistülün patent komünikan arterler aracılığı ile sağ sup-raklinoid İKA'dan doluş gösterdiği izlendi. Mevcut bulgularla yüksek debili KKF tanısı alan hastada, kraniotomiden kaçınmak ve mümkün olursa fistül tarafındaki İKA kan akımını korumak için tedavi yöntemi olarak ayırlabilir balon embolizasyonu planlandı.

İşlem, sayısal çıkarma anjiyografisi ünitesinde "C" kolları skopi eşliğinde ve gerektiğinde cihazın "road map" fonksiyonu kullanılarak gerçekleştirildi. Trans-femoral yaklaşımla ve standart anjiyografik yöntemlerle sağ İKA lümenine 8 çapında kılavuz kateter yerleştirildi ve ko-aksiyal kateter sistemi içinde trombus gelişmemesi için intravenöz yolla 5000 ünite heparin verildi. Kullanılan materyal "detachable silicone balloon (ITC)" idi. Balon silikondan yapılmış olup şişirilip serbestleştirildiğinde sönmemesi için bir iç valv sistemine sahiptir. Değişik boyları mevcut olan balonun sıklıkla kullanılan orta boy sönük halde 1.5x4 mm boyutlarında iken 0.50 ml sıvı ile şişirildiğinde 2.5x13.5 mm boyutlarına ulaşır. Bu olguda 2.5 polietilen taşıyıcı kateter üzerine yüklenmiş ve şişirildiğinde 22x9 mm boyutlarına ulaşacak ilk balon kılavuz kateter içinden ilerletildi. Kafa kaidesi seviyesinde balon kısmen şişirildi ve serbestleştirilmeksizin, akımın kendisini fistül orifisine kadar sürüklemesine izin verildi. Uygun konuma gelen balon tam şişirildi ve kılavuz kateterden kontrast madde verilerek arteriogram elde edildi. Arteriogramda fistül orifisi periferinden kavernöz sinüs içine minimal kontrast madde geçişi izlenmekle birlikte arterdeki defektin hemen hemen tümüyle kapandığı ve İKA'nın patent olduğu izlendi (Resim 3). Fizik incelemede palpasyonla göz kapağındaki tril ve oskültasyonla üfürüm kaybolmuştu. Fistül periferindeki minimal kaçığa neden olan defektin zaman içinde tromboze olma olasılığı göz önüne alınarak balon serbestleştirildi ve işlem sonlandırıldı.

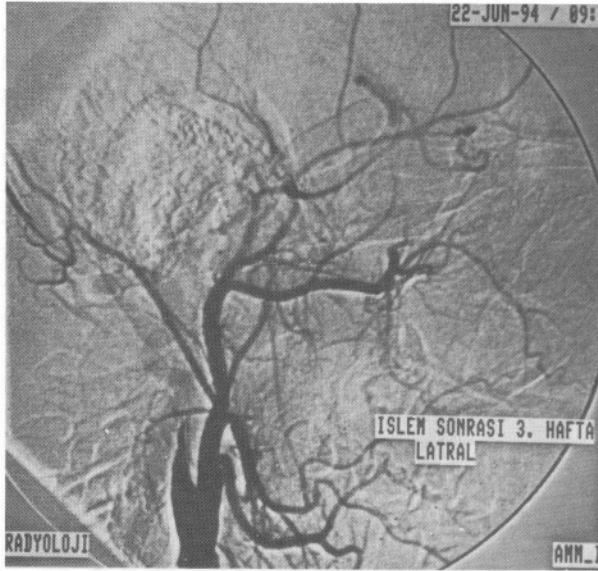
Bir ay sonra elde olunan anjiyografide defekti örten balonun kısmen yerinden oynadığı, fistülün tekrar önemli ölçüde açıklık kazandığı izlendi ve aynı seansta tekrar balon embolizasyon işlemine karar verildi. Hastaya işlemden önce MATAS testi yapıldı. Test sonucunda sağ İKA 5-30 dakika süresince oklüzyonunda elektroensefalografi değişikliği gözlen-



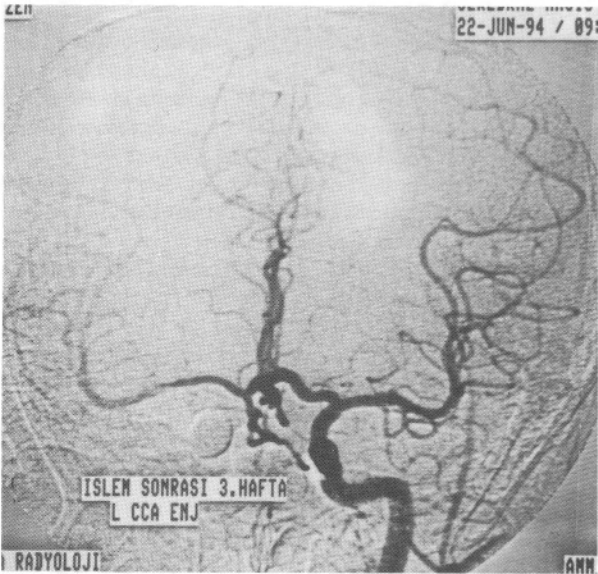
Resim 3 : İKA enjeksiyonu sonrasında Towne projeksiyonunda elde edilen arteriogramda fistül orifisinin tama yakın tıkandığı, İKA akımının korunduğu ancak minimal düzeyde fistül akımının sebat ettiği izlenmektedir.

medi. Hasta anjiyografi odasına alındı, bu arada çıkması olası komplikasyonlar için ameliyathanede hazırlık yapıldı ve embolizasyon işlemine başlandı.

Balonlar yüksek akım nedeniyle fistül orifisinde tutulmadıkları için öncelikle kavernöz sinüs, sfenoidal sinüs ve posterior etmoidal sinüsleri içine alan kavite dolduruldu. Kısmen şişirilmiş halde fistül orifisini örten son balon İKA lümenine doğru uzanım gösterdiği ve burada trombus oluşturma riski taşıdığı için, fistül orifisine değil bu seviyedeki İKA lümenine yerleştirildi ve tam şişirildi. Nörolojik incelemede hastanın İKA oklüzyonunu tolere etmesi ve kılavuz kateterden kontrast madde enjeksiyonunda fistülün doluş göstermemesi üzerine balon, taşıyıcı kateterden ayrıldı. İşlem sonrası karşı taraf ana karotid arter ve vertebral arter enjeksiyonlarında fistülün retrograd yolla da dolmadığı izlendi. Üç hafta sonra elde olunan kontrol anjiyografide (Resim 4 ve 5a,b) sağ İKA'nın tromboze olduğu, fistülün vertebro-baziller sistem ya da karşı taraf karotid arterden doluş göstermediği saptandı. 1 ay sonra yapılan nörolojik incelemede kemozisin tamamen düzeldiği, 3. kranial sinir fonksiyonlarında düzelme olduğu ancak 4. ve 6. sinir fonksiyonlarının düzelmediği görüldü. Hastanın sadece dışa ve aşağı içe bakışta diplopsi kalmıştı. Palpasyonla tril ve dinlemekle üfürüm kaybolmuştu. Halen sekiz aydır



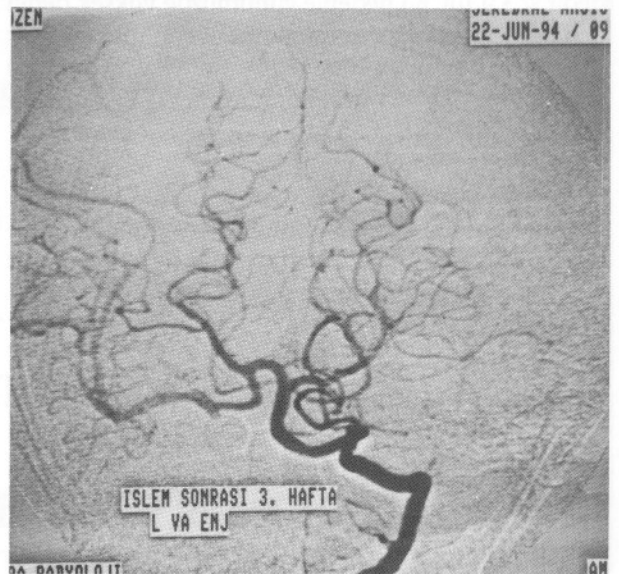
Resim 4 : İKA lümeni tıkandıktan 3 hafta sonra ana karotid arter enjeksiyonu ile lateral projeksiyonda elde olunan arteriogram. İKA'nın tromboze olduğu ve fistülün doluş göstermediği izlenmektedir.



Resim 5a, b : Towne projeksiyonunda sırasıyla karşı taraf ana karotid arter ve sol vertebral arter enjeksiyonu ile elde olunan arteriogramlar. Sağ orta ve anterior serebral arter ve dalları anterior komünikan ve sağ posterior komünikan arter aracılığı ile doluş göstermekte, fistül akımı izlenmemektedir.

ğnlukla İKA dallarından kanlanırlar. Direkt fistüller genellikle majör bir fasiyal ve kranioserebral travma sonucu İKA ile kavernöz sinüs arasında ortaya çıkan doğrudan bağlantı ile oluşur. İKA kavernöz sinüs içine girdiği ve çıktığı kısımlardan sabitleşmiştir ve travmanın blast etkisi ile bu iki orifis arasındaki bir düzeyde yırtılır (9). Kavernöz sinüs içindeki bir İKA anevrizmasının ruptürü başka bir olası nedendir. Fistüllerin semptomları pulsatil üfürüm, baş ağrısı, retro-orbital ağrı; klinik bulgular ise proptosis, kemozis, oftalmopleji, görme bozukluğu veya körlük ve nadiren serebral hemorajidir. KKF'yi tedavi etmek için başlıca endikasyonlar orbita içeriği ve görme fonksiyonlarını korumak ve bazen intihara bile neden olabilen pulsatil üfürümü ortadan kaldırmaktır. Bir kortikal ven aracılığı ile drenaj söz konusu olduğunda intrakranial hemoraji riski yüksektir (2). Estetik nedenler de tedavi için endikasyon oluştururlar.

Tedavide kullanılan cerrahi yöntemler küçümsenmeyecek oranda tromboembolik ve iskemik komplikasyon riski taşımaktadır (4). 1971'de Prolo ve



takipte olan hasta progresif klinik iyileşme göstermektedir.

### TARTIŞMA

KKF'ler direkt veya indirekt olabilir. İndirekt fistüller bazen İKA dallarından beslenmekle birlikte ço-

Hanberry tarafından KKF tedavisinde sabit balon kateteri kullanımının tarif edilmesinden sonra bu alanda girişimsel nörovasküler yöntemlerin kullanıldığı yeni bir dönem başlamıştır (7). Girişimsel nörovasküler yöntemlerle transarteriyel veya transvenöz yaklaşımla ayrılabilir balon veya diğer embolizan mad-

delerle fistül tıkanabilir (2,3,9). Bu olguda ilk aşamada İKA akımı korunacak şekilde fistül, ayrılabilir balon ile tıkanmış, işlem sonrası anjiyografide fistülün minimal doluş gösterdiği izlendi ve literatürde embolizasyon sonrası minimal doluş gösteren fistüllerin tromboze olabileceği bildirildiği için işlem sonlandırıldı (5). Ancak kontrol anjiyografide fistülün tromboze olmadığı ve balonun kavernöz sinüs içine yer değiştirdiği izlendi. İkinci aşamada kavernöz sinüs balonlarla doldurulduktan sonra fistül içine yerleştirilmesi planlanan son balon İKA lümenine taşıdığı ve bu konumda tromboemboliye neden olabileceği için; fistül içinde değil fistül orifisini de örtecek şekilde İKA lümeninde serbestleştirildi. Bu şekilde ipsilateral İKA akımı korunamamakla birlikte fistül tamamıyla tıkanmış ve 8 aylık takipte kinik ve radyolojik iyileşme izlenmiştir.

KKF'lerin tedavi amacıyla embolizasyonuna ilişkin pek çok çalışmanın sonuçları göstermektedir ki işlemlerin başarı oranları yüksek, mortalite ve morbidite oranları ise yüksek debili fistüllerin cerrahi girişim sonuçları ile karşılaştırıldığında kabul edilebilir düzeydedir (2,3,9,10). Bu nedenle günümüzde yüksek debili fistüller için direkt cerrahi girişim önerilmemektedir (1,6). Ayrıca endovasküler tedavinin lokal anestezi ile yapılabilmesi, hasta uyanık olduğu için sürekli nörolojik incelemeye olanak tanınması, masif hemoraji veya serebral iskemi ile seyreden akut KKF olgularında diagnostik anjiyografi sonrasında aynı aşamada uygulanabilir olması, işlem sırasında komşu kranial sinirleri ve vasküler oluşumları cerrahiye oranla daha az travmatize etmesi ve hastanede kalma süresini kısaltması gibi avantajlar vardır.

İşleme ilişkin olası komplikasyonlar ise kateter ve balon manüpolasyonlarına bağlı tromboembolik ve iskemik olaylar, şişmemiş haliyle balonun istem dışı serbestleşip serebral emboliye neden olması, uygun konumda şişirilip serbestleştirilmiş balonun sönmeye ya da yerinden oynaması sonucu psödoanevrizma oluşumu, kronik olgularda fistül kapandıktan sonra arteriyel kan akımındaki yön değişikliğinin serebral hemoraji veya ödeme sonuçlanmasıdır (3,8,11). Ayrıca işlemin uzun sürdüğü güç olgularda karotid artere aşırı miktarda kontrast madde enjeksiyonunun, işlemin yapıldığı taraftaki hemisferde kan-beyin bariyerinin yıkılmasına neden olabileceği Tolun ve arkadaşları tarafından bildirilmiştir (10). Yukarıda sayılan olası komplikasyonlar nedeni ile işlem, girişimsel nörovasküler yöntemler konusunda deneyimli bir ekip tarafından yapılmalıdır.

Sonuçta, ayrılabilir balon embolizasyonu KKF tedavisinde kabul görmüş bir tedavi yöntemidir. Tedavinin amacı görme duyusunu ve karotid kan akımını korumaktır. Olgumuzda olduğu gibi çabalara rağmen İKA kan akımı korunamıyorsa, komünikan arterlerin açık olduğu gösterilen hastada, deneme oklüzyonu sonrasında, İKA fistül düzeyinde tıkanarak KKF tedavi edilebilir. Endovasküler yolla KKF oklüzyonu nöroradyolog ve nöroşirürjiyenin işbirliğini gerektiren bir ekip çalışmasıdır. Komplikasyonlar iyi bilinmeli ve gerektiğinde açık cerrahiye gidilecek şekilde hazırlanmalıdır.

**Yazışma Adresi :** Dr. Murad Bavsek

Karanfil Sokak Beton Apt. No: 34/1,  
06640 Bakanlıklar, Ankara

### KAYNAKLAR

1. Day AL, Rhoton AL: Aneurysms and fistulae of the intracavernous carotid artery and its branches. Youmans JR (ED): Neurological surgery içinde, Philadelphia: WB Saunders Company, 1990, cilt 3, s. 1807-1830
2. Debrun GM: Carotid cavernous fistulas, Taveras JM, Ferrucci JT (EDS): Radiology: diagnosis-imaging-intervention. Revised ed içinde, Philadelphia: JB Lippincott Company, 1990, s. 1-11
3. Higashida RT, Halbach VV, Tsai FY, Norman D, Pribram HD, Mehringer CM, Hieshima GB: Interventional neurovascular treatment of traumatic carotid and vertebral artery lesions: results in 234 cases. AJR 153: 577-582, 1989
4. Hosobuchi Y: Carotid cavernous fistulas, Wilson C, Stein BM (EDS): Intracranial arteriovenous malformations içinde Baltimore: Williams & Wilkins, 1984, s. 246-258
5. Lasjaunias P, Berenstein A: Surgical neuroangiography. Part 2: Endovascular treatment of craniofacial lesions. New York: Springer-Verlag, 1987, s. 175-211
6. Mullan S: Fistulas and vascular malformations of the dura and dural sinuses, Apuzzo MLJ (ED): Brain surgery. London: Churchill Livingstone, 1993, cilt 3, s. 1117-1128
7. Prolo DJ, Hanberry JW: Intraluminal occlusion of a carotid cavernous fistula with a balloon catheter: technical note. J Neurosurg 35: 237-242, 1971
8. Scialla G, Vaghi A, Valsecchi F, Bernard L, Tonon C: Neuroradiological treatment of carotid and vertebral fistulas and intracavernous aneurysms: technical problems and results. Neuroradiology 24: 13-25, 1982
9. Svendsen P: The central nervous system. Allison DJ, Pettersson H (ED): Interventional Radiology içinde, Oslo: Nicer Institute, 1994, s. 289-316
10. Tolun R, Bahar S, Oban O: Detachable balloon treatment of direct carotidocavernous fistulae. Neuroradiology 33(Suppl): 555-557, 1991
11. Tsai FY, Hieshima GB, Mehringer CM, Grinnel V, Pribram HW: Delayed effects in the treatment of carotid-cavernous fistulas. AJNR 4: 357-361, 1983