

## KLİNİK ARAŞTIRMA

# Küçük Anevrizmalar Subaraknoid Kanamaya Neden Olmaz mı?

## Are Small Aneurysms Really Innocent?

METİN GÜNER, ÜNAL KİRİŞOĞLU, CENGİZ ÖZDEMİR, BÜLENT TEKİNSOY

Dokuz Eylül Üniversitesi Tıp Fakültesi Nöroşirürji (MG,ÜK,CÖ) ve Radyoloji (BT) Anabilim Dalı, İzmir

**Özet:** Kafa içi anevrizmalar, kanamaya yol açtıklarında ölüm oranları yüksek olan damarsal lezyonlardır. Literatürde çapları 5 milimetreden küçük anevrizmaların kanamaya yol açmadığı ve anjiyografiler ile izlenmeleri gerektiği bildirilmektedir. Kliniğimize subaraknoid kanama ile başvuran 23 olguda 5 mm'den küçük anevrizma saptanmıştır. Bu olgulardan elde edilen verilere göre küçük anevrizmaların kanamaya yol açarak ağır sonuçlar doğurduğu anlaşılmıştır. Özellikle çoklu anevrizmalarda, kanadığı kesin olarak bilinen anevrizmanın yanında masum gibi görünen ve 5 mm'den küçük anevrizmaların da kanayabileceği ve kanama riskini ortadan kaldırmak için bu anevrizmaların da kliplenmesi gerekmektedir. Sonuç olarak, 5 mm'den küçük anevrizmaların da anjiyografik olarak saptandıklarında ameliyat edilmesi gerektiği kanısındayız.

**Anahtar Sözcükler:** Kafa içi anevrizma, subaraknoid kanama

**Abstract:** Intracranial aneurysms are vascular lesions that may have fatal results when they rupture. In the literature there are controversies related to aneurysm size and the risk of rupture. Some authors recommend periodic follow up for patients who have aneurysms smaller than 5 mm. We reviewed our intracranial aneurysm series and determined that aneurysms smaller than 5 mm may rupture with catastrophic results. We therefore propose clipping of all aneurysms at any diameter whenever diagnosed.

**Key Words:** Intracranial aneurysm, subarachnoidal haemorrhage

## GİRİŞ

Kafa içi anevrizmalar sık rastlanan lezyonlar olup, görülme oranı nüfus içinde % 2-5 (7,9,12,18), otopsi serilerinde ise % 8 (8,17) olarak bildirilmektedir. Kanama oranı 11/10000/yıl (7,16) olarak değerlendirilmiştir. Semptom vermeyen sağlam anevrizmalarda duvarın yırtılma şansı % 0.5-2 iken semptomatik sağlam anevrizmalarda bu oran yıllık % 4'e çıkmaktadır. Yapılan otopsi çalışmalarında % 17'lere varan oranlarda küçük

anevrizma saptanmıştır (6,17). Literatür gözden geçirildiğinde, boyutları 0.4-1 cm arasında olan anevrizmaların duvarının yırtılması açısından daha yüksek risk taşıdığı bildirilirken (1,2,4,7,15) 5 mm'nin altındaki anevrizmalar için anjiyografik izlemlerin uygun olduğu önerilmektedir (1,7,9).

Bu geriye dönük çalışmada 5 mm'den küçük anevrizmaların doğal gidişinin konuyu irdeleyen makalelerdeki (1,15,16) gibi masum olup olmadığı gözden geçirilmiştir.

## GEREÇLER VE YÖNTEM

1986-1994 yılları arasında subaraknoid kanama (SAK) ile başvuran, anjiyografilerinde anevrizma saptanan 200 olgunun içinde 5 mm'den küçük anevrizması olan 23 olgu değerlendirmeye alındı. Olguların onunda (% 43.5) perkütan serebral anjiyografi yapılırken, onüçünde (% 56.5) "digital subtraction angiography" (DSA) uygulandı.

Hastaların anjiyografilerinde yapılan ölçümlerde antero-posterior, medial-lateral ve sefalo-kaudal çaplar içinde anevrizma boyutları en fazla 5 mm olanlar seçildi. Perkütan serebral anjiyografilerdeki ölçümlerde boyutları belli olan ve sürekli kullanılan malzemelerin (anjiyografi iğnesi gibi) ölçümlerinden yararlanıldı. DSA görüntülerindeki ölçümlerde ise DSA cihazının bilgisayar programında olan kaynak-görüntü-reseptör mesafesi/ nesne-görüntü-reseptör mesafesi oranını kullanan formül kullanıldı. Doğrulama için görüntü dahil seçici kateter görülen olgularda kateter çapı ölçüldü ve ölçümler uyumlu bulundu.

Hastalar yaş, cins, yakınma, anjiyografi, bilgisayarlı beyin tomografisi (BBT) bulguları, kliniğe giriş ve çıkıştaki nörolojik dereceleri ve tekrar kanama oranları açısından değerlendirildi.

## SONUÇLAR

Hastaların genel özellikleri Tablo I 'de gösterilmiştir. Yirmiüç olguluk serinin onüçü (% 56.5) kadın, onu (% 43.5) erkekti. Yaş ortalaması 47.2 yıl (26-72) olarak belirlendi. Hastaların hepsi SAK kliniği ile başvurdu. Geliş şikayetleri arasında 20 (% 87) hastada baş ağrısı, 8 hastada (% 34.7) bilinç kaybı, 1 hastada (% 4) epileptik nöbet ve 5 hastada (% 21.7) fokal nörolojik bulgu saptandı (Tablo II). Hastalara SAK tanısı BBT veya lomber ponksiyon (LP) ile konuldu. Hepsinin serebral anjiyografileri yapıldı. On (% 43.4) hastaya perkütan serebral anjiyografi yapılırken, onüç (% 56.6) hastaya da DSA uygulanarak anevrizmaları tespit edildi. Anevrizma yerleşimleri Şekil 1'de gösterilmiştir. Üç olgunun (% 13) anjiyografilerinde birden çok anevrizması olduğu tespit edildi. Bir olgumuzun (no. 4) BBT ve DSA'sı Şekil 2 ve 3'te gösterilmiştir.

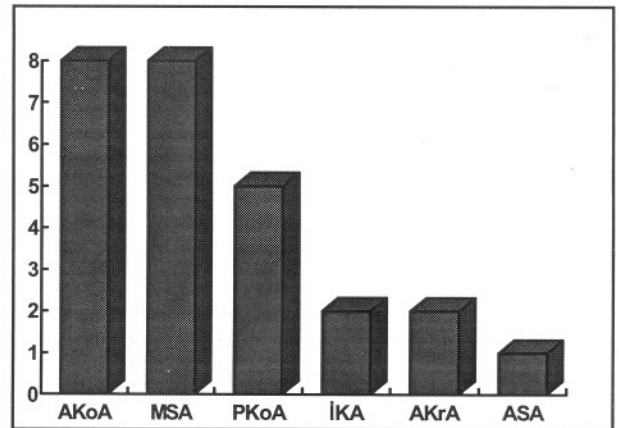
Anjiyografilerde yapılan ölçümlerde anevrizma çaplarının yanı sıra internal karotid arter (İKA) çapları da belirlendi. İntrakavernöz İKA çapları 2.2-5.7 mm arasında olup, ortalama 4.07

Tablo I : Olguların Özellikleri

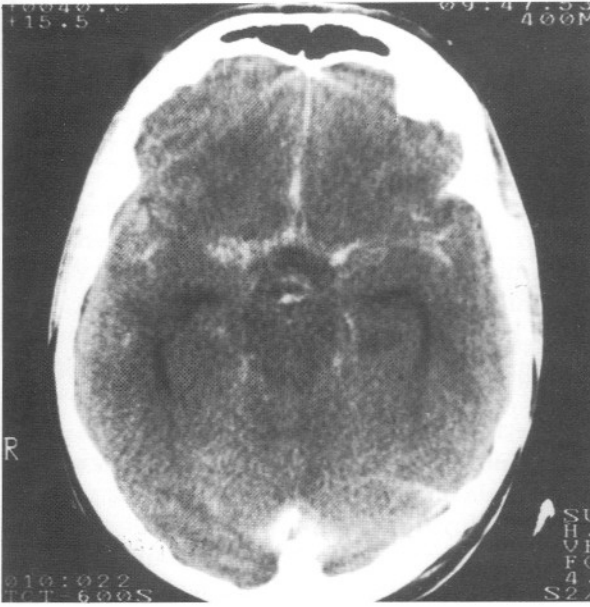
Olgu	Yaş/Cins	WFNS	Fisher	GSO	Sonuç
1	46/K	I	III	5	
2	62/K	IV	IV	1	Ameliyat öncesi tekrarlayan kanama
3	57/E	IV	IV	3	
4	44/E	I	II	5	
5	27/K	I	II	5	
6	58/K	I	II	5	
7	68/K	III	IV	2	
8	59/E	III	II	2	Tedaviyi reddetti
9	42/E	I	I	5	
10	51/K	I	IV	1	Ameliyat öncesi tekrarlayan kanama
11	71/K	I	I	5	
12	51/E	I	II	5	
13	53/E	I	IV	4	
14	44/K	IV	IV	4	
15	36/E	I	II	4	
16	48/K	I	I	5	
17	32/K	II	II	5	
18	57/K	III	III	1	Ameliyat öncesi tekrarlayan kanama
19	48/E	I	III	5	Ters yerleşim
20	55/K	I	IV	1	Ameliyat öncesi tekrarlayan kanama
21	53/E	I	III	5	
22	53/K	III	IV	5	
23	44/E	I	I	5	

Tablo II: Olguların Yakınmaları

Yakınma	Olgu sayısı
Baş ağrısı	20 (%87)
Bilinç yitimi	8 (%34)
Fokal nörolojik bulgu	5 (%21.7)
Baş dönmesi	3 (%13)
Bulantı-kusma	2 (%8.6)
Epileptik nöbet	1 (%4.3)



Şekil 1: Yerleşimlerine göre anevrizmaların dağılımları. Olguların üçünde çift anevrizma vardır. (AKoA:anterior kommunikan arter, MSA:orta serebral arter, PKoA: posterior kommunikan arter, İKA:internal karotid arter, AKrA:anterior koroidal arter, ASA:anterior serebral arter)



Şekil 2: Bir olguda (no. 4) BBT'de Sylvian sisternalarda kanama görülmektedir.

mm'dir. Anevrizma boyutları İKA ile karşılaştırıldığında anevrizmaların İKA'den küçük olduğu görüldü.

Hastaların giriş nörolojik dereceleri *World Federation of Neurosurgical Societies* (WFNS) derecelendirme ölçeği ile, çıkışları ise Glasgow Sonuç Ölçeği (GSO) ile değerlendirildi. Ondört hasta derece I, iki hasta derece II, üç hasta derece III ve dört hasta derece IV olarak başvurdu.

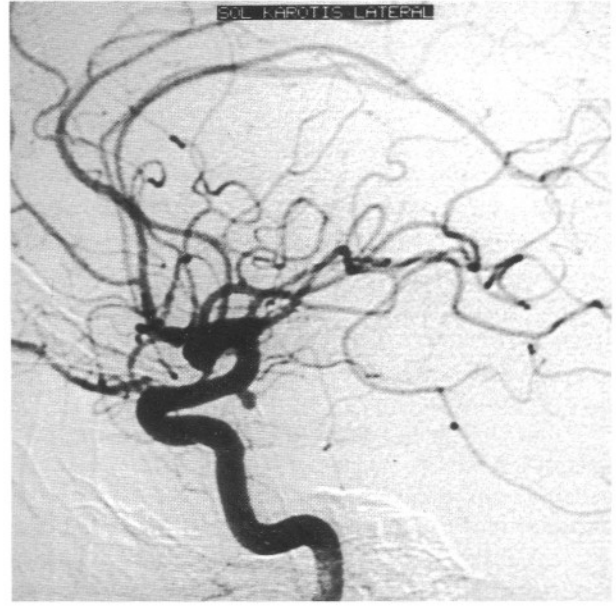
Altı hasta ameliyat edilemedi. Bunlardan dördü tekrarlayan kanama sonrası öldü, bir olguda anevrizma nörolojik bulgularla ters yerleşimde (karşı kavernoöz sinüs) olduğundan, diğer bir olgu ise cerrahi tedaviyi kabul etmediğinden ameliyat edilemedi. SAK geçiren bu olguların hepsinde birer anevrizma vardı.

Serimizde ameliyat öncesi ölüm oranı 4 olgu ile % 17.3 olup hepsi tekrar kanayan olgulardır.

Bilgisayarlı tomografi bulguları Fisher sınıflamasına göre değerlendirildi. Buna göre dört hasta Fisher I, yedi hasta Fisher II, dört hasta Fisher III, sekiz hasta da Fisher IV olarak değerlendirildi.

### TARTIŞMA

Kafa içi anevrizmaların kendiliğinden yırtılmalarının sonucu genellikle dramatik olup



Şekil 3: Bir olguda (no. 4) DSA'da internal karotid arterde küçük anevrizma görülmektedir.

(7,14,15), ilk ay içerisinde % 50'nin üzerinde ölümlerle sonuçlanmaktadır (15). Semptom vermeyen anevrizmalarda yıllık yırtılma riski % 0.5-2'den daha az iken semptomatik sağlam anevrizmalarda bu risk % 4'lere ulaşmaktadır (12,13,17).

Anevrizmaların kanamalarına etki eden faktörler ve yine rastlantısal olarak veya nedene yönelik araştırma esnasında tespit edilen kanamamış anevrizmaların doğal gidişi ile ilgili birçok çalışma ve bunların sonuçları yayımlanmıştır (10,15,16).

Hangi anevrizmaların kanamaya eğilimli olduğunu tahmin etmek zordur. Anevrizma duvarının yırtılmasını belirleyen unsurlar arasında en belirginini birçok araştırmacıya göre anevrizmanın boyutudur (7,8,9,15). Lezyonların boyutları ise tahmin edilemeyecek oranda değişebilmektedir. Bazılarının erken kanamalarına karşın bazı anevrizmalar da değişik zaman devreleri içerisinde dev boyutlara ulaşabilmektedir (1,7,11,12).

Anevrizmaların doğal gidişi ile ilgili 6368 olguluk ortak çalışmada anevrizma duvarının yırtılması için kritik boyut 10 mm olarak saptanmıştır (9). Mayo Kliniği'nin sağlam sakküler kafa içi anevrizmaların doğal gidişinin gözden geçirildiği çalışmasında çapı 10 mm'nin altında olan anevrizmaların hiçbirinin kanamadığı görülmüştür (12). Wiebers ve ark.'nın (17) 65 olguluk 81 anevrizma içeren serisinde ise 10 mm altındaki 44 anevrizmanın

hiçbirinin kanamadığı, 10 mm üzerindeki olguların ise sekizinin kanadığı bildirilmiştir. Locksley'in (8) 19 olgusunun 5-12 yıl arası takiplerinde 7 mm üzerindeki 8 olgunun SAK sonucu öldüğü bildirilmektedir. Yine bazı serilerde gerek anjiyografik gerekse otopsi bulgusu olarak anevrizma duvarının yırtılması için kritik boyut 8 mm olarak belirlenmiştir (3,11,13). Bu serilerin genel yorumu anevrizmanın kanaması açısından kritik boyut üzerindekiilerin hemen kliplenmesi (1,10,12,15), diğerleri için beklenebileceği ve anjiyografik takiplerinin yapılabileceği yönündedir.

Ferguson (5,6), anevrizmaların oluşum ve gelişimine etki eden fizik unsurlarla ilgili çalışmalarında özellikle bifurkasyon noktalarında damar duvarının hemodinamik gerginliğe çok fazla maruz kaldığı ve bu etki ile internal elastik zar hasarı oluştuğu, elastin ve kollajendeki dejeneratif değişikliklerle duvarın zayıfladığı ve türbülansın lezyonun gelişimine neden olduğunu belirlemiştir. Büyüme arttıkça duvar birincil olarak kollajen dokudan oluşur ve yırtılmaya eğilimli ince alanlar gelişir (17). Yırtılma anevrizma duvarındaki gerginlikle doğru orantılıdır (14).

Otopsi çalışmalarında da minik anevrizmalarda internal elastik tabakadaki değişiklikler gösterilmiştir (17). Yine cerrahi deneyimler ana damardan ince anevrizma boynuna geçişin ani bir şekilde olduğunu göstermiştir.

Anevrizma dinamiği ile ilgili olarak sinefaz kontrast manyetik rezonans (MR) anjiyografi ile yapılan çalışmalarda duvarı yırtılan anevrizmalarda en az bir boyutta 1-1.5 mm'lik genişleme saptanmış ve bunun anevrizma hacminde belirgin bir artışa neden olduğu gösterilmiştir (9). Bu, sistemik basınçtaki değişikliklerin anevrizma duvarına yansıdığını net olarak göstermektedir ve sistemik basınçtaki ani artışlar anevrizma çapı küçük olsa bile kanamaya neden olabilmektedir.

Anevrizmaların büyüme hızını tahmin etmek güçtür ve birkaç ay ile yıl arasında değişebilmektedir. Barth ve Tribolet (3) küçük bir anevrizma iken 11-23 yıl arası yetersiz tedavi veya takip edilerek dev boyutlara ulaşan üç olgu yayınlamışlardır. Schievink ve ark. (13) daha önce tanı almış 5 mm'den küçük ve sağlam üç anevrizmanın büyüyen veya büyümeden kanadığını göstermişlerdir.

Kliniğimize SAK ile başvuran olgular arasından ikiyüzünün anjiyografileri tarandı. Bu

olgular arasında yirmiyükünün anevrizma boyutu 5 mm'den küçüktü. Üç olguda ikişer adet küçük anevrizma saptandı. Olguların hepsi SAK ile kliniğimize başvurmuş ve BBT veya LP ile tanı konmuştur. Toplam 6 olgu (% 24) GSÖ puanı 1 veya 2 ile çıkmıştır. Anevrizmalarda 7 veya 10 mm gibi kanama açısından kritik boyut öne süren serilerle serimizdeki % 16 olan 5 mm altındaki anevrizma oranı birbiri ile uyum göstermektedir. Ayrıca yapılmış olan ölçümlerde anevrizmaların çapları kadar İKA'in çap ortalamaları da yine literatürde yapılmış olan çalışmalar ile uyum göstermektedir (17).

Sonuçlarımız 5 mm'den küçük anevrizma olgularında anevrizma duvarının yırtılma şansının yüksek olduğunu ve sonuçları itibarı ile ve hiç de takip edilmesi önerilebilecek masum bir grup olmadığını ortaya koymaktadır. Kanamadan önce saptanabilen anevrizmalarda cerrahi diseksiyon çok daha kolay, ameliyatta kanama riski daha az ve kliplene daha kolaydır. Ölüm oranı ve sakat kalma oranı % 3'lere düşebilmektedir (7,10).

Semptom veren veya vermeyen anevrizmaların boyutu küçük dahi olsa masum olarak kabul edilmeyip cerrahi girişimle tedavi edilmesi gerektiğini düşünmekteyiz.

**Yazışma adresi:** Dr. Metin Güner  
DEÜTF Hastanesi  
Nöroşirürji ABD  
35330 İnciraltı, İzmir  
Tel : (232) 277 7777 / 3300  
Faks: (232) 259 6690

## KAYNAKLAR

1. Allcock JM, Canham PB: Angiographic study of the growth of intracranial aneurysms. J Neurosurg 45:617-621, 1976
2. Austin GM, Schievink WI, Williams R: Controlled pressure-volume factors in the enlargement of intracranial aneurysms. Neurosurgery 24:722-730, 1989
3. Barth A, Tribolet N: Growth of small saccular aneurysms to giant aneurysm; presentation of three cases. Surg Neurol 41:277-280, 1994
4. Drake CG: Giant intracranial aneurysms: experience with surgical treatment in 174 patients. Clin Neurosurg 26:12-95, 1979
5. Ferguson GG: Turbulance in human intracranial aneurysms. J Neurosurg 33:485- 497, 1970
6. Ferguson GG: Physical factors in the initiation, growth and rupture of human intracranial saccular aneurysms. J Neurosurg 37:666-677, 1972

7. Kassel NF, Torner JC: Size of intracranial aneurysms. *Neurosurgery* 12:291-297, 1983
8. Locskley HB: Natural history of subarachnoid hemorrhage, intracranial aneurysms and arteriovenous malformations. *J Neurosurg* 25:321-368, 1980
9. McCormick WF, Acosta-Rua GJ: The size of intracranial saccular aneurysms; an autopsy study. *J Neurosurg* 33:422-427, 1970
10. Meyer FB, Huston J, Riederer SS: Pulsatile increases in aneurysm size determined by cinephase-contrast MR angiography. *J Neurosurg* 78:879-883, 1993
11. Salazar JL: Surgical treatment of asymptomatic and incidental intracranial aneurysms. *J Neurosurg* 53:20-21, 1980
12. Sarvar M, Batnitzky S, Schechter MM: Growing intracranial aneurysms. *Radiology* 120:603-607, 1976
13. Schievink WI, Piepgras DG, Wirth FR: Rupture of previously documented small asymptomatic saccular intracranial aneurysms. *J Neurosurg* 76:1019-1024, 1992
14. Solomon RA, Correl JW: Rupture of a previously documented asymptomatic aneurysm enhances the argument for prophylactic surgical intervention. *Surg Neurol* 30:321-323, 1988
15. Steiger HJ: Pathophysiology of development and rupture of cerebral aneurysms. *Acta Neurochir (Wien) Suppl* 48:1-57, 1990
16. Wiebers DO, Whisnant JP, O'Fallon WM: The natural history of unruptured intracranial aneurysms. *N Eng J Med* 304:696-698, 1981
17. Wiebers DO, Whisnant JP, Sundt TM Jr: The significance of unruptured intracranial saccular aneurysms. *J Neurosurg* 66:3-29, 1987
18. Yaşargil MG: *Microneurosurgery*, cilt 2, Stuttgart-New York: Georg Thieme Verlag, 1984, 386 s.