

Ameliyat Sırasında Omurilik Monitörlemesi

Intraoperative Spinal Cord Monitoring

MEHMET ZİLELİ, ERDAL COŞKUN, BERNA ZİLELİ

Ege Üniversitesi Tıp Fakültesi Nörolojik Cerrahi Anabilim Dalı, İzmir (MZ, BZ),
Pamukkale Üniversitesi Tıp Fakültesi Nörolojik Cerrahi Anabilim Dalı, Denizli (EC)

Özet: Bu çalışmada omurilik ve omurga cerrahisi sırasında evoked potansiyel monitörlemesi uyguladığımız 32 olguluk bir klinik serinin sonuçları sunulmaktadır. Dokuz hastada intramedüller tümör, 5 hastada intradural ekstramedüller tümör, 5 hastada ekstradural tümör, 6 hastada servikal spondilolitik miyelopati, 6 hastada gergin omurilik sendromu, 1 hastada torakal disk hernisi mevcuttu. Tüm hastalarda tibial ve median sinir uyarımı ile kortikal SEP'ler (Somatosensoryel Evoked Potansiyel), 29 hastada ayrıca spinal SEP'ler elde edildi. Dura açılmışsa intradural, açılmamışsa ekstradural kayıtlar yapıldı. yirmibir olguda intraoperatif E' ler (Evoked Potansiyel) değişmedi, 9 olguda kötüleşti. Postoperatif erken dönemde klinik tablo 24 olguda değişmedi, 1 olguda düzelme gösterdi, 8 olguda ise kötüleşme gösterdi. iki yanlış negatiflik, 3 yanlış pozitiflik, 6 doğru pozitiflik elde edildi. Kauda-konus patolojilerinde anal sfinkter uyarımlı SEP'ler daha anlamlı sonuçlar verdi. Bir olguda kısa süreli kötüleşmeye cerrahin yanıt vermesiyle SEP'ler düzeldi. Genel olarak nörolojik defisiti olan hastaların monitörlenmesi, skolyoz cerrahisi gibi defisitsiz olguların monitörlenmesinden daha zor olmaktadır. Bu olgularda zaten bozuk olan kortikal SEP'ler ameliyat sırasında ciddi dalgalanmalar gösterebilmektedir. Ancak spinal SEP'lerin kaybı ya da bozulması nörolojik defisitinin bir göstergesi olup, mutlak uyarı kriteri olarak kabul edilmelidir.

Anahtar Kelimeler: Omurilik monitörlenmesi, somatosensoryel evoked potansiyeller, omurilik potansiyelleri, pudendal SEP

Abstract: This study presents a clinical series with 32 cases that have evoked potentials monitoring during spine and spinal cord surgery. Clinical diagnosis was intramedullary tumors in 9 patients, intradural extramedullary tumors in 5 patients, extradural tumors in 5 patients, cervical spondylotic myelopathy in 6 patients, tethered cord syndrome in 6 patients, thoracic disc herniation in one patient. All of the patients were monitored with cortical SEPs (Somatosensory Evoked Potentials) by tibial and median nerve stimulation, 29 patients were additionally monitored with spinal SEPs. In case the dura was opened, subdural recordings were done, otherwise epidural recordings were done. Intraoperative SEPs did not change in 21 patients, and worsened in 9 patients. Postoperative evaluation showed that clinical deficits did not change in 24 cases, progressed in one patient, deteriorated in 8 patients. We reported 2 false-negative, 3 false-positive, 6 true positive monitoring. SEPs with anal sphincter stimulation were more sensitive for monitoring of lesions in cauda and conus region. Since the surgeon reacted promptly to wave loss in one patient, SEPs were recovered during operation. In conclusion, monitoring of the patients with neurological deficits is harder than the patients without deficits such as scoliosis surgery. We noted serious fluctuations in already hampered base line activity of cortical SEPs in these patients. However, worsening or loss of spinal SEPs reflects the function of neurologic deficits, and should be considered as an absolute warning criteria.

Key Words: Spinal cord monitoring, somatosensory evoked potentials, spinal cord potentials, pudendal SEP

GİRİŞ

Omurilik ve omurga cerrahisi, kanal içinde ve kanal çevresinde yer alan kıymetli yapıların, omurilik ve köklerin zedelenmesine yol açabilir. Omurilik ve

kök hasarı, bu yapılara kompresyon, kontüzyon ile veya omurilik kan akımının bozulması ile olabilir. Sonuçta istenmeyen bir nörolojik morbidite gelişecektir.

Nörolojik morbidite riski bazı ameliyatlarda daha yüksektir. Bunlar arasında omurgaya düzeltici kuvvetler uygulamak gereken skolyoz ameliyatları, omurilik çevresinde ve içinde onu çok sıkıştıran ve ezen bir tümörün çıkarılması gereken ameliyatlar sayılabilir. Bu ameliyatlar sırasında uygulanan genel anestezi teknikleri, nörolojik fonksiyonu izlemeyi zorlaştırır. Bu amaçla skolyoz cerrahları yıllarca "uyandırma testi" uygulamışlardır (8,11). Ameliyatın belli bir döneminde hastayı uyandırıp bacaklarını oynatmasını istemek şeklinde özetlenebilecek bu test hem uygulaması zor, hem de bazı sakıncaları olan bir testtir. Ayrıca testin uygulanma süresi cerrahın nörolojik morbiditeyi önlemek için önlem almasını engelleyebilecek uzun bir gecikmeye de yol açabilmektedir.

Uyandırma testinin bu sakıncaları nedeniyle elektrofizyolojik monitörleme teknikleri kullanılmaya başlanmıştır. Bu amaçla elektrofizyologların 1960'lı yıllardan beri iyi bildiği "somatosensoryel uyarılmış potansiyeller" (somatosensory evoked potentials=SEP) kullanılmaya başlanmıştır (7). Omuriliğin dorsal kolonundaki duyu traktuslarının bütünlüğünü gösteren bu test eğer kortikal kayıtlamalarla uygulandıysa "kortikal SEP", direkt omurilik üzerinden alınan kayıtlamalarla uygulandıysa "omurilik potansiyeli" (spinal cord evoked potentials=SCEP; spinal somatosensory evoked potentials=SSEP) adı verilmiştir (6,9,12, 14,18,20,23,24,26,33). Eğer aynı segmentteki bir periferik siniri uyarıp omurilikten yanıtlar kayıtlandıysa -örneğin median sinir uyarımı ile servikal omurilikten kayıt- "segmental omurilik potansiyeli" (segmental spinal cord evoked potentials=sSCEP), daha kaudal periferik sinirler veya kökler uyarılıp rostral omurilikten kayıtlandıysa,örneğin kauda liflerini uyarıp servikal omurilikten kayıt- "konduktif omurilik potansiyeli" (conductive spinal cord evoked potentials=cSCEP) adı verilmiştir (26). Daha çok Japon çalışmacılar direkt omuriliği uyarıp yine omurilikten kayıtlamalar yapmışlardır (14,21,22).

Daha sonraki yıllarda SEP ve varyantları daha çok dorsal kolon fonksiyonunu izlediğinden ve SEP'leri bozulmaksızın paraplejik olan hastalar olduğundan (2,10,15), piramidal traktusun monitörlenmesi için "motor uyarılmış potansiyel" (motor evoked potentials=MEP) teknikleri geliştirildi (13,16,25,27,30-32). Motor korteks uyarılması ile MEP monitörlemesi anestezi altında daha zor olduğundan SEP tekniklerinin yerini tam olarak alamadı (27).

Bu çalışma, kliniğimizde riskli ameliyatlarda

kortikal SEP ve omurilik potansiyelleri ile uyguladığımız omurilik monitörlemesi deneyimimizin sonuçlarını sunmak amaçındadır.

GEREÇ VE YÖNTEM

Hastalar: Ege Üniversitesi Tıp Fakültesi Nörolojik Cerrahi Kliniğinde 1992-1995 yılları arasında omurilik ve omurga cerrahisi uygulanan 32 hastanın ameliyatı sırasında evoked potansiyellerle monitörleme yapılmıştır. Monitörleme uygulanan hastaların ameliyat öncesi tanuları Tablo I de, nörolojik tabloları, cerrahi lokalizasyonları ve uygulanan cerrahi girişimler ise Tablo II de gösterilmiştir. Bu çalışma için hastanın kliniğini, patolojisini, ameliyat ve anestezi tekniğini, elde edilen yanıtların klinik değişim ile korelasyonunu özel bir form kullanarak kaydettik.

Hastaların 19'u erkek, 13'ü kadındır. Yaşları 4 ile 71 arasında değişmektedir. İzlem süresi 6 ay ile 7 yıl arasında değişmektedir.

Monitörleme yalnızca ciddi nörolojik risk taşıyan olgulara yapılmıştır. Her olguya ameliyat öncesi günlerde bilateral median SEP ve tibial SEP kayıtları yapılmış, anlamlı SEP alınmayan hastalara monitörleme yapılmamıştır. Ayrıca teknik nedenlerle ameliyat sırasında anlamlı SEP elde edilemeyen olgular da çalışmadan çıkarılmıştır. Monitörlemeye

Tablo I: Monitörleme uygulanan hastaların ameliyat öncesi tanuları

Patolojik Tanılar	N
İntramedüller tümörler	9
Glioblastoma	1
Astrositoma	5
Ependimoma	2
Dermoid tümör	1
İntradural ekstrapomedüller tümörler	5
Nörinom	3
Meninjiom	1
Dermoid tümör	1
Gergin omurilik sendromu	6
Lipom	3
Kalın filum terminale	1
Lipom ve kalın filum terminale	1
Diastematomiyeli	1
Ekstradural patolojiler	12
Tümör	5
Servikal spondilolitik miyelopati	6
Torakal disk hernisi	1
Toplam	32

Tablo II: Hastaların nörolojik tabloları, cerrahi lokalizasyonları ve uygulanan cerrahi girişimler

Nörolojik Tablo	N
Kuadriparezi	8
Paraparezi	13
Hemiparezi	4
Diparezi	1
Brakialji	4
Bulgu yok	2
Lokalizasyon	N
Kranyoservikal bileşke	3
Servikal	14
Torakal	8
Lomber	7
Cerrahi girişim	N
Anterior girişim	9
Posterior girişim	23

alınan olgularda aranan koşullar Tablo III'te görülmektedir.

Ayrıca tüm hastalara ameliyat öncesi ve ameliyat sonrası dikkatli nörolojik muayene yapılmış ve bu bulgular elektrofizyolojik verilerle karşılaştırılmıştır.

Kayıt Koşulları: Kayıt için Phasis marka 4 kanallı uyarılmış potansiyel cihazı (ESAOTE, Floransa, İtalya) kullanılmıştır. Uyarı için el bileğinde median sinir, ayak bileğinde ise posterior tibial sinir kullanılmıştır. Uyarı için motor eşiğin 1.5 katı oranında yaklaşık 10-20 mA şiddette, 0.1 ms süreli kare dalgalar kullanılmıştır. Uyarı frekansı 3,2-5,1 Hz olarak tutulmuştur. Amplifikatör duyarlılığı 10-50 μ V/div, filtre sınırları 30-3000 Hz, ortalama sayısı: 50-500 olarak seçildi.

Kortikal SEP'ler için kayıtlar sensoryel kortekse uyan kranial noktalardan, saçlı deriden

Tablo III: Monitörlemeye alınan olgularda aranan koşullar

Monitörlemeye alınan olgularda aranan koşullar
1- Omuriliğin cerrahi girişim sırasında ciddi risk altında olduğu hastalar
2- Uygun uyarı ve kayıtlama yeri olan hastalar
3- Ameliyat öncesi güvenli ve tekrarlanabilir uyarılmış yanıtları olan hastalar
4- Cerrah, anestezi ve monitörleme ekibinin uyumlu çalışacağı ameliyatlar

yapıldı. Median SEP (mSEP) için C3' veya C4' negatif, Fpz pozitif, tibial SEP (tSEP) için Cz' negatif, Fpz pozitif elektrod dipolleri kullanıldı. Velcro bandaj şeklindeki bir toprak elektrod ekstremitenin proksimaline yerleştirildi. Kortikal kayıtlamalarda mSEP için 50 ms, tSEP için 100 ms tarama süresi kullanıldı.

Median SEP için kayıtlar Erb noktasında brakial pleksustan (N9), C2 spinöz çıkıntısı üzerinde servikal omurilikten (N13), saçlı deride somatosensoryel korteksten (N20) yapıldı.

Tibial SEP için kayıtlar L1 spinöz çıkıntısı üzerinde lumbosakral pleksustan (N21), C2 spinöz çıkıntısı üzerinde servikal omurilikten (N29), saçlı deride somatosensoryel korteksten (P40) yapıldı.

Omurilik potansiyelleri (SSEP) için daima ameliyatın ileri evrelerinde açılan omurga segmentine epidural veya intradural elektrod yerleştirildi. Dura açıldı ise intradural kayıtlamalar tercih edildi. İntradural veya intramedüller cerrahi yapılacaksa daima rostral ve kaudal omurilik üzerinden simultan kayıtlar yapıldı. Bu kayıtlar için Medelec epidural elektrod kiti kullanıldı. Bunun 1,5 mm çapındaki elektrod ucu aktif (negatif) elektrod olarak seçildi (=psödounipolar kayıtlama). Paraspinal kaslara konan bir iğne elektrod referans olarak seçildi. Omurilik potansiyelleri kortikal potansiyellerle eş zamanlı kayıtlanmıyorsa 10-20 ms tarama süresi ve 5,1-7,3 Hz stimulus frekansları kullanıldı.

Pudental SEP kauda ve konus cerrahisinde penis, klitoris veya anüs uyarımı ile elde edildi. Erkeklerde penis çevresine sarılan bir halka elektrod, kadınlarda klitoris üzerine yerleştirilen 2 cm uç açıklığı olan bir yüzeyel elektrod kullanıldı. Bazı olgularda anüse yerleştirilen özel yapım bir elektrod stimülasyon için kullanıldı. Bunların hepsi pudental SEP başlığı altında incelendi.

Kortikal SEP (median veya tibial sinir uyarımı ile saçlı deriden kayıt) 32 olguda, spinal SEP (SSEP) (median veya tibial sinir uyarımı ile omurilikten-epidural veya intradural kayıt) 29 olguda, pudental SEP (anal, penil, klitoral uyarı ile omurilikten ve saçlı deriden kayıt) 5 olguda kayıtlandı (Tablo IV).

Anestezi sırasında halotan, nöroleptik ve NO₂ kullanıldı. Nöromusküler blokaj için genelde tracrיום veya norcuran kullanıldı. Anestezi indüksiyonunu takiben değerlendirmeye uygun yanıtlar elde edilemeyen olgular da çalışmaya katılmadı. Anestezi ekibi ile sürekli kooperasyon

kurularak ciddi metabolik değişikliklerin (hipotansiyon, kan gazlarında düşme, hastanın anestezi derinliğinin değişmesi) anında fark edilmesi ve potansiyelleri etkilememesi sağlandı.

Olgularda amplitüdde %50 azalma, latanstta %10 uzama veya dalgaların tamamen kaybolması uyarı kriteri olarak kabul edildi (Tablo V). Kortikal yanıtlarda değişikliğe spinal EP değişiklikleri eşlik ettiği zaman anlamlı kabul edildi. Tüm monitörlenilen olgularda biyolojik kontrollerin olmasına –torakal omurilik cerrahisinde mSEP kayıtlanması; servikal omurilik cerrahisinde tibial uyarım, kaudal omurilikten kayıt gibi- özen gösterildi. Potansiyel değişikliği demek ve cerrahı uyarmak için biyolojik kontrollerin sağlıklı olarak elde ediliyor olmasına özen gösterildi.

Yanıtlar ameliyat sırasında bilgisayarın hard-

Tablo IV: Kayıt şekilleri

EP modalitesi	n
Kortikal SEP (median veya tibial sinir uyarımı ile saçlı deriden kayıt)	32
Spinal SEP (median veya tibial sinir uyarımı ile omurilikten-epidural veya intradural kayıt)	29
Pudental SEP (anus, penis, klitoris uyarımı ile omurilikten ve saçlı deriden kayıt)	5

Tablo V: SEP monitörlemesinde kullandığımız uyarı kriterleri.

SEP Uyarı Kriterleri	
Amplitüd azalması	>%50
Latans uzaması	>%10
veya	>1.5 ms
Santral iletim zamanı uzaması	>%25

diskine kaydedildi, ameliyat sonrası dönemde kağıda basıldı, mevcut çalışmanın protokolünü içeren formlarla birlikte dosyalandı. Hard diskteki kayıtlar diskere kopyalanarak saklandı. Elde edilen yanıtlar ile klinik arasındaki ilişkiye göre değerlendirme yapıldı.

SONUÇLAR

Monitörleme için hazırlanan hastaların yaklaşık %20 si ameliyathanede monitörülenememiştir. Bu hastalarda anestezi öncesi SEP alınmasına rağmen anestezi uygulandıktan sonra veya koter, monitör gibi elektrikli aygıtların yerleştirilmesinden sonra SEP alınamamaş veya çok düşük amplitüdlerle alınmıştır. Bu olgular çalışmadan çıkarılmıştır.

Kayıtlama sırasında elde edilen yanıtlar nöromusküler bloktan etkilenmemiştir. Ancak operasyon sırasında anestezi monitörleme için veya çeşitli amaçlarla kullanılan elektrikli aygıt sayısı arttıkça oluşan artefakt sayısı artmıştır. Hastanın çok iyi topraklanmasına rağmen bu durumlarda her zaman güvenilir yanıt elde edilememiştir.

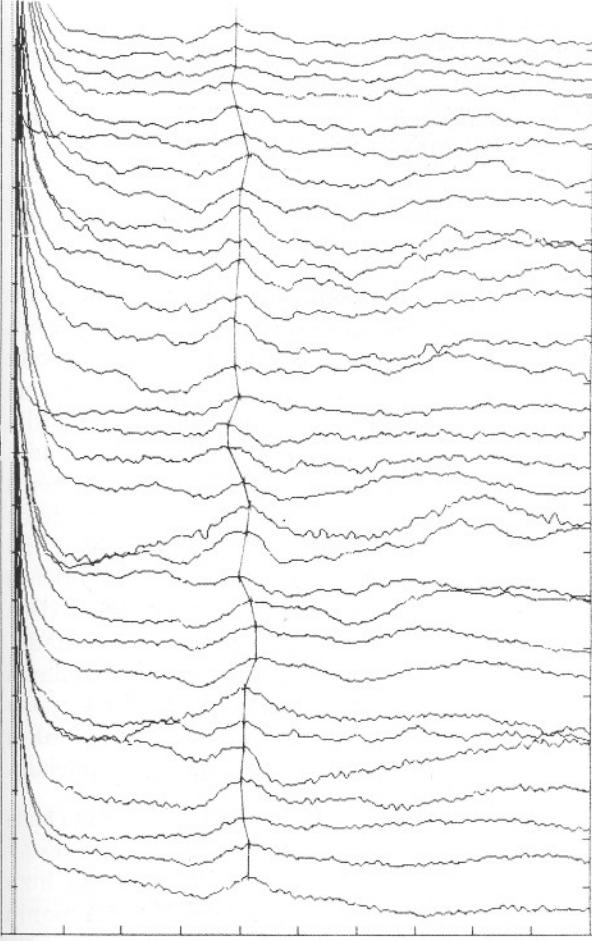
Sonuçları değerlendirirken negatiflik ve pozitiflik gibi deyimler kullandık. Negatiflik ile SEP'lerde bozulma olmamasını, pozitiflik ile SEP'lerde bozulma olmasını anlıyoruz. Buna göre doğru negatiflik (SEP'lerin değişmemesi, postoperatif nörolojik değişiklik te olmaması) 21 olguda (%65,6), doğru pozitiflik (SEP'lerin bozulması, postoperatif nörolojik kötüleşme olması) 6 olguda (%18,7), yanlış negatiflik (SEP'lerin değişmemesi, postoperatif nörolojik kötüleşme olması) 2 olguda (%6,2), yanlış pozitiflik (SEP'lerin kötüleşmesi, nörolojik değişme olmaması) 3 olguda (%9,3) görüldü (Tablo VI).

Bir de monitörleme sırasında geçici değişiklik olan olgular vardır. Bu değişiklikler cerrahın önlemleri ile bir süre sonra toparlanmış, hasta da nörolojik defisitlerine değişiklik olmaksızın uyanmıştır. Bu şekilde 4 olgu (%12) vardır (Şekil 1).

Yalancı pozitiflik olarak kabul edilen SEP'lerde değişme olmayan bir olgu intramedüller dermoid kist olgusudur. Kortikal ve spinal SEP ler ile

Tablo VI: Omurilik monitörlemesi yapılan olguların sonuçları

Sonuçlar	n	%
Doğru negatiflik (SEP ler değişmedi → nörolojik değişiklik olmadı)	21	65,6
Doğru pozitiflik (SEP ler bozuldu → nörolojik kötüleşme oldu)	6	18,7
Yanlış negatiflik (SEP ler değişmedi → nörolojik kötüleşme oldu)	2	6,2
Yanlış pozitiflik (SEP ler kötüleşti → nörolojik değişme olmadı)	3	9,3



Şekil 1: Bir olguda (servikal intramedüller tümör) kortikal median SEP monitörlemesi özellikle dura açıldıktan sonra belirgin dalgalanmalar göstermiş, cerrah bu aşamada uyarılmış, potansiyeller daha sonra tekrar toparlanmıştır. Hasta defisitsiz olarak uyanmıştır. Tarama süresi 50 ms, amplifikasyon 1 mV/divizyondur.

monitörlendi. Kortikal SEP'ler kaybolurken, spinal SEP'lerde ılımlı amplitüd düşmesi (%40) saptandı. Ameliyat sonrası motor defisitte değişme olmadı. Olgunun 4 yaşında olması nedeniyle güvenli duyu muayenesi yapılamamıştır. Yanlış pozitif şeklinde değerlendirme buna bağlanmıştır.

İntraoperatif SEP'lerinde değişme olmayan 2 olguda klinik olarak geçici kötüleşme oldu. Foramen magnum-C3 yerleşimli nörinoma nedeniyle ameliyat edilen bir olgu median, tibial ve spinal SEP'ler ile monitörlenmiştir. Ameliyat sırasında SEP'lerde değişim olmamasına rağmen, ameliyat sonrasında klinik kötüleşme olmuştur. Bu yanlış negatif yanıt bir taraftan yanıt salınmaması nedeniyle her iki taraflı monitörleme yapılmamasına ve MEP

monitörlemesinin yapılmamış olmasına bağlanmıştır.

Sakral lipomeningosel eksizyonu sırasında yapılan monitörlemede lipom eksizyonu sırasında kortikal SEP'ler kaybolmuş ve ameliyat sonrasında kadar dönmemiştir. İntradural SEP'ler ise korunmuştur. Ameliyat sonrası nörolojik tabloda ılımlı kötüleşme olmuş, kortikal SEP'ler patolojik olmakla beraber geri dönmüştür (doğru pozitif). Diğer bir lipomeningosel olgusunda monitörleme fonksiyonel nöral dokuyu fonksiyon görmeyen dokudan ayırtmada yararlı bulunmuştur.

Kalın filum terminaleye bağlı gerilmiş omurilik sendromu nedeniyle opere edilen bir olguda, tibial SEP monitörlemesi sırasında kortikal potansiyellerde amplitüd düşmesi ve latans uzaması saptanmasına rağmen, omurilik potansiyellerinde değişme olmamıştır. Bu nedenle cerrah uyarılmamıştır.

Servikal miyelopati için anterior dekompresyon ameliyatı yapılan bir olguda tibial, median ve spinal SEP'ler elde edilmiş ve gerçek pozitif yanıtlar elde edilmiştir.

TARTIŞMA

1970 li yılların başlarından beri kortikal SEP'lerle omurilik monitörlemesi yapılmaktadır (4,17,18). Daha sonra SSEP lerin ve MEP lerin kullanılması ile intraoperatif monitörleme teknik olarak gelişmiştir. Önceleri yalnızca skolyoz cerrahisinde kullanılırken, daha sonra tüm omurilik ve riskli omurga cerrahisi olgularında kullanılmış (1,3,12,17,19,26,28,34), omuriliğin vasküler nedenlerle riske girdiği aorta cerrahisinde de kullanılma alanı bulmuştur (5).

Klasik yöntem kortikal veya spinal SEP'lerin kullanılmasıdır. Bilindiği gibi SEP'ler daha çok omurilik arka kolonlarının fonksiyonu hakkında bilgi verir. Ancak omuriliğin arka kolonları anatomik ve fizyolojik olarak (kan akımı) diğer omurilik alanlarından farklı olduğundan SEP'lerin motor fonksiyon ile direkt ilişkili olması beklenemez. Bu nedenle omurilik monitörlemesinde SEP dışında MEP ve EMG de kullanılmıştır (13,27,33) (Tablo VII).

SEP'lerle yapılan monitörlemede hem spinal, hem de kortikal potansiyellerin teknik önemi vardır (24). Kortikal potansiyeller, epidural veya intradural bölgeye girme riski olmaksızın rahatça elde edilirler. Ancak daha uzun süre averajlama gerektirirler. Ayrıca anestezik maddelerden de çok etkilenirler

Tablo VII: Omurilik monitörlemesinde kullanılan EP teknikleri

A-Afferent yolların monitörlenmesi (SEP)	
Stimulus yeri	Kayıt yeri
1-Periferik sinir 2-Omurilik	1-Omurilikten (SSEP) a)Cilt b)İnterspinoz yapılar c)Epidural mesafe d)Subdural mesafe 2-Saçlı deriden (Kortikal SEP)
B-Efferent yolların monitörlenmesi (MEP)	
Stimulus yeri	Kayıt yeri
1-Motor korteks (saçlı deri veya direkt korteks) 2-Omurilik	1-Omurilikten 2-Periferik sinirden 3-Kaslardan
C-Segmental gri cevher ve radiks monitörlenmesi (EMG-CMAP) (Sfinkter tonusu)	
Stimulus yeri	Kayıt yeri
-	Kaslar (EMG)
Periferik sinir-Radiks	Kaslar (CMAP)
-	Sfinkter tonusu ve mesane basıncı

(29). Epidural veya intradural SEP ler daha invaziv tekniklerle elde edilmesine karşın kısa avarajlama sürelerinde rahatça elde edilirler (12).

SEP lerle omurilik monitörlemesi en zor anestezi koşullarında bile mümkündür. Cerrahi uyarmak ve ameliyatı değiştirmek için kullanılan kriterler, potansiyellerin kötüleşmesini ve hastanın nörolojik defisit olmaksızın uyanmasını sağlamak amacındadır (6). Yalnız bu uyarı kriterlerinin nasıl seçildiği ve yeterliliği tartışma konusudur. Ayrıca belirgin potansiyel değişikliği olmaksızın minör nörolojik defisitler olabilir (1). Potansiyeller değişmeden şiddetli defisitler olması da imkansız değildir, ancak çok enderdir (10,15). Fakat çok sayıdaki yanlış-pozitif kayıtların sayısını azaltmak için değişen potansiyellerin klinikle ilişkisini araştırmakta yarar vardır. SEP monitörlemesi preoperatif omurilikleri sağlam olan ve büyük kötüleşme riski taşıyan hastalarda daha yararlıdır (8). Ancak birçok nöroşirürjik hastada nörolojik tutuluşa bağlı olarak preoperatif SEP kayıtlarının bozuk olması nedeniyle değeri kısıtlıdır (19).

Genel SEP amplitüdünde %50 den çok düşme veya major komponentlerinden birisinin kaybolması omurilik hasarını gösterebilir. Bu kriterler hayvan

deneyleriyle mevcut nörolojik hasar ilişkilendirilerek anlaşılmıştır (31,32). Epidural kayıtların elde edilmesi kolaydır, tekrarlanabilir, uzman elektrofizyolojik yorumlamalar gerektirmez. Ancak personelin eğitimi gereklidir (26). Epidural SEP'leri anestezi manipulasyonlar pek etkilemez. Bu sırada yüksek konsantrasyonlarda volatil anestezi ve hipotansif teknikler de kullanılabilir.

SEP değişikliklerini yorumlarken kesin latans ve amplitüd sınırları vermemek daha doğrudur. Bunun yerine SEP değişikliklerinin tekrarlanabilir olması daha doğrudur. Buna karar vermek için kortikal potansiyellerde 5-10 dakika, omurilik potansiyellerinde 2-3 dakika beklemek gereklidir. Bazı çalışmacılar %50 lik amplitüd azalmasını önemli bir kriter olarak bildirmişlerse de Young ve Mollin bunun çok sınırlayıcı bir tanımlama olduğunu söylemektedir (26). Ameliyat sırasında monitörlenen hastaların çok geniş bir seriden seçilmiş olması, daha esnek kriterler kullanmayı zorunlu kılmaktadır. Bir tek basit kuralın tüm hastalara uygulanabilmesi olası değildir. Hastanın hali hazırda bir lezyonu olup olmamasına, lezyonun şiddetine, akut olup olmadığına bağlı olarak kurallar değişmelidir.

SEP değişiklikleri en azından 3 veya daha fazla testte ısrar ediyorsa anlamlı kabul edilir. Bu testler de en az 10 dakikalık bir süre alır. Daha hızlı enformasyon sağlanması, ancak yaralanmanın yeterince yavaş olması ile yararlı olacaktır. Bu nedenle intraoperatif monitörlemenin omurilikten doku çıkarma gibi işlemlerde önemli bir rol üstlenmesi zordur. Bir kemik füzyon yerleştirilmesinde -geri çevrilebilir bir ilişki olduğu için- yararlı olabilir. Ancak asıl yararı embolizasyon gibi işlemlerde olabilir.

SEP monitörlemesi, preoperatif omurilikleri sağlam olan ve ameliyatları omurilik için çok büyük risk taşıyan hastalarda daha yararlıdır. Ancak birçok nöroşirürjik hastada nörolojik tutuluşa bağlı olarak preoperatif SEP kayıtları bozuktur. Bu durum, bu olgularda monitörlemenin değerini azaltmaktadır. Oysa ortopedik spinal cerrahide preoperatif defisit oranı düşüktür ve bunların monitörlenmesi daha kolaydır. Defisitsiz bu serilerdeki yanlış negatif ve yanlış pozitif oranları da düşüktür. Nitekim 60.000 olguluk deformite cerrahisi monitörlenmesi serisinde toplam 364 hastada (%0,6) postoperatif nörolojik defisit çıkmıştır (8). Ancak bunların %72 si monitörleme sırasında anında anlaşılmıştır (=doğru pozitiflik). Geri kalan %28 inde ise defisit ameliyat sırasında anlaşılammıştır (=yanlış negatiflik). Genelde yanlış negatiflik, yanlış pozitifliğe oranla çok

seyrek görülmekte ise de, sonuçlar göz önüne alındığında daha önemlidir.

Bu çalışma, yüksek riskli 32 olguda uyguladığımız kortikal, spinal ve pudental SEP monitörlemesi sonuçlarımızı özetlemektedir. Lezyonların seviyesi, patolojik lezyonun yerleşimi veya patolojinin tipi SEP'leri değerlendirmede büyük bir öneme sahip değildir. Yanlış negatif veya pozitif sonuçlar nörolojik tablosu belirgin olan (ameliyat öncesi ciddi nörolojik bulguları olan) olgularda çıkmıştır.

Omurilik monitörlemesinde minör veya geçici nörolojik defisitli (yanlış-negatif) sonuçlar %3.5 civarında kaydedilmektedir (26). Önemli sonuçları olan majör (yanlış-negatif) sonuçlar çok enderdir. Spinal MEP monitörlemesi sırasında (yanlış-pozitif) kayıtlar %25 kadar sıklıkta bildirilmiştir (25,27). Bu seride yanlış pozitiflik %9,3 oranında, yanlış negatiflik %6,2 oranında görülmüştür. Ancak bu olguların sayısının az olması nedeni ile olguların nörolojik tablosu veya lokalizasyonu ile istatistik bir ilişki kurulmamıştır.

Omurilik monitörlemesinde en önemli sorun, omurilik üzerindeki cerrahi uygulamaların etkilerinin genellikle irreversibl olmasıdır. Yani cerrah omuriliğe ciddi hasar verdiğinde bunu monitörleme ile saptasak bile bu hasarı geri çevirecek önlemlerin alınması mümkün değildir. Bu nedenle omurilik monitörlemesi ciddi nörolojik riskleri olan olgularda genellikle hüsrana verici sonuçlar vermektedir. Ancak mikrocerrahi tekniklerin gelişmesi, ameliyat sonuçlarının daha düzelmesi ile omurilik monitörlemesine olan gereksinimin artacağını söyleyebiliriz.

Bir işlemin riskli olup olmadığını anlamak için provakatif testler yapılması çok cazip bir uygulamadır. Böylesi bir provakatif test cerrahın seçeceği bir zamanda olabilir. Monitörleme bu döneme yoğunlaştırılabilir. Nörofizyolojik testlerin enformasyon verme hızından bağımsız olarak dikkatin dağılması ve testlerin tekrarlanma hızı gibi sorunlar da vardır. Provokatif testlerin standardize edilmesi ile eylem için spesifik kriterler geliştirilebilir.

Ayrıca SEP monitörlemesi her zaman yeterli olmamaktadır. Seyrek te olsa SEP ve SSEP ler korunmasına rağmen anterior omurilik iskemisi olup hasta paraplejik olabilmektedir (10,15). Bu nedenle MEP monitörlemesi yapılması önerilmektedir (25,27,33). Ancak yine de genel olarak her iskemik olayın SEP'lere yansıtacağı düşünülmür.

SONUÇ OLARAK

1-Nörolojik defisitli hastaların monitörlemesi daha zordur. Çünkü bu hastaların ameliyat öncesi SEP'leri bozuktur. Ayrıca kortikal SEP'ler ameliyat sırasında ciddi dalgalanmalar gösterir.

2-Omurilik potansiyelleri (SSEP), kortikal SEP'lere göre daha stabildir. Spinal SEP'lerin bozulması mutlak uyarı kriteri olarak kabul edilmelidir. Bu nedenle her olguda hem kortikal SEP, hem de spinal SEP monitörlenmelidir.

3-Kauda-konus lezyonlarında penil-pudental SSEP monitorlemesi, tibial SEP monitörlemesinden daha değerlidir.

4-SEP'lerin yalnızca dorsal omurilik fonksiyonunu gösterdiği unutulmamalıdır. Omurilik fonksiyonunun daha kapsamlı incelenebilmesi için MEP monitörlemesi koşullarının geliştirilmesi gereklidir.

5-Monitörlemeyle ilgili tüm sorunlar çözülebilmüş değildir. Ancak yine de nörolojik defisit riski yüksek olan omurilik ve omurga ameliyatları sırasında elektrofizyolojik monitörleme cerrahi yönlendirip riskleri azaltmada değerli bir yöntemdir. Gelişebilecek nörolojik defisitinin tedavi maliyeti göz önüne alındığında bu yöntemin maliyet/etkinlik oranı düşük olarak kabul edilebilir.

6-SEP monitörlemesi ameliyat süresini ve gidişini etkileyecek uyarılar getirebilir. Bu etkilerin yanıtıcı da olabileceğini göz önüne aldığımızda cerrah, anestezi ve nörofizyoloğun yakın işbirliği ve sonuçları birlikte yorumlama gereksinimi çok büyüktür.

Yazışma Adresi: Mehmet Zileli

Ege Üniversitesi Tıp Fakültesi
Nörolojik Cerrahi Anabilim Dalı
Bornova, 35100 İzmir
Tel: 0232-3883042/119
Fax: 0232-3731330

KAYNAKLAR

1. Aminoff MJ: Intraoperative monitoring by evoked potentials for spinal cord surgery: the cons. *Electroenceph Clin Neurophysiol* 73:378-380,1989
2. Apel DM, Marrero G, King J, Tolo VT, Bassett GS: Avoiding paraplegia during anterior spinal surgery: the role of somatosensory evoked potential monitoring with temporary occlusion of segmental spinal arteries. *Spine* 16:S365-S370,1991

3. Cohen BA, Major MR, Huizenga BA: Pudendal nerve evoked potential monitoring in procedures involving low sacral fixation. *Spine (Suppl)* 16:S375-S377,1991
4. Cracco RQ, Cracco JB: Somatosensory evoked potentials in man : farfield potentials. *Electroencephalogr Clin Neurophysiol* 41:460-466,1976
5. Cunningham JN, Laschinger JC, Merkin HA, Nathan IM, Colvin S, Ransohoff J, Spancer FC: Measurement of spinal cord ischemia during operations upon the thoracic aorta. *Ann Surg* 196:285-296,1982
6. Daube JR: Intraoperative monitoring by evoked potentials for spinal cord surgery: the pros. *Electroenceph Clin Neurophysiol* 73:374-377,1989
7. Dawson GD: Cerebral responses to electrical stimulation of peripheral nerves in man. *J Neurol Neurosurg Psychiat* 10:137-140,1947
8. Dawson EG, Sherman JE, Kanim LEA, Nuwer MC: Spinal cord monitoring: results of the scoliosis research society and the european spinal deformity society survey. *Spine (Suppl)* 16:S361-S364,1991
9. Ertekin C: Intradural spinal recordings (particular reference to invasive methods) in: *Neurophysiology and Standarts of Spinal Cord Monitoring*. Springer Verlag, Berlin, Heidelberg, 1988:82-99
10. Ginsburg HH., Shetter AG., Raudzens PA: Postoperative paraplegia with preserved intraoperative somatosensory evoked potentials - Case Report. *J Neurosurg* 63:296-300,1985
11. Hall JE, Levine CR, Sudhir KG: Intraoperative awakening to monitor spinal cord function during Harrington instrumentation and spine fusion. *J Bone Joint Surg (AM)* 60:533-536,1978
12. Jones SJ, Carter L, Edgar MA, Morley T, Ransford AO, Webb PJ: Experience of epidural spinal cord monitoring in 410 cases. in: J Schramm, S Jones. (eds) *Spinal Cord Monitoring*, Springer, Berlin, 215-220,1985
13. Kothbauer K, Schmid UD, Seiler RW, Eisner W: Intraoperative motor and sensory monitoring of cauda equina. *Neurosurgery* 34: 702-707, 1994
14. Koyanagi I, Iwasaki Y, Isu T, Abe H, Akino M, Kuroda S: Spinal cord evoked potential monitoring after spinal cord stimulation during surgery of spinal cord tumors. *Neurosurgery* 33:451-460,1993
15. Lesser RP, Raudzens P, Lüders H, Nuwer MR, Goldie WD, Morris HH, Dinner DS, Klein G, Hahn JF, Shetter AG.: Postoperative neurological deficits may occur despite unchanged intraoperative somatosensory evoked potentials. *Ann Neurol* 19:22-25,1986
16. Levy WJ., York DH., McCaffrey M., Tanzer F: Motor evoked potentials from transcranial stimulation of the motor cortex in humans *Neurosurg* 15:287-302,1984
17. Nash CL, Lorig RA, Schatzinger LA, Brown RH: Spinal cord monitoring during intraoperative treatment of the spine. *Clin Orthop* 12:100-105,1977
18. Perot PL: The clinical use of somatosensory evoked potentials in spinal cord injury. *Clin Neurophysiol* 20:367-381,1973
19. Schramm J, Kurthen M: Recent developments in neurosurgical spinal cord monitoring: Paraplegia 30:609-616,1992
20. Schramm J, Romstöck J, Watanabe E: Cortical versus spinal recordings in intraoperative monitoring of space-occupying spinal lesions Evoked potentials III The 3rd Intern Evoked Potentials Symposium Barber C, BlumT, Butterworths 328-334
21. Shimuzi H, Shimoji K, Marayama Y: Human spinal cord potentials produced in lumbosacral enlargement by descending volleys. *J Neurophysiol* 48:1108-1120,1982
22. Tamaki T: Spinal cord monitoring with spinal potetials evoked direct stimulation of the spinal cord. *Neuromonitoring in Surgery*, Elsevier, 1989: 139-149
23. Toleikis JR, Calvin AO, Shapiro DE, Shafer MF: The use of dermatomal evoked responses during surgical procedures that use intrapedicular fixation of the lumbosacral spine. *Spine* 18:2401-2408,1993
24. Watanabe E, Schramm J, Romstöck J: Cortical and spinal intraoperative recordings in uneventful monitoring and in cases with neurologic changes. in: Ducker TB, Brown RH (eds) *Neurophysiology and Standarts of Spinal Cord Monitoring*. Springer Verlag, Berlin, Heidelberg, 1988
25. Young RR, Cracco RQ: Clinical neurophysiology of conduction in central motor pathways. *Annals Neurology* 18:606-610,1985
26. Young W, Mollin D: Intraoperative somatosensory evoked potentials monitoring of spinal surgery *Neuromonitoring in Surgery*, Elsevier Science, 166-173,1989
27. Zentner J: Motor evoked potentials monitoring during neurosurgical operations on the spinal cord.in: *Spinal Cord Monitoring and Electrodiagnosis*. K Shimoji (ed) Springer Verlag, Berlin Heidelberg, 1991, pp 388-395
28. Zileli M, Övül İ, Tunçbay E: Ameliyat sırasında somatosensoryel uyartılmış potansiyeller ile servikal omuriliğin monitörlenmesi - olgu sunumu. *Ege Nörol Bil D.* 3/3:116-119,1986
29. Zileli M, Balcıoğlu T, Çalışkan M, Övül F: The effects of propofol and nitrous oxide on median nerve - somatosensory evoked potentials during fentanyl anaesthesia. in: *Handbook of Spinal Cord Monitoring*, SJ Jones, S Boyd, M Hetreed, NJ Smith (eds) Kluwer Academic Publ., The Netherlands, 1994, pp 237-243
30. Zileli M, Schramm J: Spinale und muskuläre Reizantwort nach Einzelreizung des motorischen Kortex der Ratte. *Zeitschrift EEG- EMG* 20:106-11,1989
31. Zileli M, Taniguchi M, Cedzich C, Schramm J: Vestibulospinal evoked potential versus motor evoked potential monitoring in experimental spinal cord injuries of cats. *Acta Neurochir (Wien)* 101:141-148,1989
32. Zileli M, Schramm J: Motor versus somatosensory evoked potential changes after acute experimental spinal cord injury in rats. *Acta Neurochir (Wien)* 108:140-147,1991
33. Zileli M: Nöroşirürjide Elektrofizyolojik Monitörleme Teknikleri. *Klinik Nörofizyoloji, EEG-EMG Derneği Yayınları*, Kitap No:3, İzmir, 1994
34. Zileli M, Coşkun E, Özdamar N, Övül İ, Tunçbay E, Öner K, Oktar N.: Surgery of intramedullary spinal cord tumors. *Eur Spine J* 5:243-250,1996