

Fokal Serebral İskemi-Reperfüzyon Modelinde Nimodipin ve Memantin'in Etkileri

The Effects Of Nimodipine And Memantine On Focal Cerebral Ischemia-Reperfusion Model

BIROL YANIK, AŞKIN GÖRGÜLÜ, TALAT KIRIŞ, SABAHATTİN ÇOBANOĞLU

Trakya Üniversitesi Tıp Fakültesi Nöroşirürji (BY,AG,ŞÇ) Anabilim Dalı, Edirne,
İstanbul Üniversitesi İstanbul Tıp Fakültesi Nöroşirürji (TK) Anabilim Dalı, İstanbul

Geliş Tarihi: 4.3.2002 ⇔ Kabul Tarihi: 27.6.2002

Özet: *Amaç:* Deneysel serebral iskemide, primer hasarı izleyen patolojik ikincil süreçler kalıcı nörolojik defisit ana nedenini oluşturur. Kalsiyumun hücre içine girişi destrüktif olayları başlatan temel faktördür. Çalışmamızda deneysel iskemi-reperfüzyon modelinde kalsiyumun hücre içine girişinin engellenmesi amaçlanmıştır. Bu nedenle N-metil-D-Aspartat blokeri olan memantin ve voltaj sensitif kalsiyum kanal blokeri olan nimodipin'in kombine etkileri araştırılmıştır.

Yöntem: Çalışma damar içi suture tekniği kullanılarak sağ orta serebral arter infarktı ve reperfüzyonu oluşturulan 48 adet Wistar türü dişi sıçan üzerinde yapıldı. Sıçanlar biri kontrol olmak üzere dört gruba ayrıldılar. Tedavi grubunda iskemi öncesi 15. dakikada memantin (10 mg/kg, periton içi), nimodipin (0.1 mg/kg, periton içi) ayrı ayrı ve beraber olarak uygulandı. İskemiyin üçüncü saatinde reperfüzyon sağlandı. Sıçanlar iskemiyin altıncı saatindeki nörolojik muayenelerini takiben sakrifiye edildiler. Beyinlerden koronal planda kesitler alındı ve tripheniltetrazolium chloride ile tespit edildi. İskemi alanının yüzde oranı hesaplandı.

Bulgular: Memantin'in tek başına ve nimodipin ile birlikte kullanılması nörolojik tabloyu düzeltirken, nimodipin'in tek başına uygulanması etkili olmadı. Memantin'in tek başına ve nimodipin ile birlikte uygulaması tüm kesitlerde, nimodipin'in tek başına uygulaması ise bazı kesitlerde (6, 7, 8, 9 mm) infarkt alanını küçülttü.

Sonuç: Memantin grubuna kıyasla, nimodipin'in serebral iskemiyin profilaksisinde çok daha zayıf etkili olduğu, yine iki ilacın kombine kullanımının da memantin tek başına

Abstract: *Purpose:* In experimental cerebral ischemia, the progress of secondary damage after primary insult is considered as the major cause of definitive neurological deficit. In the process of secondary damage, the influx of calcium has an important role. In this study in the ischemia-reperfusion model in rat hindrance of Ca entry into the cell is aimed by blocking both voltage and agonist operated Ca channels.

Materials and Methods: The effects of memantine, a N-methyl-D-aspartat blocker; and nimodipine, a voltage sensitive calcium canal blocker were examined in 48 female Wistar rats that underwent right middle cerebral artery infarction by endovascular suture technique. Rats were equally divided into three therapy and one control groups. In therapy groups, memantine (10 mg/kg, ip) and nimodipine (0.1 mg/kg, ip) were administered alone or in combination 15 minutes before ischemia. Three hours after ischemia, brains were reperfused. Neurological evaluation was performed at six hours after ischemia, then rats were sacrificed. The brains were sectioned coronally, and stained with tripheniltetrazolium chloride. The percentage of areas of infarction were evaluated in brain specimens.

Results: The results showed that the use of memantine alone or in combination with nimodipine improves neurological outcome and decreases the size of infarction ($p<0.005$). The use of nimodipine alone slightly decreased the size of infarction in some slices (6, 7, 8, 9 mm).

Conclusion: This study demonstrated in cerebral ischemia-reperfusion model in rat memantine was effective

kullanılmasıyla sağlanan profilaktik etkiyi ancak hafif derecede arttırdığı sonucuna varıldı.

Anahtar Kelimeler: Eksitator aminoasid, memantin, serebral iskemi, reperfüzyon

in decreasing of infarct size alone and in combination with nimodipine whereas the use of nimodipine alone was not effective.

Key Words: Cerebral ischemia, excitatory aminoacid, memantine, reperfusion

GİRİŞ

Serebral iskemi oluşumundaki temel mekanizmaların başında hücre içi kalsiyum konsantrasyonundaki aşırı artış gelmektedir (6,7,18,29-31,34). Bu çoğunlukla hücre içine girişteki artışa, daha az miktarda da kalsiyumun hücre içi depolardan serbestleşmesine bağlıdır. Hücre içine kalsiyum girişi başlıca iki yoldan gerçekleşir; dendritik membran üzerinde yer alan voltaj sensitif kalsiyum kanalı (VSKK) ve özellikle N-methyl-D-aspartat (NMDA) reseptörü olmak üzere agonist etkili kalsiyum kanalı. Hücre içinde aşırı artan kalsiyum konsantrasyonu fosfalipazlar, proteazlar ve endonükleazlar gibi enzimlerin aktivasyonu ve serbest radikal oluşumuna yol açan bir dizi olayı başlatır. Hücre membranı, iskeleti ve kromatin yapısı yıkılır ve hücre ölür. Kısır bir döngü şeklinde tekrarlayan bu durum iskemik bölgede ölen nöronlara ek olarak ilk anda hasarlanmamış komşu bölgelerdeki canlı nöronların da (penumbra bölgesi) ölümü ile sonuçlanır (1,6,28-30, 34).

Çalışmamızda serebral iskemide hücre ölümüne uzanan olayları başlatan en önemli faktör olan kalsiyumun hücre içine girişinin önlenmesi amaçlanmıştır. Bu nedenle VSKK blokleri Nimodipin ve NMDA reseptör kanal blokleri Memantin'in (1-amino-3,5-dimethyl adamantane) tek ve kombine etkileri serebral iskemi-reperfüzyon modeli üzerinde araştırılmıştır.

GEREÇLER ve YÖNTEM

Çalışma Trakya Üniversitesi Tıp Fakültesi Nöroşirürji Anabilim Dalı Deney Laboratuvarında gerçekleştirildi. Çalışmada ağırlıkları 200-250 gr. arasında değişen 48 adet erişkin dişi Wistar cinsi sıçan kullanıldı. Sıçanlar çalışma öncesi ve sonrası dönemde standart laboratuvar gıdaları ve şebeke suyu ile beslendiler. Anestezi öncesi mukus formasyonu ile hava yolu tıkanmasını önlemek için atropin sülfat (0.25 mg/ip) uygulandı. Hayvanlar kloral hidrat (400 mg/kg/ip) ile uyutuldu ve operasyon süresince spontan solunumda tutuldu.

Cerrahi teknik

Çalışmada orta serebral arter iskemi ve reperfüzyonunu sağlamak için Yang ve ark.ları (37) tarafından tanımlanan lümen içi iplik yöntemi kullanıldı. Buna göre boynun ön bölümünde yaklaşık 3 cm.lik orta hat insizyonunu yapıldı. Operasyon mikroskobu kullanılarak sağ karotis kommunis, eksternal ve internal karotis arterler ortaya konuldu. Karotis eksterna bifurkasyona en uzak bölgeden 5/0 ipek sütür ile bağlanarak kapatıldı. Karotis eksternanın bifurkasyona yakın bölgesinden mikromakas ile çapının yarısı kadar kesi yapıldı. Ucu ısıtılarak yuvarlaklaştırılmış 50 mm uzunluğunda 4/0 naylon sütür materyali (Prolen, Ethicon, UK) kesiden damar içine sokuldu. Bu esnada karotis kommunis geçici anevrizma klipi (FE 716K, kapanma kuvveti 110 gr, Aesculap, Almanya) ile kapatıldı. Eksternal karotis arterinin etrafından geçirilmiş askı sütürü hafifçe gerilerek hem kanama önlendi hem de damar içindeki prolenin bifurkasyondan sonra internal karotis içine dönmesi sağlandı. Prolen karşı dirençle karşılaşılana kadar karotis interna içinde ilerletildi (ortalama 17 mm). Eksternal karotid arter çevresinden geçirilen serbest ipek ile prolen damardan çıktığı bölgede bağlandı. Cilt kapatılarak operasyona son verildi. Prolenin diğer ucu cilt kesisinin dışında bırakıldı. Üç saatlik orta serebral arter oklüzyonunu takiben sıçana tekrar anestezi verilmeksizin prolen ucunun yaklaşık 1 cm geri çekilmesiyle reperfüzyon sağlandı.

Deney grupları

Sıçanlar her biri 12 hayvandan oluşan 4 gruba ayrıldılar: Kontrol (Serum fizyolojik), Tedavi 1 (Memantin - 10 mg/kg,ip; Research Biochemical International, Massachusetts, USA), Tedavi 2 (Nimodipin - 0.1 mg/kg,ip; Bayer, İstanbul, Türkiye), Tedavi 3 (Memantin - 10 mg/kg,ip ve Nimodipin - 0.1 mg/kg,ip). Tüm sıçanlarda orta serebral arter (OSA) iskemisi (3 saat) ve reperfüzyonu (3 saat) yapıldı. Tedavi gruplarında ilaçlar arter oklüzyonu yapılmadan 15 dakika önce uygulandı. Kontrol grubunda ise eşit volümde serum fizyolojik verildi.

Tüm sıçanlar reperfüzyon süresinin sonunda anestezi etkisinden tamamen kurtuldular. Nörolojik

muayeneyi takiben intrakardiyak KCl ile öldürülerek infarkt alanları hesaplandı. Cerrahi işlem ve operasyon sonrası dönemde ölen 9 deney hayvanı çalışma dışı bırakıldı.

Nörolojik Muayene

Nörolojik muayene için Bederson tarafından tanımlanan ve Kawamura tarafından modifiye edilen puanlama sistemi kullanıldı (17). Buna göre:

- 0 puan: Normal nörolojik muayene
- 1 puan: Sol ön pençede güçsüzlük
- 2 puan: Yürürken sol tarafa doğru dönerek daire çizme
- 3 puan: Hafif itme sonucunda sola düşme
- 4 puan: Spontan olarak yürüyememe

İnfarkt alanı ölçümü

OSA iskemisi ve reperfüzyonunu takiben 6. saatte sıçanlar öldürülerek hızla dekapite edildiler. Beyin dikkatli şekilde bütün olarak çıkarıldı. Frontal polden itibaren 3, 5, 6, 7, 8, 9 ve 11. mm mesafelerden koronal kesitler alındı. Kesitler 15 dakika süreyle %2'lik TTC (2,3,5-tripheniltetrazolium chloride) solüsyonunda bekletildi. Süre sonunda infarkt alanının solgun beyaz renkte, normal bölgelerin ise kırmızı renkte boyandığı tespit edildi (2). Tüm beyin ve infarkt alanının sınırları lam üzerine çizildi ve tarayıcı aracılığı ile bilgisayar ortamına aktarıldı. Özel bilgisayar programı (Scion Image/ Scion Corporation) yardımı ile infarkt alanı ve toplam beyin alanı hesaplandı. İnfarkt alanının beyin alanına göre yüzde oranı tespit edildi.

İstatistiksel analiz

Sonuçların ortalama \pm standard deviasyon (SD) değerleri hesaplandı. İstatistiksel analiz SPSS 9.0 (Trakya Üniversitesi Tıp Fakültesi Dekanlığı Bilgi İşlem Merkezi Lisans no: 105192) programı kullanılarak nonparametrik ANOVA (Kruskal Wallis) testi ile yapıldı. Gruplar arasında anlamlı farklılık bulunduğu farkın kaynağı Mann-Whitney U testi ile araştırıldı. $P < 0.05$ değerler istatistiksel olarak anlamlı kabul edildi.

SONUÇLAR

Nörolojik muayene

Ortalama nörolojik muayene değerleri kontrol grubunda 3.17 ± 0.72 , tedavi 1 (memantin) grubunda 1.83 ± 1.11 , tedavi 2 (nimodipin) grubunda 2.83 ± 0.94 , tedavi 3 (nimodipin + memantin) grubunda ise 1.50 ± 0.8 'di. Gruplar arasında farklılık olması üzerine ($p < 0.005$) ikili karşılaştırmalar yapıldı. Kontrol grubu ile nimodipin grubu arasında istatistiksel farklılık bulunmadı ($p > 0.05$). Kontrol grubu ile tedavi 1 (memantin) ve tedavi 3 (memantin + nimodipinin) grupları arasında ise anlamlı farklılık mevcuttu ($p < 0.005$). Bununla beraber bu 2 grup arasındaki kıyaslamada memantin'in nimodipin ile birlikte kullanımını sadece memantin uygulamasına göre farklılık oluşturmadı ($p > 0.05$).

İnfarkt alanı

Kontrol ve tedavi gruplarındaki ortalama infarkt alanları (% beyin kesiti) Tablo 1'de sunulmaktadır. Gruplar arasında farklılık mevcuttu ($p < 0.005$). İkili karşılaştırmalarda 3, 5, 11 mm.lik kesitlerde kontrol grubu ile tedavi 2 (nimodipin) grubu arasında farklılık bulunmazken ($p > 0.05$), 6, 7, 8, 9 mm. lik kesitlerde infarkt alanında belirgin azalma görüldü ($p < 0.005$). Kontrol grubuna kıyasla tedavi 1 (memantin) ve tedavi 3 (memantin + nimodipin) gruplarında ise tüm kesitlerde anlamlı farklılık saptandı ($p < 0.005$) (Şekil 1).

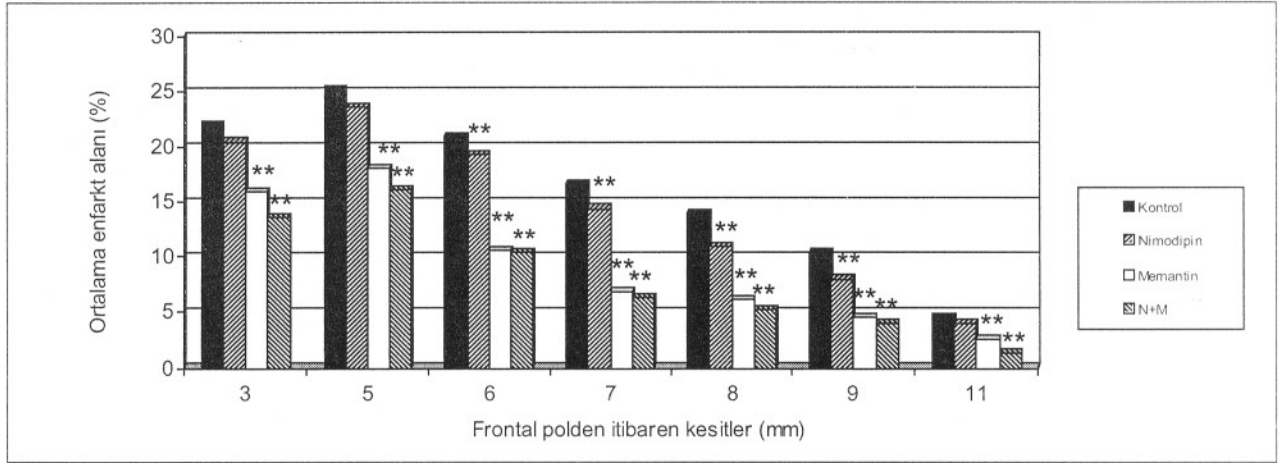
Memantin ve nimodipin'in birlikte kullanımı sadece memantin kullanımına göre 3, 5 ve 11 mm.lik kesitlerde infarkt alanını daha fazla azaltırken ($p < 0.005$), diğer kesitlerde bu 2 tedavi arasında farklılık görülmedi ($p > 0.05$).

TARTIŞMA

Lümen içi sütür tekniği insanda tıkanan bir serebral damarın spontan rekanalizasyonunda görülen klinik tabloyu yansıtmaktadır (37). Bu modelin diğer fokal iskemik modellerine üstünlükleri

Tablo I: Kesitlere göre infarkt alanları (Ortalama \pm standart deviasyon). **, $p < 0.005$

	3 mm	5 mm	6 mm	7 mm	8 mm	9 mm	11 mm
Kontrol	21.91 \pm 2.71	25.07 \pm 2.02	20.84 \pm 1.43	16.56 \pm 1.31	13.88 \pm 1.26	10.29 \pm 1.42	4.55 \pm 1.16
Nimodipin	20.43 \pm 2.27	23.59 \pm 2.39	19.20 \pm 2.30**	14.39 \pm 1.61**	10.86 \pm 1.89**	7.98 \pm 1.44**	4.06 \pm 1.44
Memantin	15.96 \pm 1.88**	18.08 \pm 1.85**	10.51 \pm 1.62**	6.77 \pm 1.05**	6.07 \pm 0.95**	4.55 \pm 1.16**	2.53 \pm 1.16**
Nimodipin + Memantin	13.54 \pm 1.44**	16.05 \pm 1.47**	10.45 \pm 1.67**	6.24 \pm 1.60**	5.30 \pm 1.37**	4.06 \pm 1.24**	1.39 \pm 0.88**



Şekil 1: Kesitlere göre infarkt alanları **, p<0.005

kraniyotomi gerektirmemesi, uygulanım kolaylığı ve reperfüzyon için anesteziye ihtiyaç duyulmamasıdır (19,26). Çalışmamız için uzun yıllardır çeşitli hastalıkların tedavisinde güvenle kullanılan VSKK blokeri nimodipin ve NMDA kanal blokeri memantin seçildi. İlaçlar profilaktik etkilerinin görülmesi için serebral iskemiden 15. dakika önce uygulandı.

Eksitator aminoasit blokerleri ile fokal ve global serebral iskemi modellerinde yapılan çalışmalar bu ilaçların deneysel bazda etkin olduğunu ortaya koymaktadır. Buna karşılık ilaçların özellikle davranış bozuklukları şeklindeki yan etkileri klinik kullanımlarını engellemiştir. Memantine NMDA reseptörünün fenilsiklidin bölgesine bağlanan non-competitif eksitator aminoasit blokeridir (8). Bu ilaç uzun yıllardır Parkinson ve çeşitli hareket bozukluklarının tedavisi için kullanılmaktadır. Eksitator aminoasitleri nonkompetitif olarak bloke eden bir ilaç olduğu ise yaklaşık bir dekad önce ortaya konulmuştur (3,4,9). Memantin serebellar, kortikal ve mesensefalik hücre kültür çalışmalarında glutamata bağlı gelişen nörotoksiteni anlamlı şekilde azaltmıştır (3,25,36). Her biri nonkompetitif NMDA blokeri olan MK-801, ketamin, memantin ve amantadinin etkilerininin karşılaştırıldığı bir diğer hücre kültür çalışmasında MK-801 en güçlü memantin ve ketamin ise orta derecede etkili bulunmuştur (24). İn vitro ve in vivo çalışmalar iskemi öncesi veya sonrası Memantin uygulamasının nöronal hasarı azalttığını ortaya koymaktadır (5,12,23). Serebral iskemi reperfüzyon modelinde Memantin'in etkinliğini araştıran ilk çalışma yine grubumuza aittir (12). Bu ilk çalışmada Memantin iskemi sonrası 15. dakikada uygulanmıştı. İskemi

periferinde beyin ödemi azalırken, kan beyin bariyer geçirgenliği düzenlendi ve infarkt alanı küçüldü. Bu çalışmada ise aynı deney modelinde Memantin'in profilaktik etkilerini araştırdık. İskemiden 15 dakika önce verilen memantin (10 mg/kg/ip) nörolojik tabloda anlamlı bir düzelme oluştururken, tüm beyin kesitlerinde kontrol grubuna kıyasla infarkt alanları azaldı (p<0.005). Memantin'in nimodipinle birlikte kullanımı da bazı kesitlerde (3, 5,11 mm) tek başına memantin kullanımına göre daha etkili bulundu (p<0.005).

Nimodipin, vazospazm tedavisi için yaygın olarak kullanılan, iyi bilinen bir kalsiyum antagonistidir. Hem VSKK yoluyla hücre içine kalsiyum girişini azaltarak, hem vasküler düz kaslarda gevşeme ile serebral kan akımını artırarak etki gösterir. Nimodipinin serebral iskemi üzerindeki etkisi çeşitli iskemi modellerinde çalışılmıştır. Bu çalışmalar farklı sonuçlar ortaya koymaktadır (10,13-16,22,27,32,35). Sıçanlarda OSA iskemisi sonrası infüzyon olarak değişken sürelerde (10 dk- 2 saat) verilen nimodipin'in nörolojik çıkış skoru ve infarkt alanı üzerinde belirgin iyileşme oluşturduğu bildirilmektedir (11,16). Nimodipinin OSA tıkanmasından 30 dk önce ve 30 dk sonra uygulandığı bir başka çalışmada ise serebral kan akımı artmış, infarkt alanını küçülmüş ve nörolojik çıkış skoru yükselmiştir (21). Buna karşılık Hadley ve arkadaşları (14) OSA tıkanmasından 50 dk önce uygulanan yükleme dozunu takiben 96 saatlik idame dozundaki (1 mg/kg/dk/iv) nimodipinin nörolojik çıkış skorunda bir miktar düzelme oluşturmakla birlikte serebral infarkt alanında anlamlı bir azalma oluşturmadığını bildirmektedir. Yazarlar

nimodipinin serebral iskemi profilaksisinde zayıf etkili bir ilaç olduğu kanatine varmışlardır. Bu görüş farklı yazarlar tarafından da destek görmüştür (20,33). Çalışmamızda iskemiden 15 dakika önce verilen nimodipin nörolojik tabloda anlamlı bir düzelme oluşturmadı ($p>0.05$). Nimodipinin 3, 5, 11 mm'lik kesitlerde infarkt alanı üzerinde etkinliği olmazken, 6, 7, 8 ve 9. mm'lerdeki kesitlerde infarkt alanı küçüldü ($p<0.005$). Bu bulgular literatürde bildirilen mükemmel sonuçlarla uyumsuz olup karşıt görüşleri destekleyici yöndedir.

Bu bulgular ışığında iskemi profilaksisinde nonkompetitif NMDA kanal antagonisti olan memantin etkili bir ilaç olduğu, kalsiyum kanal blokeri olan nimodipinin ise uygulanan dozda profilakside zayıf bir etki gösterdiği, yine iki ilacın kombine kullanımının da memantin tek başına kullanılmasıyla sağlanan profilaktik etkiyi ancak hafif derecede arttırdığı sonucuna varıldı.

Yazışma Adresi: Doç.Dr. Aşkın Görgülü
Süleyman Demirel Üniversitesi
Tıp Fakültesi Nöroşirürji Anabilim Dalı
Çünür, Isparta
askingorgulu@hotmail.com

KAYNAKLAR

1. Baethmann A, Hauff KM, Schürer L, Lange M, Guggenbichler C, Vogt W, Jacob K, Kempfski O: Release of glutamate and free fatty acids in vasogenic brain edema. *J Neurosurg* 70: 578-591, 1989
2. Bederson JB, Pitts LH, Germano SM, Hishimura MC, Davis RL, Bartowski HM: Evaluation of 2,3,5-triphenyltetrazolium chloride as a stain for detection and quantification of experimental cerebral infarction in rats. *Stroke* 17: 1304-1308, 1986
3. Blanpied TA, Boeckman FA, Aizenman E, Johnson JW: Trapping channel block of NMDA-activated responses by amantadine and memantine. *J Neurophysiol* 77(1): 309-323, 1997
4. Bormann J: Memantine is a potent blocker of N-methyl-D-aspartate (NMDA) receptor channels. *Eur J Pharmacol* 166: 591-592, 1989
5. Chen HS, Pellegrini JW, Aggarwal SK, Lei SZ, Warach S, Jensen FE, Lipton SA: Open-channel block of N-methyl-D-aspartate (NMDA) responses by Memantine: therapeutic advantage against NMDA receptor-mediated neurotoxicity. *J Neurosci* 12(11): 4427-4436, 1992
6. Choi DW: Calcium-mediated neurotoxicity: relationship to specific channel types and role in ischemic damage. *TINS* 11: 465-469, 1988
7. Choi DW: Glutamate neurotoxicity and diseases of the nervous system. *Neuron* 1: 623-634, 1988
8. Dempsey RJ: Pathophysiology of Cerebral Ischemia. Tindall GT, Cooper PR, Barrow DL (eds). *The Practice of Neurosurgery*, cilt 3, üçüncü baskı, Baltimore: Williams-Wilkins, 1996:1765-1774 içinde
9. Ditzler K: Efficacy and tolerability of memantine in patients with demantie syndrome. *Drug Res* 41: 773-780, 1991
10. Fujisawa A, Matsumoto M, Matsuyama T, Ueda H, Wanaka A, Yoneda S, Kimura K, Kamada T: The effect of the calcium antagonist nimodipine on the gerbil model of experimental cerebral ischemia. *Stroke* 17(4): 748-752, 1986
11. Germano IM, Bartkowski HM, Cassel ME, Pitts LH: The therapeutic value of nimodipine in experimental focal cerebral ischemia. *J Neurosurg* 67: 81-87, 1987
12. Görgülü A, Kırış T, Çobanoğlu S, Ünal F, İzgi N, Yanık B, Küçük M: Reduction of edema and infarction by Memantine and MK-801 after focal cerebral ischemia and reperfusion in rat. *Acta Neurochir (Wien)* 142: 1287-1292, 2000
13. Greenberg JH, Uematsu D, Araki N, Reivich M: Changes in intracellular free calcium during cerebral ischemia and the effects of nimodipine on calcium and histological damage. Scriabine A, Teasdale GM, Tettenborn D, Young W (eds). *Nimodipine*, cilt 1, ikinci baskı, Philadelphia: Springer-Verlag, 1990;9-24 içinde
14. Hadley MN, Major MC, Zabramski JM, Spetzler RF, Rigamonti D, Fifield MS, Johnson PC: The efficacy of intravenous nimodipine in the treatment of focal cerebral ischemia in a primate model. *Neurosurgery* 25(1): 63-70, 1989
15. Holthoff VA, Heiss WD, Pawlik G, Neveling M: Positron emission tomography in nimodipine-treated patients with acute ischemic stroke. Scriabine A, Teasdale GM, Tettenborn D, Young W (eds), *Nimodipine*, cilt 1, ikinci baskı, Philadelphia: Springer-Verlag, 1990; 133-141 içinde
16. Jacewicz M, Brint S, Tanabe J, Wang XJ, Pursinelli WA: The effect of nimodipine pretreatment on focal cerebral ischemia in the hypertensive rat. Scriabine A, Teasdale GM, Tettenborn D, Young W (eds), *Nimodipine*, cilt 1, ikinci baskı, Philadelphia: Springer-Verlag, 1990;33-42 içinde
17. Kawamura S, Li Y, Shirasawa M, Yasui N, Fukasawa H: Reversible middle cerebral artery occlusion in rats using an intraluminal thread technique. *Surg Neurol* 41: 368-373, 1994
18. Lazarewicz JW: Calcium transients in brain ischemia: role in neuronal injury. *Acta Neurobiol Exp* 56: 299-311, 1996
19. Longa EZ, Weinstein PR, Carlson S, Cummins R: Reversible middle cerebral artery occlusion without craniectomy in rats. *Stroke* 20: 84-91, 1989
20. Lyden PD, Zivin JA, Kochhar A, Mazzarella V: Effects of calcium channel blockers on neurologic outcome after focal ischemia in rabbits. *Stroke* 19: 1020-1026, 1988
21. Mohamed AA, Gotoh O, Graham DI, Osborne KA,

- McCulloch J, Mendelow AD, Teasdale GM, Harper AM: Effect of pretreatment with the calcium antagonist nimodipine on local cerebral blood flow and histopathology after middle cerebral artery occlusion. *Ann Neurol* 18: 705-711, 1985
22. Mohr JP: Nimodipine and other calcium antagonists in acute ischemic stroke. Scriabine A, Teasdale GM, Tettenborn D, Young W (eds), *Nimodipine*, cilt 1, ikinci baskı, Philadelphia: Springer-Verlag, 1990; 151-161 içinde
23. Nasr MS, Peruche B, Robberg C, Mennel HD, Krieglstein J : Neuroprotective effect of memantine demonstrated in vivo and in vitro. *Eur J Pharmacol* 185: 19-24, 1990
24. Parsons CG, Panchenko VA, Pinchenko VO, Tsyndrenko AY, Kristhal OA: Comparative patch-clamp studies with freshly dissociated rat hippocampal and striatal neurons on the NMDA receptor antagonistic effects of amantadine and memantine. *Eur J Neurosci* 8: 446-454, 1996
25. Pellegrini JW, Lipton SA: Delayed administration of memantine prevents N-Methyl-D-Aspartate receptor-mediated neurotoxicity. *Ann Neurol* 33: 403-407, 1993
26. Pulsinelli WA, Jacewicz MJ : Animal models of brain ischemia. Barnett HJM, Mohr JP, Stein BM, Yatsu FM. (eds), *Stroke: Pathophysiology, Diagnosis and Management*, cilt 1, ikinci baskı, Philadelphia: Churchill-Livingstone, 1992:49-67 içinde
27. Scriabine A: Pharmacology Overview: Nimodipine in CNS- indications. Scriabine A, Teasdale GM, Tettenborn D, Young W (eds), *Nimodipine*, cilt 1, ikinci baskı, Philadelphia: Springer-Verlag, 1990:1-7 içinde
28. Siesjö BK: Cerebral circulation and metabolism. *J Neurosurg* 60: 883-908, 1984
29. Siesjö BK: Mechanisms of ischemic brain damage. *Crit C Med* 16(10): 954-963, 1988
30. Siesjö BK: Calcium in the brain under physiological and pathological conditions. *Eur Neurol* 30(suppl 2): 3-9, 1990
31. Siesjö BK, Zhao Q, Pahlmark K, Siesjö P, Katsura K, Folbergrova J: Glutamate, calcium, and free radicals as mediators of ischemic brain damage. *Ann Thorac Surg* 59: 1316-1320, 1995
32. Snape MF, Baldwin HA, Cross AJ, Green AR: The effects of chlormethiazole and nimodipine on cortical infarct area after focal cerebral ischemia in the rat. *Neuroscience* 53(3): 837-844, 1993
33. Sutherland G, Lesiuk H, Bose R, Sima AA: Effect of mannitol, nimodipine, and indomethacin singly or in combination on cerebral ischemia in rats. *Stroke* 19(5): 571-578, 1988
34. Velazquez JLP, Frantseva MV, Carlen PL: In vitro ischemia promotes glutamate-mediated free radical generation and intracellular calcium accumulation in hippocampal pyramidal neurons. *J Neurosci* 17(23): 9085-9094, 1997
35. Weiss JH, Choi DW: Dihydropyridines attenuate slow excitatory amino acid neurotoxicity. Scriabine A, Teasdale GM, Tettenborn D, Young W (eds), *Nimodipine*, cilt 1, ikinci baskı, Philadelphia: Springer-Verlag, 1990;57-61 içinde
36. Weller M, Marlier FF, Paul SM: NMDA receptor-mediated glutamate toxicity of cultured cerebellar, cortical and mesencephalic neurons: neuroprotective properties of amantadine and memantine. *Brain Res* 613: 143-148, 1993
37. Yang G, Chan PH, Chen PH, Babuna OA, Simon RP, Weinstein PR: Reduction of vasogenic edema and infarction by MK-801 in rats after temporary focal cerebral ischemia. *Neurosurgery* 34(2): 339-345, 1994

CNS Drugs 2002;16(12):811-24

Non-cholinergic strategies for treating and preventing Alzheimer's disease.

Doraiswamy PM.

Alzheimer Hastalığı tedavisinde kolin esteraz inhibitörleri ile birlikte son zamanlarda anti-amyloid, growth faktörleri, hormonlar, herbal ilaçlar, NSAİDs, antioksidanlar, lipid düşürücüler, antihipertansifler, selektif fosfodiesteraz inhibitörleri, vitaminler ve nörotransmitter altere edici ilaçlar kullanılmaktadır. En son gelişme, ağır olgularda NMDA reseptör antagonisti "memantine"nin kullanıma girmesidir.