

ANTERİOR FONTANEL YERLEŞİMLİ KONJENİTAL İNKLUZYON DERMOİD KİSTİ

Dr. Nail İZGİ*
Dr. Arif ÖSÜN*
Dr. Ali KÜPELİOĞLU**
Dr. Metin GÜNER*

ÖZET: Anterior fontanel yerleşimli inklüzyon dermoid kistleri genellikle Afrikalı zenci çocuklarda gözlenmekte ise de diğer ırklarda da bildirilmiş olgular vardır. Cerrahi olarak tedavi ettiğimiz 16 yaşındaki erkek hastada bu lokalizasyondaki dermoid kist olgusunu sunmayı uygun bulduk.

Anahtar Kelimeler: Anterior fontanel, Dermoid kist.

SUMMARY: Anterior fontanel located inclusion dermoid cysts are quite rare. They are usually seen in the black African children but there are reported cases in other races. We describe a dermoid cyst in this location in a 16 years old white male patient who was treated surgically.

Key Words: Anterior fontanel, Dermoid cyst.

GİRİŞ

Kraniyal bölge dermoid kistleri oldukça nadir görülen lezyonlardır. İntrakraniyal tümörlerin % 0.1'ini oluşturur^{1,6}. Toronto'da 1967-1980 yılları arasında kapsayan bir çalışmada 94 kraniyal dermoid kist saptanmış, bunlardan yirmibeşi anterior fontanel yerleşimli bulunmuştur⁵.

Anterior fontanel yerleşimli dermoid kistlerin nadir görülmesi, özellikle beyazlarda ve ileri yaşlarda literatürde rastlayamamış olmamız nedeniyle 16 yaşında tespit edilen anterior fontanel yerleşimli dermoid kist olgusunu sunmayı uygun bulduk.

OLGU SUNUMU

Doğuştan beri olan frontal arka bölgede 3 x 3 cm boyutunda şişlik şikayetiyle başvuran 16 yaşındaki erkek hastanın yapılan muayenesinde anterior fontanelin üzerine uyan bölgede deriden kabarık, üzeri sağlam deriyle örtülü, basmakla fluktuasyon veren, kemiğe fikse yuvarlak kitle saptandı. Nörolojik muayenesinde patolojik bir bulgu yoktu.

Direkt grafilerinde orta hatta frontal kemikte erozyon olduğu, internal tabulanın intakt olduğu gözlemlendi. Bilgisayarlı tomografi (BT)'de anterior fontanel yerleşimli 4 x 3 x 3 cm boyutlarında, tabula eksterna ve kısmen diploe'yi

erode etmiş, kasesi sklerotik sınırlı, tabula interna ulaşmayan, içi hipodens (3HU) kistik kitle saptandı (Resim 1).

Genel anestezi altında hasta opere edildi. Skalp, tümör kapsülünden sıyrılarak ayrıldı. Periost sağlam yerinden çepeçevre kesildi. Kapsülü zedelediyen kemiğe yapışma yerinden total olarak çıkarıldı. İntrakraniyal bağlantı olmadığı verifiye edildi.

Makroskopik olarak 4.5 x 5 x 2 cm boyutlarında kistik yapı açıldığında, kist duvarının 1 mm kalınlıkta olduğu, lümende saçlarla birlikte tereyağı sarısı renginde ve kıvamında materyal gözlemlendi.

Mikroskopik incelemede yüzeyde yeralan epidermiste yer yer atrofi, epitel altında, derma içinde kistik yapının yer aldığı, kistin iç yüzünün yassılaştırmış çok sıralı yassı epitelin çevrelediği, daha dışta deri eklerinin bulunduğu gözlemlendi (Resim 2).

Postoperatif dönemde komplikasyon gelişmedi ve hasta şifa ile taburcu edildi.

TARTIŞMA

Dermoid kistler genellikle santral sinir sisteminde orta hatta veya embriyolojik birleşim çizgilerinde bulunan developmental tümörlerdir¹. Patogenezlerine göre üçe ayrılırlar. Bunlar a) Teratom cinsi konjenital dermoid kisti, b) Akkiz implantasyon dermoid kisti, c) Konjenital

* Dokuz Eylül Üniversitesi Tıp Fakültesi Nöroşirürji Ana Bilim Dalı

** Dokuz Eylül Üniversitesi Tıp Fakültesi Patoloji Ana Bilim Dalı

inkluzyon dermoid kisti^{1,6,7}. Konjenital inkluzyon dermoid kistlerinin embriyogenezisin 3.-5. haftaları arasında ektodermal elementlerin inkluzyonu ile oluştuğu belirtilmektedir^{3,4,5}.

Kafa kemiklerinde inkluzyon materyalinden gelişen dermoid kistler yapıştığı kemikte absorpsiyon ve keskin sınırlı kemik destrüksiyonu yaparlar¹. Radyolojik olarak sklerotik sınırlı, genellikle yuvarlak ve radyolüsent bir saha olarak gözlenir^{1,5,6}. Anterior fontaneldeki inkluzyon dermoid kistleri genellikle bir yaş altında gözlemlendiğinden fontanel hala açıktır ve radyolojik olarak sadece kemikte eksternal tabulada düzleşme yaparlar¹. İntrakraniyal ekstansiyon gözlenmez^{1,6}. BT'de kistin sınırları daha belirgin olarak gözlenir ve beyin dokusundan dansite farklılığı nedeniyle ayırımı kolaydır. Non-invazif olması ve dura ile olan ilişkisini de ortaya koyduğundan bu tür vakalarda BT en önemli inceleme yöntemidir⁵.

Gross olarak dermoid kistler kistik yapıda olup içinde kıl follikülleri, ter bezleri veya sebace bezler de kapsayabilen squamöz epitelle örtülüdür. İçindeki kapsam değişkendir. Çilek renginde sıvı olabileceği gibi koyu beyaz, peynirimsi olabilir. % 24 olguda içinde kıl saptanmıştır^{1,4,5}.

Ayırıcı tanıda ensefalosel, meningosel, sebace kist, lipom, sefal hematom, lenfanjiom ve sinus perikranii düşünülmelidir^{1,4,6,7}.

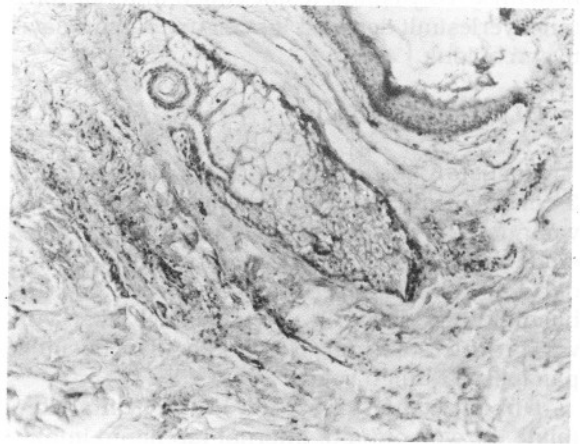
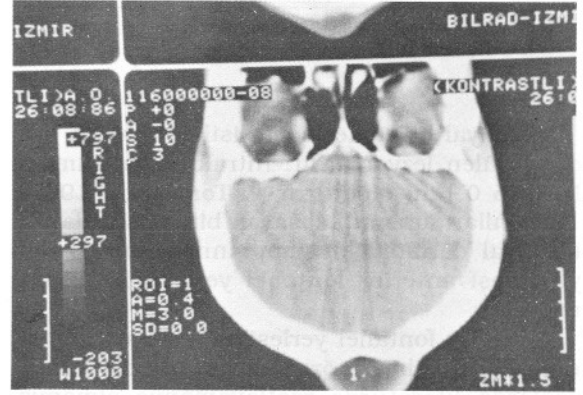
Bu anomalide operasyon, enfeksiyonu önlemek, patolojik tanıyı koymak ve kozmetik amaçlı uygulanır^{6,7}. Cerrahide kist içeriğini, aseptik menenjitten korunmak için, sağlam dokulara bulaştırmadan² kist duvarını da içine alacak şekilde total eksizyon gerekir^{2,5}. Yapılan bir çalışmada operatif mortalite yüzde sıfır olarak bildirilmiştir².

Literatürde yayınlanan anterior fontanel yerleşimli dermoid kistli hastalar çocukluk çağı sınırları içinde kalmaktadır^{1,4-7}. Nijeryalı 28 ve 32 yaşlarındaki iki hasta, bu lokalizasyonda yayınlanmış en yaşlı olgulardır⁴.

Kaynak araştırmamızda çocukluk çağının ötesinde yayınlanmış beyaz ırktan anterior fontanel yerleşimli dermoid kistli hasta saptamadık.

KAYNAKLAR

1. Glasauer FE, Levy FL, Auchterlonie WC: Congenital inclusion dermoid cyst of the anterior fontanel. J. Neurosurg. 48: 274-278, 1978
2. Gudetti B, Gagliardi FM: Epidermoid and dermoid cysts. J Neurosurg 47: 12-18, 1977
3. Lee SH, Delgado TE, Buchheit WA: Intracranial dermoid tumor: Diagnosis by computed tomography. A case report. Neurosurg 1: 281-282, 1977
4. Ojikutu NA, Mordi VPN: Congenital inclusion dermoid cyst located over the region of the anterior fontanel in adult Nigerians. J Neurosurg 52: 724-727, 1980
5. Pannell BW, Hendrick EB, Hoffman HJ: Dermoid cyst of the anterior fontanelle. Neurosurg 10: 317-323, 1982
6. Sonntag VKG, Waggener JD: Congenital dermoid cyst of the anterior fontanel in a Mexican-American Surg Neurol 13: 371-373, 1980;
7. Yuasa H, Tokito S, Izumi K: Congenital inclusion dermoid cyst of the anterior fontanel in a Japanese infant. Case report. Neurosurg 9: 67-69, 1981



Resim 1: Dermoid kistin BT görünümü

Resim 2: Sol üstte çok katlı yassı epitel altında sebace bez. (Hematoksilen Eozin, X 200).