

# KALSİFİYE EPİDURAL HEMATOM

## (Olgu Sunumu ve Literatürün Gözden Geçirilmesi)

Dr. İ. Semih KESKİL\*  
Dr. Necdet ÇEVİKER\*  
Dr. M. Kemali BAYKANER\*  
Dr. Hızır ALP\*

**ÖZET:** Geç dönemde kalsifiye olan bir ekstradural hematom (EDH) olgusu ve kalsifikasyonda rol oynayan mekanizmalar literatür ışığında tartışıldı.

**Anahtar Kelimeler:** Kalsifikasyon, Kronik Epidural Hematom, Bilgisayarlı Tomografi (BT)

**SUMMARY:** A case of chronic extradural hematoma which was found to be ossified when operated upon is reported and mechanisms which may be involved in calcification of a chronic extradural hematoma are discussed throughout the literature.

**Key Words:** Calcification, Chronic Epidural Hematoma, Computed Tomography

### GİRİŞ

Extradural hematomlar, hospitalize edilen kafa travmalarının % 2'sinde bir komplikasyon olarak ortaya çıkarlar<sup>15</sup>. Bunlar genellikle hızla büyür ancak bazen hematomun büyümesi duraklar ve herhangi bir fokal kitle gibi subakut veya kronik seyirli bir KİBAS oluşturabilir. Kronik seyir, tanı veya cerrahiye dek 4 gün-6 yıl arasında değişebilir<sup>8,9,10,12,13</sup>.

### OLGU SUNUMU

19 yaşındaki sağ elini kullanan erkek hasta Şubat 1987'de epileptik konvulsyonlar nedeni ile yatırıldı. Post-iktal bilinç ve hafıza kaybı ile birlikte ortaya çıkan bulantı, kusma, çift görme öyküsü mevcuttu. Hastanın, 1986 Ağustos'unda evinin çatısından düştüğü ve BT olanakları olmayan bir Devlet Hastahanesinde değerlendirildiği öğrenildi. O sırada, sağ otorajisi ve kusması varmış, rutin radyolojik incelemelerde sol temporal linear kırık ortaya çıkmış. Aynı gün hastanın genel durumunun bozulması üzerine bir adet temporal burr-hole ile subdural hematom boşaltılmış. Hasta düzenli olarak anti-konvulsif tedavi görmekteymiş.

Hastanın muayenesinde, lateral bakışta bilateral nistagmus tespit edildi ve genel durumu tümüyle normal idi. EEG'de fronto-santral bölgelerde generalize epileptiform aktivite ortaya çıktı. Rutin radyogramlarda sol anterior fossa-

da kalsifiye bir hat tespit edildi (Şekil 1) ve BT'de sol frontal kalsifikasyon görüldü (Şekil 2). Hasta travmadan 6 ay sonra operasyona alındı, extradural yerleşimli ve kemik sertliğinde bir kalsifiye kitle ile karşılaşıldı. Kitlenin kapsülü, durayı örten granülasyon dokusundan künt diseksiyonla sıyrılıp, ancak rongeur yardımı ile çıkarılabildi. Dura eksplorasyon amacı ile açıldığında, beyin dokusunun normal olduğu gözlemlendi. Hastanın post-operatif seyri olaysız idi ve kontrol muayenelerinde tümüyle normal olarak değerlendirildi.

**PATOLOJİK İNCELEME:** Bu incelemeler hem kemikte hem de yumuşak dokuda yürütüldü. Yumuşak doku; hiposellüler, yoğun ve kollajenize bağ dokusundan oluşuyordu. Bir yanda, fibrin içeren yeni hemorajik alanlar; diğer yanda ise kan damarları ve hemosiderin içeren makrofajlar ile (Şekil 3) organize olmuş hematom için spesifik bir görünüm mevcuttu. Bu son alanda birkaç metaplazik kemik oluşumu da izleniyordu. Hematom kapsülü ile dura-mater arasındaki osseoz yapı bir geçiş dokusu idi; bazı alanlarda birkaç hücre gözleniyordu ancak daha çok woven-bone'un irregüler osseoz paterni hakimdi (Şekil 4).

### TARTIŞMA

Kronik extradural hematom (EDH) nadiren semptom verir, en belirgin olanları baş ağrısı, hafıza ve düşüncenin giderek artan bir şekilde

\* Gazi Üniversitesi, Tıp Fakültesi Nöroşirürji Anabilim Dalı

bozulması ve karşı vücut yarısında kuvvet azalmasıdır, bazen Kernohan's notch fenomeni de gözlenmiştir<sup>6</sup>. Rutin radyograflerde genellikle bir kırık hattı gözlenir<sup>3,4</sup>. Kronik ekstradural hematomlar genellikle 40 yaş altında gözlenirler<sup>12,13</sup>. Jackson ve Speakman, Trowbridge ve ark.<sup>8,16</sup> ile diğerleri<sup>11</sup>, kronik vakalarda semptomların yavaş gelişmesinin, kanamanın venöz kökenli olmasına ve pıhtının lokalizasyonuna bağlı olduğunu ileri sürmektedirler.

BT'nin kullanıma girmesi ile klinik seyir iki ayrı şekilde değerlendirilmiştir.

1- Başlangıçtan beri var olan bir ekstradural hematom, klinik seyir açısından kronikleşir ve daha sonraları bulgu verir. 2- Şişen beyin, kanama odaklarını geçici olarak bloke ederek koruyucu bir mekanizma oluşturur ve intrakranial basıncın normale dönmesi sonucu hematom ortaya çıkar. Bu tipe "Gecikmiş" hematom adını vermek gerekir.

Rapor edilen vakaların çoğu klasik yerleşimden farklı bir yerdedir<sup>1,2,5,7,8,10,13,14,16</sup>. Young<sup>18</sup> bu vakalarda pıhtı yerleşim yerine özel bir önem vermiş ve derlemesinde, yayınlanmış vakaların en az % 50'sinin "extradural hematom için anormal bir yerleşimi" olduğunu belirtmiştir. Bu olguyu, temporoparietal fossa dışındaki bölgelerde, duranın kafatasına güçlü bir şekilde yapışık olmasıyla açıklamıştır. Beyin, anterior veya posterolateral bir basıyı; lateral, hatta posterior fossa basısından daha kolay tolere etmektedir.

Weaver ve arkadaşlarının<sup>17</sup> belirttiği gibi, pıhtı spontan olarak iyileşebilir veya bizim olgumuzda olduğu gibi kalsifikasyona gidebilir. Gelişimin sonraki safhalarında fibrotik kapsül kalsifiye olabilir ve mineralizasyon ossifikasyona neden olabilir.

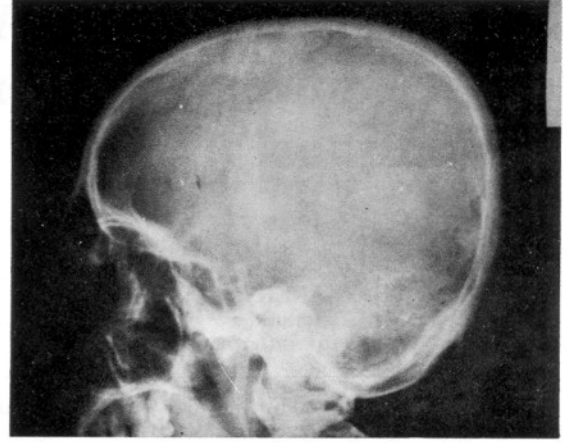
Biz de Sparacio ve ark.<sup>13</sup> gibi tanının ve başarılı bir tedavinin iki temel faktöre bağlı olduğuna inanıyoruz:

1- Kronik ekstradural hematomdan ayırıcı tanıda şüphelenmek

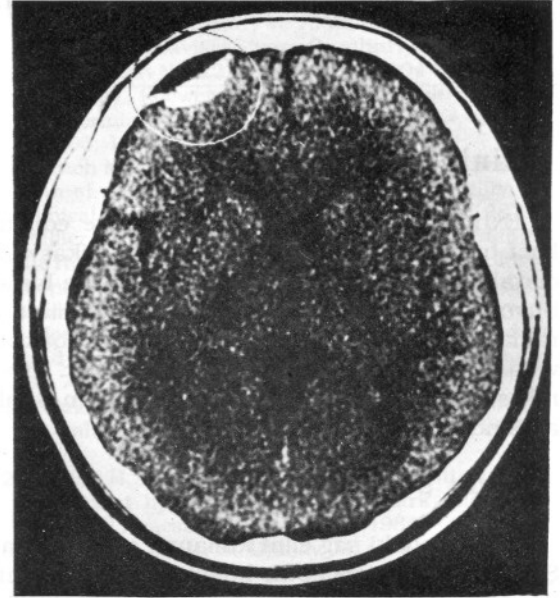
2- BT gibi uygun tanı yöntemlerini kullanmak.

Aynı zamanda, rutin radyolojik incelemelerin kafa travmalı hastaların değerlendirilmesinde günümüzde de önemli olduğunu vurgulamak istiyoruz. Bizim vakamızda kalsifikasyon ilk olarak düz kafa graflerinde görülmüştür.

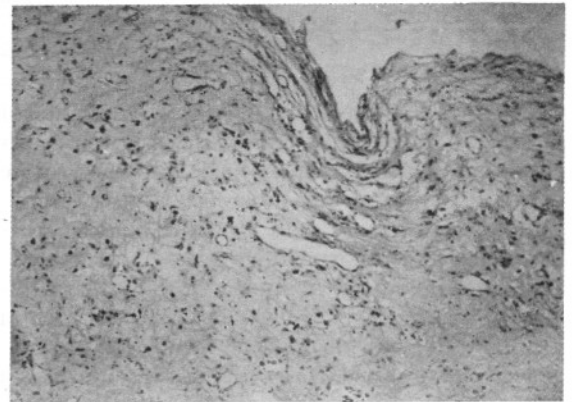
Literatür taramamızda rapor edilmiş bir kalsifiye epidural hematom olgusuna rastlamadık.



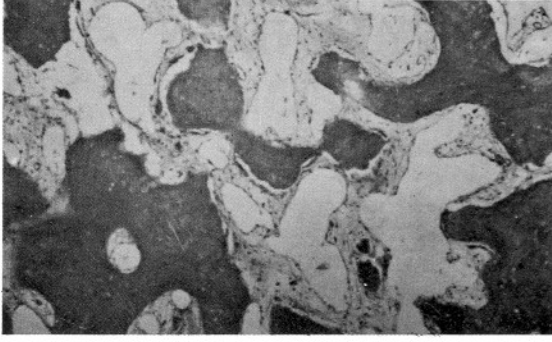
Şekil 1: Sol anterior fossayı gösteren film



Şekil 2: CTde sol frontal kalsifikasyon gözleniyor.



Şekil 3: 80X, HE. Hematom kapsülünde neovaskülerizasyon bölgesi ve hemosiderin içeren makrofajlar. Şeklin üst tarafında iç yüzey görülmektedir.



Şekil 4: 200X, HE. Hematom kapsülünün daha iç tabakalarında kollojenize bağ dokusu arasında düzensiz osteoid formasyonlar gözleniyor.

#### KAYNAKLAR

1. Askenasy HM, Korasy IZ, Braham J: An insidiously developing form of frontopolar extradural hematoma. *Neurochirurgia* 4: 206-211, 1962
2. Avol M: Chronic epidural hematoma. Report of case. *Bull. Los Angeles Neurol Soc* 10: 37-39, 1954
3. Brodin H: Extradural hematomas (a survey of cases covering a 20-year period with special reference to diagnosis) *Acta Chir Scand* 102: 99-109, 1952
4. Gallagher JP, Browder EJ: Extradural haematoma. Experience with 167 patients. *J Neurosurg* 29: 1-12, 1968
5. Gruskievics J, Doron Y, Peyser E: Frontal extradural hematoma. *Surg Neurol* 5: 122-128, 1976
6. Hirsh LF: Chronic extradural hematomas. *Neurosurgery* 6: 508-512, 1980
7. Iwakuma T, Brunngraber CV: Chronic extradural hematomas. A study of 21 cases. *J Neurosurg* 38: 488-493, 1973
8. Jackson IJ, Speakman IJ: Chronic extradural hematoma. *J Neurosurg* 7: 444-447, 1960
9. King AB, Chambers JW: Delayed onset of symptoms due to extradural hematomas. *Surgery* 31: 839-844, 1952
10. Mc Laurin RL, Ford LE: Extradural hematoma: statistical survey of 47 cases. *J. Neurosurg* 21, 364-371, 1964
11. Nora PE, Rosenbluth PR, Chronic extradural hematoma. *Amer J Surg* 94 : 828-631, 1957
12. Pozatti E, Frank F, Frank G, et al: Subacute and chronic extradural haematomas: a study of 30 cases. *J Trauma* 20: 795-799, 1980
13. Sparaci RR, Khatib R, Chiu J, et al: Chronic extradural hematoma. *J Trauma* 12: 435-439, 1972
14. Stevenson GC, Brown HA, Hoyt WF: Chronic venous epidural hematoma of the vertex. *J Neurosurg* 21: 887-891, 1964
15. Thomas LM, Gurdjian ES: Intracranial hematomas of traumatic origin, in Youmans JR (ed): *Neurological Surgery*. Philadelphia: W.B. Saunders Co, 1973, pp. 960.
16. Trowbridge WV, Porter RW, French JD: Chronic extradural hematomas. *Arch Surg Chicago* 69: 824-830, 1954
17. Weaver D, Pobereskin L, Jane JA: Spontaneous resolution of epidural hematomas. Report of two cases. *J Neurosurg* 54: 248-251, 1981
18. Young TW: Chronic extradural hematoma. *Brit J Clin Pract* 26: 38-41, 1972