

Klivus Kırıkları: 4 Olgu Sunumu

Fractures of Clivus: Report of Four Cases

UĞUR BOSTANCI, ETEM BEŞKONAKLI, TEVFİK GÜÇ, GÖKHAN AKDEMİR,
RÜÇHAN ERGÜN, YAMAÇ TAŞKIN

Numune Hastanesi Nöroşirürji Kliniği, Ankara

Özet: Klivus kırıklarının tanısı, rutin radyolojik grafilerde temporal kemik petröz kısımları nedeniyle zordur. Bu nedenle geçmişte çok az olgu rapor edilebilmiştir. Son yıllarda yüksek rezolüsyonlu bilgisayarlı tomografi gibi nöroradyolojik tekniklerdeki gelişmeler sayesinde klivus kırıkları ile ilgili yayınlar artmıştır. Bu makalede kliniğimizde son 3 yılda gözlenen 4 klivus kırığı olgusu sunulmuştur.

Abstract: Fractures of the clivus are difficult to diagnose with routine cranial radiography due to the presence of the dense petrous temporal bones. Because of this, few cases described in the past. Recently increasing number of report concerning clivus fractures have been published probably due to advanced neuroradiological techniques such as high resolution computed tomography. We report here four cases of clivus fractures who were observed and treated in our department during the last 3 years.

Anahtar Kelimeler: Bilgisayarlı tomografi, kırık, klivus, kranium

Key Words: Clivus, computed tomography, cranium, fracture

GİRİŞ

Klivus kafa tabanında derin yerleşimlidir. Kranial çatı için mekanik destek, beyin sapı ve yakın önemli vasküler yapılar içinde korunma sağlar (3,6). Klivus sınırları kesin ve doğru şekilde tanımlanamamasına rağmen bazaloksiput ve sfenoid kemikten oluştuğu kabul edilmiştir. Dorsum sellanın tabanından foramen magnumun ön kısmına doğru posterior sınırı aşağı doğru açılır. Ön kenarda sfenoid sinüsle sınırları birbirine geçmiş gibidir (6). Yan sınırlarını petrooksipital fissür oluşturur. Bu fissür kavernoöz sinüsde başlar ve juguler foramende sonlanır ve klivusu petröz kemikten ayırır.

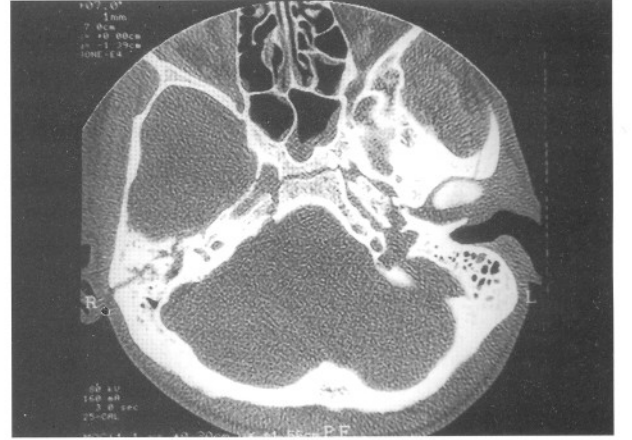
Eksooksipital kemikle bazal oksipital kemik arası bebeklikte olan sinkondrozis, 3-4 yaşında füzyona uğrar ve klivusun foramen magnumda yan sınırlarını oluşturur. Sfenooksipital sinkondrozis daha geç füzyona uğrar ve pubertede başlayıp 18 yaş civarı tamamlanır. Çok nadiren erişkin yaşlardada kalabilir ve radyolojik olarak görülebilir. Bu füzyonların tamamlanmasındaki zayıflık travmada kırık oluşumuna meyili artırır (6,7). Eskiden direk radyolojik görüntüleme yetersizliklere bağlı olarak çok az sayıda klivus kırığı rapor edilmiştir. Bunlarda olgu sunumu olarak yazılmıştır. Gerçek insidans hala tahmin edilememekle birlikte, son yıllarda görüntüleme ve

tanı tekniklerindeki ilerlemeler, özellikle yüksek rezolüsyonlu Bilgisayarlı Tomografi (BT) sayesinde klival kırıklarla ilgili raporlar artmış, lokalizasyon ve komplikasyonlarının saptanması kolaylaşmıştır (3,6,7). Klivus kırıkları BT görüntülerine göre longitudinal, transvers ve oblik olarak 3'e ayrılmaktadır (3,7,11). Kliniğimizde BT ile saptanan 1'i longitudinal, 3'ü transvers 4 adet klivus kırığı olgusu sunulmuştur. Olguların hepsinde çoğul kranial sinir patolojileri, 1'inde ayrıca karotikokavernöz fistül görülmüştür (Tablo I).

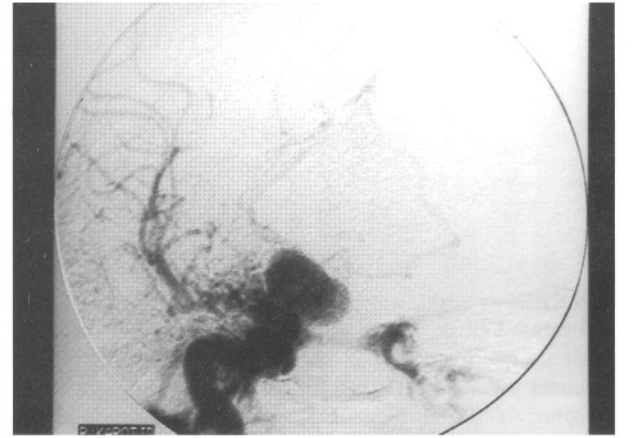
OLGULAR

Olgu 1: 8 yaşında erkek hasta 3 kat yüksekten düşme sonrası kafa travması sebebiyle yatırıldı. Sağ 6. kranial sinir felci dışında nörolojik muayenesi normal bulundu. Direkt kafa grafilerinde bir anormallik saptanmadı. BT'sinde klivusta longitudinal kırık hattı saptandı. (Şekil 1) Kırık sella ve ön fossa tabanına kadar uzanmaktaydı. Hasta tıbbi tedavi ve gözlem sonrası 5. gün taburcu edildi. Birinci yıl kontrolünde 6. sinir felcinin düzeldiği gözlemlendi.

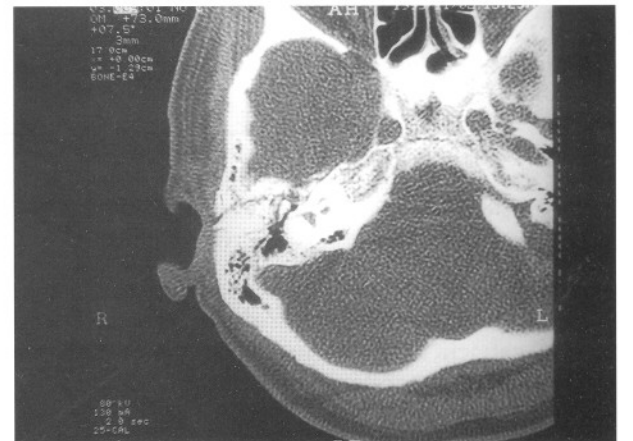
Olgu 2: 23 yaşında erkek hasta hareket halinde taşıttan düşme sonucu kafa ve genel vücut travması nedeniyle yatırıldı. Yatışında Glasgow Koma Skalası (GKS) 10, ense sertliği (+), sağ pupil dilate, 6 ve 7. kranial sinir felçleri saptandı. Fasiyel sinir felci periferik örnekte idi. Kafa grafilerinde sağ ve sol temporal kırıklar görüldü. BT'de klivusta milimetrik deplasmanı olan transvers kırık hattı saptandı (Şekil 2). Hastanın sağ gözde eksoftalmusu nedeniyle yapılan "Digital Substraction Angiografi" (DSA) sinde sağ karotis C1-C2 segmentinde Karotikokavernöz fistül saptandı (Şekil 3). Fistüldeki yüksek akım nedeniyle endovasküler tedavi işlemi başarılı olmayan hastaya sağ internal karotid arterin



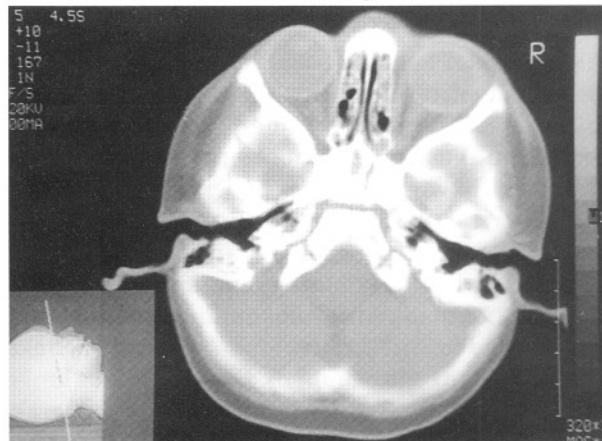
Şekil 2: BT'de klivusta transvers kırık görünümü (olgu 2)



Şekil 3: DSA'da sağ karotiko-kavernöz fistül görünümü (olgu 2)



Şekil 4: BT'de klivusta transvers kırık görünümü (olgu 4)



Şekil 1: BT'de klivusta longitudinal kırık görünümü (olgu1)

servikal bölümüne ligasyon uygulandı. Aynı artere intrakranial olarak da oftalmik arter distali hizasında klip konuldu. Postoperatif genel durumu düzelmeyen ve ek olarak menenjit gelişen hasta 4. gün eksitus oldu.

Tablo I: Klinik ve Radyolojik Bulguların Özeti

Vaka	Cins	Yaş	Etyoloji	Kırık Tipi	Sinir Lez.	Damar Lez.	Sonuç	Kontrol
1	E	8	Düşme	Longitudinal	6. sinir	-	Salah	Düzelme
2	E	23	T.K.*	Transvers	3. 6. 7. sinir	Karotikokavernöz fistül	Mortal	
3	K	42	T.K.*	Transvers	7. sinir	-	Salah	Aynı
4	E	22	Darp	Transvers	6. ve 7. sinir	-	Salah	Düzelme

* Trafik Kazası

Olgu 3: 42 yaşında bayan hasta trafik kazası sonrası kafa travması nedeniyle yatırıldı. Nörolojik muayenesinde GKS 14, sağ periferik fasial felç ve otore saptandı. Kraniografilerinde kırık hattı görülmeyen hastanın BT'sinde klivusda transvers kırık hattı ve sağda temporal kemik skuamoz ve mastoid kısımlarında klinoidden klivusa uzanan longitudinal kırık hattı görüldü (Şekil 4). Hastaya tıbbi tedavi uygulandı ve 7. gün taburcu edildi. 6 ay ve 1 yıl sonra yapılan kontrollerinde nörodefisitinin aynı olduğu gözlemlendi.

Olgu 4: 22 yaşında erkek hasta darp sonucu kafa travması nedeniyle yatırıldı. Nörolojik muayenesinde GKS 13, sağda 6. sinir ve 7. sinirde periferik tip felç bulundu. Kafa grafileri normal bulunan hastanın BT'sinde klivusda transvers kırık görüldü. Hasta tıbbi tedaviyi takiben 5. gün taburcu edildi. 6. ayda yapılan kontrolünde 6. sinir felcinin düzeldiği gözlemlendi.

TARTIŞMA

Kafa tabanına yerleşen klivus; beyin sapı, kranial sinirler ve vertebrobasiler vasküler dolaşım gibi anatomik merkezlerin korunmasını sağlar. Kafa travması sonrası bu bölge kırıklarının saptanması direkt radyolojik grafilerle zordur. Klivus kırıklarının spesifik bulgularının olmaması da tanıyı zorlaştırır. Ancak bu bölge kırıkları kranial sinir felçleri, damarsal yaralanmalar ve Beyin Omirilik Sıvı (BOS) sızıntısı gibi klinik bulguların birarada olmasıyla tahmin edilebilir (3). Kırıklı vakaların ancak %20'sinin konvansiyonel grafi ile saptandığı rapor edilmiştir (3,6). Kırığın görülmesi dışında yukarıdaki klinik bulgulara ilaveten kafa grafisinde pnömosefali, paranasal sinus opaklaşması, sfenoid sinüsde hava sıvı seviyesi gibi bulgular klivus kırığını düşündürülebilir (7,9,11). BT sonrası ise yüksek rezolüsyonlu tekniklerle kırığın saptanma oranı artmıştır. Üçbin vakalık bir seride BT ile 17 klivus kırığı (%0.56) saptanmıştır (3). Klivus kırıklarında oluşan kırık 3 tiptir ve oluş mekanizması bütün tipler

içinde benzerdir. Motorlu araç kazaları en sık görülen nedendir. Longitudinal kırıklar sfenoid korpusundan foramen magna doğru yukarı-aşağı yöne uzanır. Bu tip kırıklar nadir görülürler ve yüksek mortalite ile seyrederek. Genelde postmortem saptanırlar. Bu tip kırıkda arka dolaşım damarsal yaralanmaları daha sık görülür. Transvers kırıklar ya sfeno-okspital sinkondrozis bölgesinin yanından veya sella tursikada meydana gelir ve bu tip kırıklar genellikle bir karotid kanaldan diğerine uzanır, daha sık görülürler ve mortalitesi daha azdır. Genellikle ön dolaşım sistemi damarsal yaralanmaları ve çoğul kranial sinir felçleri eşlik eder (3,6,10). Oblik kırıklar ise dorsum sellanın lateral kenarından, karşı petroklival fissüre doğru klivusu çaprazlar (3). Klivus kırıklarında; beyin sapı, basiler, vertebral ve karotid arterleri ile yakın ilişkisi nedeniyle travmatik anevrizma, vertebrobasiler tıkanma ve karotikokavernöz fistüller görülebilir (1,2,3,4,6,7, 10,12). Damarın yaralanma mekanizması, kontüzyon veya laserasyon şeklinde başlayıp tıkanma veya fistül şekline dönüşebilir. Kafa travmalarından sonra beyinde en sık damarsal yaralanma internal karotid arterde görülmektedir. Olguların azlığı nedeniyle kesin oran bilinmemektedir (2,5). İnternal karotidde yaralanma, değişik derecelerde olabilir. Kırık hattının karotid kanalı çaprazlayarak uzanmasıyla; anevrizma, tromboz, spazm, stenoz, fistül veya sempatik pleksus yaralanmaları şeklinde olabilir (2,3,4,6,10). İkinci sırada oluşan arka dolaşım sistemi yaralanmalarında ise vertebrobasiler sistemde arter tıkanması, daralması, inkarserasyon veya anevrizması oluşabilir. Bütün damar yaralanmaları içinde travmatik anevrizma %26 oranında görülmüş ve mortalitesi de %32 bulunmuştur (2,8,9,10,12). Bizim olgularımızdan bir tanesinde görülen (olgu 2) karotikokavernöz fistülün sıklığında belli değildir. Ancak 60 karotid arter yaralanmalı bir seride 3 olguda (%5) görülmüştür (2). Travmatik karotikokavernöz fistülün tedavisi, klasik cerrahi ve endovasküler teknikler olarak ayrılabilir ve her olgunun durumuna göre karar verilmelidir.

Klivus kırıklarına eşlik eden çoğul kranial sinir yaralanması sıklığı da yüksektir. Altıncı sinir klivusla olan yakın ilişkisi nedeniyle en sık etkilenen sinirdir ve bilateral sinir felci transvers klivus kırıklarını düşündürebilir (3,7,11). Klivus kırıklarında beyin parenkimi ile ilgili hasarların kırığa bağlı olarak ortaya çıkma olasılığı azsa da yalnızca transvers klivus kırıklı hastalarda diabetes insipit oluştuğuda bildirilmiştir (3). Ancak bunun hipotalamik veya hipofizer hasar sonucu mu oluştuğu sonucuna varmak güçtür. Çünkü hipotalamik bozuklukların şiddetli kafa travmaları sonrası oluştuğu da bilinmektedir. Bununla birlikte travma sonrası hipofizer veya hipotalamik bozukluklarla karşılaşıldığında kafa tabanı ve sella-klivus patolojileri de düşünülmelidir. Bizim olgularımızda hipofizer fonksiyonlarla ilgili bozukluğa rastlanmamıştır.

Sonuç olarak; klivusun önemli damarsal ve nöral yapılara olan yakın komşuluğu nedeniyle travma sonrası bu tür hasarlarla karşılaşıldığında klivusla ilgili patolojilerde düşünülmeli ve klivusdaki patolojilerde nöral veya damarsal hasarlara karşı dikkatli olunmalıdır. Bu vakaların doğru tanısı içinde kemik pencereyi görüntüleyen yüksek rezolüsyonlu BT'ler kullanılmalıdır.

Yazışma Adresi: Uğur Bostancı
Dr. Tevfik Sağlam Cad.
Urgancı Apt. No:124/8
Etilik/Ankara

KAYNAKLAR

1. Anthony DC, Atwater SK, Rozear MP, Burger PC: Occlusion of the basilar artery within a fracture of the clivus. Case report. J Neurosurg 66:929-931,1987
2. Cogbill TH, Moore EE, Meissner M, Fischer RP, Hoyt DB, Morris JA, Shackford SR: The spectrum of blunt injury to the carotid artery: a multicenter perspective. J Trauma 37:473-479,1994
3. Corradino G, Wolf AL, Mirvis SE, Joslyn JN: Fractures of the clivus: Classification and clinical features. Neurosurgery 27:592-596,1990
4. Goodwin JR, Johnson MH: Carotid injury secondary to blunt head trauma. Case report. J Trauma 37:119-122,1994
5. Guha A, Fazl M, Cooper PW: Isolated basilar artery occlusion associated with a clivus fracture. Can J Neurol Sci 16:81-83,1989
6. Joslyn JN, Mirvis SE, Markowitz B: Complex fractures of the clivus: Diagnosis with CT and clinical outcome in 11 patients. Radiology 166:817-821,1988
7. Kapila A, Chakeres DW: Clivus fracture: CT demonstration. J Comput Assist Tomogr 9(6): 1142-1144,1985
8. Lindenberg R: Incarceration of a vertebral artery in the cleft of a longitudinal fracture of the skull. . Case report. J Neurosurg 24: 908-910,1966
9. Loop JW, White LE, Shaw CM: Traumatic occlusion of the basilar artery within a clivus fracture. Radiology 83: 36-40,1964
10. Meguro K, Rowed DW: Traumatic aneurysm of the posterior inferior cerebellar artery caused by fracture of the clivus. Neurosurgery 16:666-668,1985
11. Sanders BB, Vanderark GD: Transverse fracture of the clivus. J Neurosurg 39:620-614,1973
12. Shaw CM, Alvord EC: Injury of the basilar artery with closed head trauma. J Neurol Neurosurg Psychiatr. 35:247-257,1972